日小整会誌（J Jpn Ped Orthop Ass）**29**(2)：306-309, 2020.

整形外科を初診する血液腫瘍疾患

神奈川県立こども医療センター 整形外科

河　邉　有一郎・中　村　直　行・百　瀬　たか子
富　岡　政　光・片　野　俊　弘・町　田　治　郎

要　旨　【目的】整形外科を初診した白血病あるいは神経芽腫の症例について調査を行った．【方法】対象は2008年1月から2019年2月までで，全症例は8例であり，男4例，女4例，初診時年齢は1歳8か月～12歳1か月で平均5歳10か月であった．臨床所見，血液検査所見，画像所見について調査した．【結果】主訴は下肢痛・膝痛が5例と最も多かった．付随する全身所見としては発熱が最も多く4例であった．初回の血液検査で白血球の異常が5例，芽球出現を認めたものが3例，Hb低下が6例，CRP高値が4例，LDH高値が4例，所見を呈さないものが1例であった．X線画像では非特異的な所見が多く，3例は所見がなかった．診断はALLが5例，CML1例，神経芽腫2例で，症状出現から確定診断まで13～67日で平均38日であった．【結論】四肢の痛みなどを主訴に整形外科を初診した場合でも，小児においては悪性腫瘍の可能性を疑い，血液検査などを行うことを推奨する．

序　文

白血病は小児腫瘍疾患で最も高い頻度を示す疾患であるが，時に下肢痛などの整形外科的愁訴を有することが知られている．そのため整形外科を初診することもしばしばある．また神経芽腫も，骨転移による症状を主訴に整形外科を初診することがある．今回，当院にて整形外科を初診した白血病および神経芽腫の患者について調査を行った．

対象・方法

2008年1月から2019年2月の期間に当科を初診し，精査の結果白血病および神経芽腫の診断となった症例を対象とした．白血病および神経芽腫の診断後に整形外科に紹介および受診した症例は除外した．症例は全部で8症例，男児4例，女児4例，初診時年齢は1歳8か月から12歳1か月で平均5歳10か月であった．初診時の臨床所見，血液検査所見，画像所見について調査を行った．臨床所見は初診時の主訴および付随する全身所見について調査した．血液検査所見は，白血球数・Hb・芽球の出現・CRP・LDHについて，画像所見は初診時の単純X線写真および撮影されている症例においてはMRIについて調査した．

結　果

8症例の診断は急性リンパ性白血病（ALL）が5例，慢性リンパ性白血病（CML）が1例，神経芽腫が2例であった．それぞれの初診時平均年齢は，6歳1か月，12歳1か月，2歳3か月であった．初診時の主訴は，重複を含めて，膝痛を含めた下肢痛が最も多く5例，腰痛が2例，跛行といった歩容異常が2例であった（図1）．初診時の付随する全身所見については，37℃以上の発熱が最も多く，4例にみられた．ついで，肝腫大・脾腫・リンパ節腫大といった他臓器腫大が3例，貧血が2

Key words：leukemia（白血病），neuroblastoma（神経芽腫），bone metastasis（骨転移）
連絡先：〒236-0004　神奈川県横浜市金沢区福浦3-9　横浜市立大学附属病院 整形外科　河邉有一郎　電話（045）787-2800
受付日：2020年6月7日

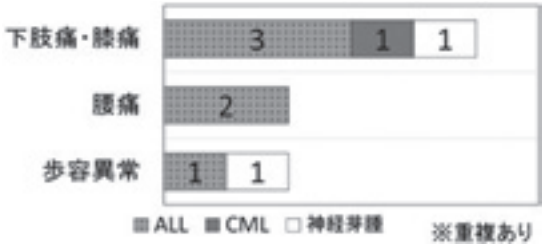

図 1. 初診時の主訴

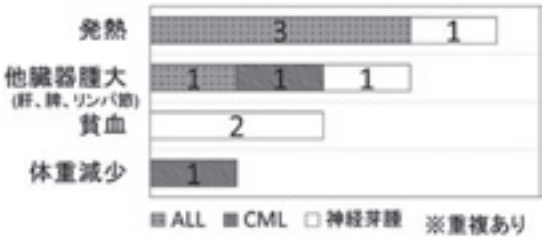

図 2. 初診時の付随した全身所見

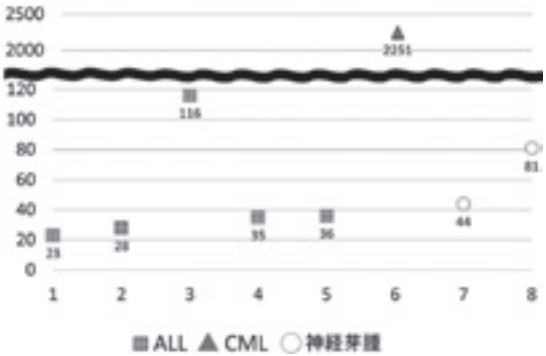

図 3. 初診時の白血球数

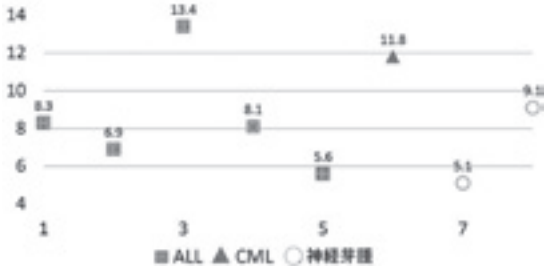

図 4. 初診時の血色素数



図 5. 初診時の CRP 値

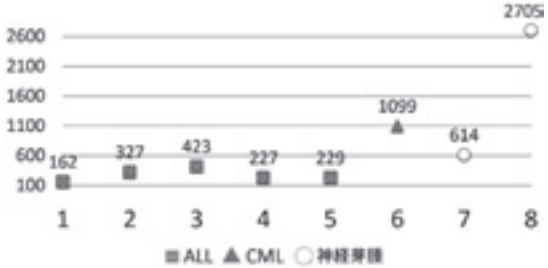

図 6. 初診時の LDH 値

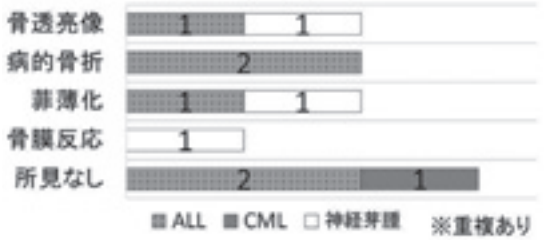

図 7. 初診時の単純 X 線写真の所見

例，体重減少が 1 例でみられた(図 2).

続いて血液検査所見について示す．白血球数は ALL の 4 例で 4000/μL 以下の減少を認め，CML の 1 例で増多を認めた($2251 \times 10^2/\mu L$)．Hb は，6 例で 10.0 g/dL 以下の低下を認めた(図 3，4)．芽球は ALL の 2 例，CML の 1 例で出現していた．CRP 高値を認めたのは，8 例中 4 例，LDH 高値を認めたのは, 8 例中 4 例であった(図 5, 6)．結果として 8 例中 7 例が何らかの検査異常を呈していた.

まず単純 X 線写真について画像所見を示す．骨透亮像を認めたのが 2 例，病的骨折がみつかったものが 2 例，骨の菲薄化の所見を認めたのが 2 例，骨膜反応が 1 例にみられた(重複を含む)．一方で，3 例には単純 X 線写真では所見を認めなかった(図 7)（図 8)．MRI では 3 例にびまん性骨髄変化の所見を認めた.

症状の初発から診断が確定するまでの平均期間は 38 日であった.

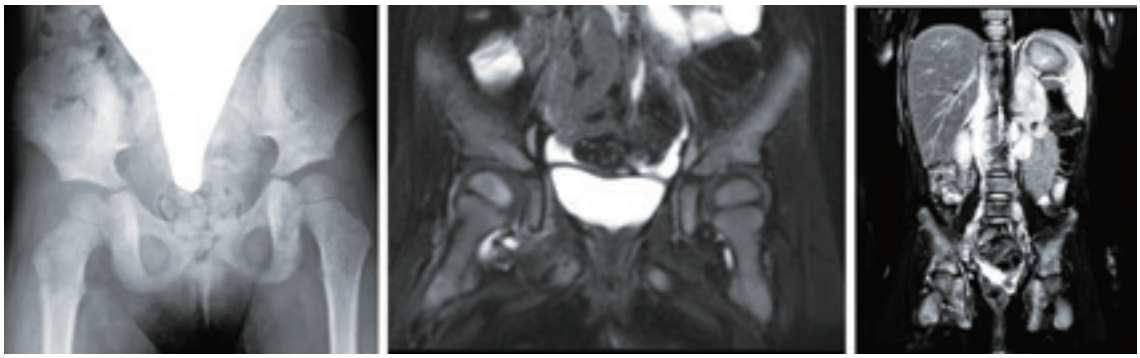

図 8. 症例　2 歳 9 か月，女児
両下肢痛・歩行困難で当院紹介．初診時レントゲン写真にて骨の菲薄化・骨透亮像を認める（左）．MRI では両大腿骨のびまん性骨髄変化を認め（中央），副腎原発の神経芽腫と診断された（右）．

考　察

白血病患者における整形外科的愁訴に関しては，以前から報告されている．Rogalsky らは，白血病患者の約 20％は，初診時に何らかの整形外科的愁訴を認め，また，経過中 45％の患者に整形外科的愁訴が起こると報告している[3]．また，小林らは，白血病患者の約 7％が小児科ではなく整形外科を初診するとも報告している[2]．そのため，白血病患者が整形外科を受診することはまれではなく，そのことを認識しておく必要がある．神経芽腫では，田口らによると，骨転移が 24.2～53.3％，そのうち大腿骨への転移が 56.8％であり[4]，やはり下肢痛を含め整形外科を初診する可能性がある．Jonsson らは，骨痛を訴える白血病患者は訴えない患者に比べて血液検査所見が乏しく，その結果確定診断までの時間が骨痛を訴えない患者に比べて長かったと報告しており，血液検査のみでは診断を否定したことにはならないとしている[1]．小林らの調査でも白血球数に異常を認める症例，末梢血に芽球を認める症例は全体の 1/3 で，むしろ正常の症例の方が多かったと報告している[2]．神経芽腫については，田口らによると，骨転移例では初診時の Hb と血小板数が有意に低下すると報告している[4]．また，LDH は今回の 8 症例中 4 症例で高値を呈したが，Tsujioka らは若年性特発性関節炎（JIA）と骨関節痛を伴う急性白血病との特性比較調査において，LDH 値は JIA 群よりも急性白血病群で有意に高かったと報告している[5]．ただし，骨関節痛を伴う急性白血病群 11 例のうち 7 例では初回の検査で正常値あるいは正常に近い値であったとも報告している[5]．今回の 8 症例のうち，血液検査所見で何も異常を呈さなかったのは ALL の 1 例のみであり，少しでも白血病や神経芽腫のような腫瘍疾患を疑わせるような患者であれば，やはり血液検査を行うべきと考える．

画像所見について，単純 X 線写真では，今回 3 例は所見を呈さず，また，残りの症例の所見についても非特異的なものであり，特異的とされる Metaphyseal band といった所見は認めなかった．小林らの報告でも，約 90％の症例で単純 X 線写真における何らかの異常所見を呈していたが，それらは metaphyseal band のような特異的とされる所見は少なかったと報告しており[2]，単純 X 線写真のみで鑑別を行うことは困難である．神経芽腫については，単純 X 線写真では，さまざまな所見を呈することが報告されており[6]，同様に単純 X 線写真のみでは鑑別は困難である．

四肢痛，発熱，炎症反応の上昇といった所見は，骨髄炎やリウマチ性疾患などの免疫性疾患との鑑別を要することは小林らも指摘している[2]．しばしばそれらの疾患として治療を開始される症例もある．当院では感染性疾患や免疫性疾患が疑われる場合には，小児科の感染免疫科にコンサルトした上で造影を含めた MRI 精査を行い，慎重に診

断を行い，その中でやはり血液腫瘍疾患が疑われる場合には，血液腫瘍内科にもコンサルトし，骨髄生検や骨シンチグラフィといったさらなる精査を行う．所見としては，MRI では急性骨髄炎では T1 強調像で低信号，T2 強調像で高信号を呈し，造影すると炎症部や膿瘍周囲などが増強され病変がより明瞭となる．神経芽腫の骨転移などでは MRI では多彩な像を示すが，一般的には T1 強調像で低信号，T2 強調像で高信号を呈し，腫瘤性病変が骨内で多発したり，びまん性もしくは多中心性で一つの骨内に多発混在したりすることが多いとされる[5]．また，骨シンチグラフィでは腫瘍の転移の場合，原発巣に異常集積を認めることが多いと報告されている[6]．これらの疾患との鑑別も含め，他科とも密接に連携を取り，精査を行うことが重要である．

先に述べたように今回の調査では血液検査で 8 例中 7 例に何らかの所見を認めた．そして，血液検査は正常であった 1 例を含めた 3 例に MRI で所見を認めた．見逃した場合，命にかかわる疾患であることから，小児においては，下肢痛・歩容異常など整形外科的主訴で受診したものの，単純 X 線画像で所見がなく，診断に難渋する場合，白血病や神経芽腫といった悪性疾患の可能性を考慮し，血液検査や MRI 検査を施行するべきである．

結　語

整形外科的主訴で整形外科を初診した白血病あるいは神経芽腫の患者 8 例について調査を行った．小児腫瘍疾患でありながら四肢の症状を主訴とし，整形外科を初診する可能性を認知し，安易に「成長痛」として片付けるのではなく，血液検査など全身精査を経て判断することが推奨される．

文献

1) Jonsson OG, Sartain P, Ducore JM et al：Bone pain as an initial symptom of childhood acute lymphoblastic leukemia：Association with nearly normal hematologic indexes. J Pediatr **117**：233-237, 1990.
2) 小林大介，薩摩真一，浜村清香：下肢痛で初診した白血病，悪性リンパ腫患者の検討．日小整会誌　**17**(2)：359-362，2008.
3) Rogalsky RJ, Black CB, Reed MH：Orthopaedic manifestation of leukemia in children. J Bone Joint Surg **68** A：494-501, 1986.
4) 田口信行，小出　亮，恒松由記子ほか：小児固形がんの骨転移の臨床．癌と化学療法　**14**(5) PART Ⅱ：1723-1728，1987.
5) Tsujioka T, Sugiyama M, Ueki M et al：Difficulty in the diagnosis of bone and joint pain associated with pediatric acute leukemia：comparison with juvenile idiopathic arthritis. Modern Rheumatology **28**(1)：108-113, 2018.
6) 山屋誠司，徳永雅子，中川智刀ほか：化膿性股関節炎・骨髄炎と鑑別を要した神経芽細胞腫骨転移の 1 例．東北整災誌　**55**(1)：93-98，2011.