日小整会誌（J Jpn Ped Orthop Ass）**29**(1)：113-115, 2020.

肢体不自由児のリハビリテーション中に起こった骨折と医療過誤

西　村　淑　子[1)]・多　喜　祥　子[1)]・西　山　正　紀[2)]
二　井　英　二[3)]・須　藤　啓　広[4)]

1)三重県立子ども心身発達医療センター 整形外科
2)国立病院機構三重病院 整形外科
3)鈴鹿医療科学大学 保健衛生部 理学療法科
4)三重大学大学院医学系研究科 整形外科学

要　旨　肢体不自由児へのリハビリテーション（以下，リハビリ）は，一般のリハビリに比較して骨折が起こる可能性が高い．今回，我々は，痙性両麻痺を併せ持つ結節性硬化症児のリハビリ中に右大腿骨頸部骨折を生じた１例を経験したので報告する．症例は10歳・男児で，介助立位練習中にバランスを崩して受傷し，早期に転院後，手術療法が行われた．術後経過は良好であったが，謝罪などが遅れたことも含め，保護者から医療過誤を疑われた．その後，謝罪するとともに治療費などについて説明し，納得を得た．リハビリ開始前に骨折などのリスクについて説明し，同意を得た上でリハビリを開始することが必要である．骨折などの事故が発生した場合には，早急に患者側と真摯に向き合うとともに，再発防止策などを検証することが重要であると思われた．

はじめに

肢体不自由児に対するリハビリにおいては，立位や歩行などのダイナミックな動きを中心に理学療法を実施することが多いことから，骨折を起こすリスクが高い．今回，我々は，痙性両麻痺を併せ持つ結節性硬化症児のリハビリ中に大腿骨頸部骨折が発生した１例を経験したので，肢体不自由児における骨折および医療過誤などについて文献的考察を加えて報告する．

症　例

症例：10歳，男児

診断：結節性硬化症，脳性運動障害

生後より著明な運動発達遅滞，左側優位の痙性両麻痺を認め，つかまり立ちは少時可能である

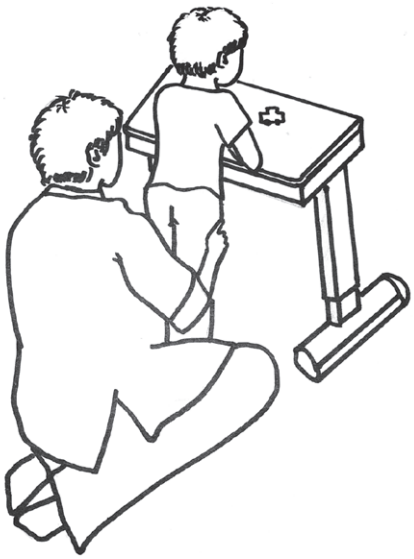

図1. セラピストによる後方介助で立位練習を行っていた．

Key words：medical accident（医療過誤），fracture（骨折），rehabilitation（リハビリテーション），physically handicapped child（肢体不自由児）

連絡先：〒514-0125　三重県津市大里窪田340-5　三重県立子ども心身発達医療センター 整形外科・リハビリテーション科
西村淑子　電話（059）253-2000

受付日：2019年9月10日

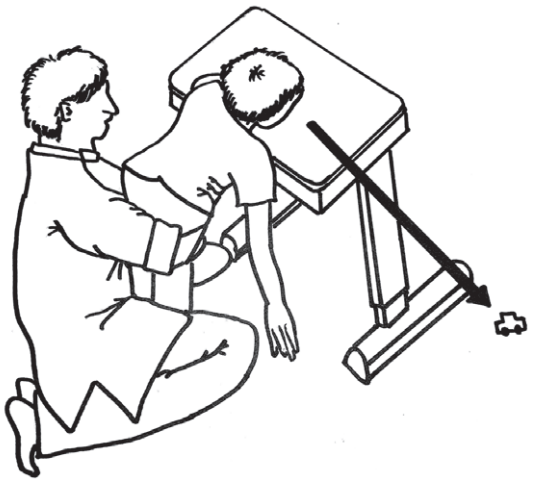

図 2. 落ちた玩具を拾うため上半身を右側に回旋し転倒しかけたところをセラピストが両大腿部を支えた.

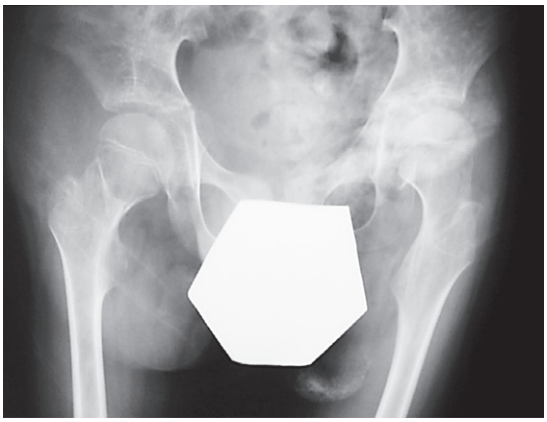

図 3. 受傷直後 X 線像
右大腿骨頸部骨折を認めた.

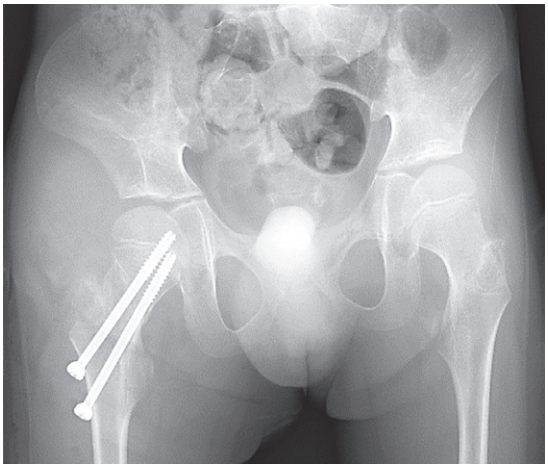

図 4. 術後 X 線像
他院で手術を行い，経過良好である.

が，伝い歩きおよび独歩は不可能であった．最重度の知的障害を認め，生後 11 か月時からリハビリのために通院していた.

テーブル上の玩具で遊びながら，セラピストによる後方介助で立位練習をしていたところ，急に上半身をひねり転倒しそうになったため，セラピストが両大腿を支えたが，上半身を右側に大きく傾けながら転倒した(図 1，2)．転倒後，顔面蒼白となり右股関節の可動域制限と疼痛がみられ，X 線検査にて右大腿骨頸部の骨折所見を認めた(図 3)．手術適応と判断し，他院へ搬送し骨接合術が行われた.

術後経過は良好であったが(図 4)，保護者から当院に対して，医療過誤の疑いと事故後の謝罪も含めた対応への不満が寄せられた.

謝罪などの対応が遅れたのは，今後の方針を検討するために時間を要したことが主な原因であった．保護者の要望により担当セラピストを変更し，受傷後 10 日目にセンター長，事務長，担当セラピストらが児宅に出向き，真摯に謝罪するとともに治療費などについて説明し，納得を得た.

考　察

肢体不自由児の骨折は，性差はないが，上肢よりも下肢，特に大腿骨に多く，原因は不明との報告が多い[4]．生後から運動機能障害による不動，日光浴時間の不足，摂食機能障害によるカルシウムやビタミン D の不足，抗てんかん剤の副作用による骨萎縮などが要因と考えられ，特に大腿骨は捻転力に弱い[1)2)]．また，肢体不自由児における骨盤・下肢の骨密度は，障害程度が重度になるほど低下する傾向にあり[5)6)]，特に重症児では大腿骨顆上骨折が最も多く，あぐら座位やおむつ替えなどの軽微な外力で発生する可能性が高い[4]．本症例では，立位練習中に後方から介助していたが，バランスが崩れた際に骨盤部ではなく捻転力に弱い大腿部を支えて大腿骨頸部骨折を生じた.

医療過誤とは，医療従事者が行う業務上の過失を前提としたものであり，医療事故とは医療従事者が行う業務上の事故のうち，過失があるものと

不可抗力によるものがある．リハビリにおける患者の骨折の場合は，セラピストによる介助や監視下で発生することが多く，リスク管理が不十分と見なされ，医療過誤として法的責任を問われる可能性が高い[3]．

たとえ法的責任がなくても謝罪などの道義的責任はあり，本症例では受傷後に謝罪や見舞いなどの道義的責任を果たさなかったことが保護者の不信感につながったと思われる．

肢体不自由児にリハビリを提供する際には，骨折などのリスクとリハビリを行わなければ廃用に陥るリスクについて保護者の理解を得る必要がある．近年，重症児の在宅療養の体制が進み，人工呼吸器を使用しながら外来リハビリに通院する児も増加しており，リハビリ中に骨折が起こるリスクは高い．これまで骨折のリスクについて説明していなかったが，現在はリハビリを開始する前に，骨量減少による易骨折性や骨折した場合の対応などについて保護者に説明し，了解を得た上で開始している．また，麻痺性の側弯や股関節脱臼などに対する定期的なX線検査を行った際に，骨量減少が疑われる場合には，随時保護者に説明するとともにセラピストにも連絡し事故の予防に努めている．なお，今回の事故後，再発防止策を検証して職員研修を実施し，より安全なリハビリを提供することで，信頼関係を保つよう心がけている．

結　語

・肢体不自由児のリハビリ中に発生した大腿骨頸部骨折を経験した，
・リハビリ中の骨折リスクを保護者に説明し，理解を得ることが重要である．
・道義的責任を果たすことは，保護者と病院の信頼関係を保つために大切である．

文献

1）萩野　浩：重症心身障害児の骨粗鬆症．重症心身障害の療育 **5**(2)：201-205，2010.
2）伊藤弘紀，矢崎　進，沖　高司ほか：入院中に生じた骨折に関する検討とその予防．日小整会誌 **13**(1)：20-23，2004.
3）古笛恵子：事例解説　リハビリ事故における注意義務と責任．新日本法規，2012.
4）成田亜矢，高野満夫，井田英雄ほか：肢体不自由児施設における骨折の現状．整形外科 **67**(6)：550-553，2016.
5）白垣　潤，岩崎信明，中山純子ほか：脳性麻痺における身体部位別骨密度と運動機能障害．脳と発達 **33**：37-43，2001.
6）白垣　潤，岩崎信明，藤田和弘：脳性麻痺児における骨密度．小児科 **43**(6)：767-773，2002.