日小整会誌（J Jpn Ped Orthop Ass）**28**(2)：295-299, 2019.

2019 KPOS-TPOS-JPOA Exchange Fellowship 訪問記 in Taiwan

札幌医科大学 整形外科学講座
房 川 祐 頼

私は，2018年12月に名古屋で行われました第29回日本小児整形外科学会学術集会にて最優秀英文ポスター賞をいただき，この度KPOS-TPOS-JPOA Exchange Fellowshipとして，2019年10月21日から6日間，台湾の台北を訪問しましたのでここにご報告いたします．

月曜日1日目は早朝，新千歳空港からの直通のLCCで台湾の桃園空港に到着しました．台湾のMRTと呼ばれる日本でいうJRのような公共機関を利用し長庚病院の駅まで向かい，駅に迎えに来ていただいた長庚記念病院の秘書の方に病院まで案内していただきました．林口長庚記念病院は八つのグループ病院の中で最も巨大で，病床数は中国の2病院に続き世界第3位のマンモス病院でした．この日はDr. Yangの外来見学をさせていただきました．小児整形の外来自体は4畳程度の小さな診療室が3部屋で，病院の大きさの割にとても小さく感じました．また，おもちゃがいっさいなく，時々飴玉で子供たちの機嫌をとっていました．また，脛骨骨幹部骨折に対するopen wedge castingの症例を見せていただきました．Dr. Yangもold fashionとおっしゃっていましたが，そんな治療法の存在すら知りませんでした．夜は林口長庚記念病院の小児整形外科医の4人の先生と食事をしました(写真1)．

2日目はNational Taiwan University Hospital(以下，NTUH)を訪問しました．午前中は大学付属の子供病院であるNational Taiwan University Children Hospital(以下，NTUCH)でDr. Wangの外来見学，午後は大学の歩行解析室で大学院生の研究を見せていただきました．私が日本で脳性麻痺，二分脊椎の患児の歩行解析を研究しているため，事前のメールのやりとりで歩行解析の臨床応用についてお聞きし，歩行解析見学を今回のプログラムに入れていただきました．NTUH，長庚記念病院での歩行解析では，Hip Dysplasiaの症例についての研究が多く，また，独自に階段状の装置や障害物を作製することで，日常生活動作の応用動作を3次元動作解析で調査しておりました．日本では考えつかなかったような発想で感銘を受け，また，歩行解析研究のトップは『Gait & Posture』誌のreviewerもされており，レベルの高さを感じました．夜には台北にて毎月行われている小児整形症例検討会カンファレンスに参加しました(写真2，3)．事前に2症例ほど用意してくるように言われていましたので，5歳の距骨壊死の症例とPatella Arthroplastyを検討している2歳の脛骨列形成不全

写真1 滞在1日目，林口長庚記念病院の小児整形外科医師たちとの食事会
左からDr. Kao，Dr. Chang，筆者，Dr. Yang，Dr. Lee

写真 2　滞在 2 日目，小児整形症例検討会カンファレンスの様子

写真 3　滞在 2 日目，小児整形症例検討会カンファレンス（集合写真）

写真 4　滞在 3 日目，林口長庚記念病院にて手術器具を運ぶロボット

写真 5　滞在 4 日目，林口長庚記念病院にて朝カンファレンス

写真 6　滞在 4 日目，Dr. Chang と手術休憩室にて昼食

の症例を発表しました．台湾の小児整形外科の首領 Dr. Kuo やアジア太平洋整形外科学会の元 Chairman である Dr. Ok など著名人が臨席されていました．そんな中での英語プレゼンテーションであったため緊張してしまいましたが，いざ会が始まると雰囲気はとても和やかでした．豪華な料理が運ばれてくる中，オレンジジュースしばりで，食事も落ち着いて食べられないほど真剣に相談症例について積極的に意見交換をしていました．私が相談した脛骨列形成不全に関しては，Dr. Chang が自分で経験した症例の手術成績を後日 Xp 画像を提示しながら丁寧に説明してくれました．

3 日目は林口長庚記念病院にて朝から Dr. Yang の手術見学でした．世界第 3 位のマンモス病院の手術室はなんと 100 室もあり，手術器具を運ぶロボットと廊下ですれ違い驚きました（写真 4）．あいにく患者さんの体調不良で手術は延期になりましたが，午前中は Dr. Yang の経験した症例をレクチャーしてくださいました．午後は Dr. Chang の外来見学で，ノンストップで 21 時までかかりました．患者さんとのやりとりは中国語のため，中国語が不勉強な自分は忙しそうにしている Dr. Chang にすきを見て英語で質問をしましたが，どんな質問も丁寧に時間を割いて答えていただきました．

4 日目は林口長庚記念病院にて朝 7 時過ぎからその 1 週間の術後カンファレンスがありました（写真 5）．レジデントが英語でプレゼンしてくれるので質問もでき勉強になりました．その後は Dr. Chang（写真 6）の手術で，脳性麻痺児の外反股に対する大腿骨近位部内側の骨端抑制術を見学しました．皮切が小さく手術手技がシンプルで，中期成績も良好な報告も出てきており，日本でも取り入れるべきではないかと感じました．ほかにも CCF の再発に対する内側解離＋踵骨短縮骨切術，橈骨遠位端骨折に対するピンニング

写真 7　滞在 4 日目，圓山大飯店へ宿泊場所を移動

写真 8　滞在 5 日目，NTUH 手術室，写真中央の Dr. Kuo から矯正チェックが入る

写真 9　滞在 5 日目，Dr. Kuo と NTUCH 前で

写真 10　滞在 5 日目，NTUH の小児整形外科医と大学院生，モンゴルからのフェローも
写真右端が Dr. Wang，右から 3 番目が Dr. Wu

を見学しました．

これまで林口長庚記念病院に直結の超豪華なホテルに宿泊していましたが，この日は各国の首脳も泊まるといわれる恐ろしく豪華で壮麗なホテル圓山大飯店に移動でした(写真 7)．夜は Dr. Chang にナイトマーケットを案内していただき，現地人しかいないような台湾料理屋でごちそうになりました．

5 日目は NTUH にて手術見学でした(写真 8)．熱傷後内反足に対する後内側解離術＋イリザロフ固定を見ました．必ず Dr. Kuo が最終矯正角度などを確認している様子が印象的でした．隣の手術室では Dr. Wu が SMA 症候群の側弯症に対する手術を含め，朝から夕方まで手術をされていました．午後は NTUCH に移動し Dr. Kuo の外来見学をしました(写真 9)．理学療法士の先生と一緒に診察をしているのが印象的で，リハビリの視点からの細かい患者情報を含めての診察になっており，非常に質の高い診察になっていると感じました．この日は NTUH の小児整形外科医 Dr. Wang，Dr. Wu に日本でも有名な台湾料理店に連れて行っていただきました(写真 10)．

6 日目はいよいよ台湾整形外科学会での発表です．この日の朝，日本から来られた川端先生と合流しました．第 30 回日本小児整形外科学会学術集会の会長だったため，ちょうどお忙しい時期だったようです．学会場に着くと会場自体の大きさはそれほど大きくはありませんでした．分野・パーツ別に発表会場が異っており，小児整形外科は G サミットで見るような楕円形に向き合って座るような席の会場でした(写真 11)．楕円形の先にスクリーンがあり，8 人連続の発表が開始しました．1 人 5 分の英語発表ですが，

写真 11　滞在 6 日目，台湾整形外科学会小児整形外科会場

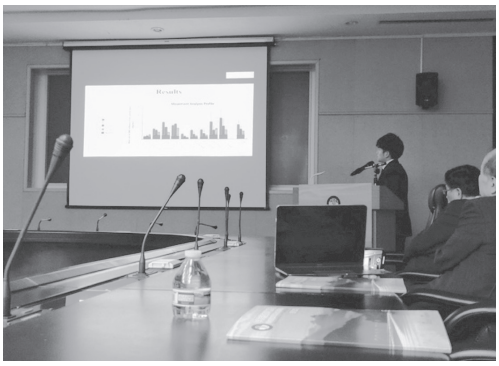

写真 12　滞在 6 日目，小生の発表の様子

写真 13　滞在 6 日目，発表終了後の集合写真

写真 14　滞在 6 日目，川端先生と museum tour

時間が来ると画面右上から「time up」の文字が画面を埋め尽くし，強制終了になる仕組みでした．私の発表の前に「time up」の餌食になった発表者を目の当たりにし，用意していた北海道の小話をカットしたり，ただでさえ苦手な英語発表を通常より早口になりながらなんとか時間内に終えました(写真 12)．全発表が終了した後(写真 13)，10 分ほどの質疑応答タイムになり，2 発表ほど discussion になりました．私は Dr. Chang から，「二分脊椎児の係留症候群は気づきにくく，小児に対する正確な神経所見の評価は難しい中，歩行解析によって神経損傷の状態をモニタリングできる可能性があることは非常に面白い」というコメントをいただきました．「今後，二分脊椎児の係留症候群の早期発見のための歩行解析について共同研究したい」とまでおっしゃっていただきました．発表セッションが終わると，川端先生が invited speaker として橈側列形成不全の治療について発表されていました．特に Blauth type Ⅲ B に対する趾節骨移植で動画で示されていた再建された母指の機能は驚くほど改善しており，質疑応答では英語で質問に淡々と答えている姿を見ていつか私も川端先生のようになりたいと思いました．その後，昼から museum tour に連れて行っていただきました(写真 14)．時間があれば温泉もとのことでしたが，あいにく時間がなかったため，その後，最後の夕食に招かれました．最後の夕食はこの 1 週間で最も美味で忘れられない味になりました(写真 15)．

この 1 週間の体験は，まさに夢でも見ているのではないかというくらい幸せな時間でした．台湾の小児整形外科のトップクラスの先生方から直接たくさんのことを教えていただき，そしてそんな先生方に毎晩

写真 15　滞在 6 日目，最後の晩餐

極上のもてなしをしていただきました．また，特に印象に残っているのは月 1 回で行われている勉強会です．困っていることはみんなで共有し解決するような，台北の小児整形外科の先生方の仲の良さを感じました．これは日本の小児整形外科の先生方にも感じます．小児整形外科の経験の浅い小生ですが，最近は SNS を用いて気軽に全国の先生方に相談できる環境も紹介していただいたり，2019 年の 1 月には窪田秀明先生，和田晃房先生のご厚意で佐賀整肢学園にて 2 週間勉強させていただいたりもしました．北海道は，今回訪問した台北の面積の 300 倍，人口は 2 倍であります．しかし，小児整形外科医を自任する整形外科医の数は片手で数えられる程度です．九州・山口小児整形外科教育研修会では，一般の整形外科医の先生方で 200 人以上の席が埋まっているのを見ました．広大な北海道で子供たちへ適切な整形外科治療を提供するには，一般整形外科医の先生方の協力が不可欠なので，今後も全国，世界に小児整形外科医の輪を拡げていき，先生方のお力添えのもと high quality な小児整形外科治療を少しずつ浸透させていかなければならないと感じました．

最後にこのような機会を与えていただきました，理事長の大谷卓也先生，前学会長の和田郁雄先生，国際委員長の中島康晴先生をはじめ日本小児整形外科学会の先生方，そして熱意を持って絶えずご指導いただきました北海道立子ども総合医療・療育センター，上司の藤田裕樹先生に深謝いたします．このたび貴重な経験をステップとして整形外科医として鍛錬を重ね，いつか世界中の子供たちを救えるようになりたいと思っています．