日小整会誌（J Jpn Ped Orthop Ass）**24**(1)：7-13, 2015.

月出法を行った先天性内反足の長期治療成績

愛徳医療福祉センター 整形外科
岡 安 勤

要 旨 1988年から2005年までに月出法で治療した，特発性先天性内反足20例30足の治療成績を先天性内反足国際評価スコアで評価した．Dimeglio重症度では，グレード2が3足，グレード3が23足，グレード4が4足であった．治療開始日齢は，平均27.1日(8～62日)であった．自然位で，正常のレントゲン正面像が得られるまで，徒手矯正とギプス固定を行った．残った尖足に対する手術時年齢は平均12.8か月(10～20か月)であった．また，最終の評価時年齢は平均14.1歳(5～23歳)であった．結果は優16足，良14足，可，不可は皆無であった．30足全体の先天性内反足国際評価スコア平均5.1 ± 2.7であった．再手術を必要とした症例はなかった．月出法はギプス治療期間が長期になるが，優れた治療法と思われる．

目 的

先天性内反足の早期ギプス療法として近年，corrective cast法ではなくPonseti法が第一選択として普及している．しかし，本邦でのPonseti法の治療成績は，Denis-Browne装具の長期装着が困難で，再発が少なくないことが報告されている[4]．Richardsら[7]はPonseti法の治療後2年での短期成績ではPonseti法を行い，矯正位が得られた252足のうち93足37%に再発が見られたと述べている．一方，内反と内転変形を一期的に徒手矯正し，尖足は矯正しないギプス療法とそれに続く後方解離術を行うImhäuser法の長期成績を遠藤ら[2]が報告し，McKay評価で良以上が75%であったと報告している．1976年月出法は中部日本整形災害外科学会誌に発表され[3]，月出自身その治療法の普及に努力した．

我々は1988年より月出法を行ってきた．今回，我々の追試した月出法の手技を紹介し，その治療成績を先天性内反足国際評価(International Clubfoot Study Group以下：ICFSG)スコア[1]で評価した．

対象と方法

対象は，1988年から2005年までに早期ギプスから当科で治療を行った特発性先天性内反足20例30足である．男15例女5例，両側10例片側10例である．Dimeglio重症度ではグレード2が3足，グレード3が23足，グレード4が4足であった．治療開始日齢は，平均27.1±15.0日(8～62日)であった．

月出法を忠実に追試しようとしたが，ギプスが脱落するため，途中から下綿プラス紙包帯の代わりにアメジスト包帯を用いた．巻き替え時のギプス除去をギプスカッター・ストライカーで安全に行うため，あらかじめ割線に沿ってアメジスト包帯の上にフェルトを設置し，その上からplaster castを巻いた．入浴は，台所のゴミ袋でギプスを大腿部まで覆い，そのゴミ袋を三重にしてシャワー浴を行ってもらった．ギプス巻き替え時に，お湯に大腿部から足尖まで十分浸し，石鹸にて洗浄した．座位は，生後7～8か月で自然に獲得し

Key words：Hitachi's approach(月出法)，congenital clubfoot(先天性内反足)，ICFSG rating score(先天性内反足国際評価スコア)，evaluation(評価)
連絡先：〒641-0044 和歌山県和歌山市今福3-5-41 愛徳医療福祉センター 岡安 勤 電話(073)425-2391
受付日：2013年4月28日

表 1. 最終経過観察時の ICFSG スコアによる治療成績と優・良 2 群の比較

	全足数 (n＝30)	ICFSG スコアー 平均	治療開始日齢 (平均日数)	ギプス装着期間 (平均月数)	最終評価時年齢 (平均月数)
治療成績					
優	16	3.251 ± 1.34	26.4	9.25	177.181 ± 49.85
良	14	7.281 ± 2.23	24.6	12.28 ＊	160.071 ± 38.0
可	0				
不可	0				
全平均		5.1 ± 2.7	25.6 ± 14.34	10.66 ± 3.63	169.21 ± 44.81
	＊0.05＜P				

た．移動は，寝返り，ずり這いを行っていた．子どもの下肢自動運動が活発となる 生後 6 か月を超すころギプスの脱落が頻回になり，母趾の槌趾変形と凹足が増悪する傾向が観察され矯正が進まなくなる．そこで我々は，ベンゾインチンキを皮膚に塗布し，その上からアメジスト包帯を巻いた．これでギプスの脱落がかなり防止できた．また，膝窩部皮膚びらんのため大腿からのギプスが継続困難な場合，尖足位で矯正位のまま膝を自由に動かせる愛徳整肢園式ギプス[5]も併用した．矯正ギプス終了の目安は，月出法に従って自然位レントゲン正面像で，距骨長軸が母趾中足骨の内側を通過するまでとした．正常のレントゲン正面像が得られるまで，徒手矯正では背屈方向への矯正は一切行わなかった．手術はアキレス腱延長術・後方解離術・板てこ法を行ったものだけでなく，観血的治療せず板てこ法のみ行った症例（以下，板てこ法）もあった．手術時年齢は平均 12.8 か月（10～20 か月）であった．我々は尖足の手術後，月出法と異なり再発を防止するため靴型装具の装着を 13 歳まで続けた．また，今回の評価時年齢は平均 14.1 歳（5～23 歳）であった．治療開始日齢と治療成績，ギプス装着期間と治療成績，初診時の重症度と治療成績との相関を検討した．また，板てこ法とアキレス腱延長術・後方解離術・板てこ法との手術方法の違いによる治療成績を比較した．20 症例のうち両側罹患例の治療成績を検討する場合，ICFSG スコアの大きい値の罹患側をその症例の成績とした．最終評価は，ICFSG スコアで行い，優 0～5，良 6～15，可 16～30，不可 31 以上とした．統計学的分析では t 検定を用い，0.05 以下を有意差ありとした．倫理的配慮：本研究は愛徳医療福祉センター倫理委員会にて承認されている．

結　果

ICFSG スコアによる 30 足の結果は優 16 足，良 14 足で可，不可は皆無であった．30 足全体の ICFSG スコア平均 5.1 ± 2.7 であった．再手術を必要とした症例はなかった（表 1）．ICFSG スコアの項目の値と足関節可動性を表 2 に示した．足関節の背屈は − 5° から 25°　平均 12.6 ± 6.6° であった．底背屈の可動域は平均 66.3° ± 10.4° であった．

a）治療開始日齢と治療成績

優 16 足の平均ギプス開始日齢は 26.4 日　良 14 足のギプス開始日齢は 24.6 日で統計学的有意差なしであった（表 1）．治療開始が生後 1 か月前後であれば，早期に治療開始しなくとも優または良の長期成績が得られることがわかった．20 症例をギプス開始日齢 22 日未満と 22 日以上で比較しても，22 日未満 8 例は優 2 例良 6 例に対し，22 日以上 12 例では優 7 例良 5 例で早期治療開始群の方がより治療成績が良いとは言えなかった．

b）ギプス装着期間と治療成績

優 16 足の平均ギプス装着期間は 9.2 か月に対し良 14 足は 12.2 か月であり，5％有意水準で有意差を認めた（表 1）．

c）手術方法

板てこ法群 6 足に対しアキレス腱延長術・後方解離術・板てこ法群 24 足の 2 群で比較した．板

表 2. 全症例の形態学的，機能的，レントゲン学的評価と ICFSG スコアおよび足関節の可動性

症例	性別	罹患足	形態学評価	機能評価	レントゲン評価	ICFSG スコア	背屈角度	可動域	距骨下関節可動性
1	男	右	1	1	1	3	15	45	有
		左	0	1	1	2	10	60	有
2	女	右	3	1	4	8	15	75	有
		左	3	1	2	6	25	85	有
3	男	右	4	0	2	6	10	65	有
4	女	右	3	0	1	4	20	80	有
		左	3	0	2	5	15	65	有
5	女	右	2	1	0	3	15	75	有
		左	3	1	0	4	15	75	有
6	男	右	0	0	2	2	10	60	有
		左	2	0	2	4	10	60	有
7	男	右	2	0	4	6	15	65	有
		左	6	0	0	6	5	75	有
8	男	左	3	1	1	5	10	80	有
9	男	右	5	1	3	9	5	55	有
10	男	右	1	0	0	1	20	65	有
		左	4	0	0	4	20	70	有
11	男	右	3	0	0	3	5	45	有
		左	3	2	1	6	−5	55	有
12	男	左	2	2	2	6	20	80	有
13	男	右	7	1	6	14	5	55	有
		左	4	0	1	5	10	70	有
14	男	右	2	2	2	6	0	60	有
15	男	右	1	0	0	1	15	60	有
		左	1	0	1	2	20	80	有
16	男	左	4	3	2	9	15	65	有
17	男	右	4	0	3	7	15	75	有
18	男	右	4	3	0	7	10	55	有
19	女	左	3	1	2	6	15	65	有
20	女	右	2	0	2	4	20	70	有

てこ法群の ICFSG スコア平均 4.6 に対し，アキレス腱延長術・後方解離術・板てこ法群は ICFSG スコア平均 5.2 で有意差なしであった．

d)初診時の Dimeglio スコア検討

重症度順にギプス装着期間を比較した．グレード 2 が 8.3±2.8 か月グレード 3，10.9±3.9 か月グレード 4，11±1.1 か月と，変形が高度であるほどギプス装着期間が長くなる傾向が見られた．しかし，長期成績優 16 足の Dimeglio スコアはグレード 4 が 3 足，グレード 3 が 12 足，グレード 2 が 1 足に対し長期成績良 14 足では，グレード 4 が 1 足，グレード 3 が 11 足，グレード 2 が 2 足であった(表 3)．2 群間に明らかな違いはなかった．単純に初診時の重症度分類だけでは長期成績は予想できないと思われる．

表 3. Dimeglio スコアと治療成績

治療成績	Dimeglio2	Dimeglio3	Dimeglio4
優(N＝16)	1	12	3
良(N＝14)	2	11	1

症例 1：両側罹患男児 Dimeglio スコア 16 点グレード 4(図 1)．生後 17 日でギプス装着を開始した．生後 7 か月右膝窩部びらんの皮膚トラブルのため，愛徳整肢園式ギプスに変更する．生後 11 か月レントゲン正面像で矯正位が確認できた．生後 12 か月でアキレス腱延長術，後方解離術板てこ法を施行した．13 か月から理学療法と靴型装具装着を開始した．前足部内転変形再発に対し 2 歳 5 か月と 3 歳 9 か月にギプス治療を行った．最終評価時 12 歳 8 か月で ICFSG スコア右 1 点左 2 点であった(図 2-a，b)．この男児は，中学で剣

図 1. 症例 1　生後 17 日で採型した陽性モデル

道部に参加していた．

症例 2：右足 ICFSG スコア 14 であった最も成績の悪い症例である．両側罹患例の男児，生後 15 日で月出法を開始した（図 3）．Dimeglio スコア 16 点グレード 4 であった．生後 5 か月大腿部後面の皮膚びらんのため皮膚科紹介し，ギプスシャーレを併用したが，左膝窩部に褥瘡が生じたため，生後 7 か月から愛徳整肢園式ギプスに変更した．生後 10 か月でアキレス腱延長術，後方解離術，板てこ法を行った．両側靴型装具を装着させ経過観察していたが，4 歳 4 か月で県外へ転医した．高校入学直前の最終評価では，右足は形態学評価 7 点　機能評価 1 点　レントゲン評価 6 点 ICFSG スコア 14 点良　（図 4，5）であったが，中学 3 年間サッカー部で活動していた．

考　察

月出は「矯正の理論と骨格構造を理解した上で manipulation とそれに続く holding cast を繰り返して矯正を進めていく．底屈位にある距骨に向かって前足部と踵骨を正しく結合させ正常な足の尖足位を形成するのを第一段階．第二段階は，尖足の矯正である．これは板てこ法や後方解離術によって一期に解決される，そして装具や矯正靴は一切必要ない，追加手術は必要ない」と述べている[3]．自験例では，優 16 足の平均ギプス開始日齢は 26.4 日　良 14 足のギプス開始日齢は 24.6 日で統計学的有意差なしであった．つまり，治療開始が早期であればあるほど治療成績が良くなるとは必ずしも言えないことを，示唆している．また，治療開始前の Dimeglio スコアを検討したところ，Dimeglio スコアの重症度順にギプス装着期間が長くなる傾向が見られた．しかし，優 16 足ではグレード 4 が 3 足，グレード 3 が 12 足，グレード 2 が 1 足に対し長期成績良 14 足ではグレード 4 が 1 足，グレード 3 が 11 足，グレード 2 が 2 足であった（表 3）．2 群間の重症度の違いは見られず，単純に初診時の重症度分類だけでは長期成績は予想できないと思われた．我々が月出法を追試したところ，徒手矯正には習熟が必要であり，第一段階に到達するまで平均 12 か月を費やした．子どもの皮膚状態が不良例では滲出液でアメジスト包帯が湿潤になり，びらんが生じたり，褥瘡ができることが矯正を遅らせていた．ギプス装着期

図 2. 症例 1　12 歳 8 か月最終評価時．右足，ICFSG スコア 1 点
a：右足底　b：立位正面像．

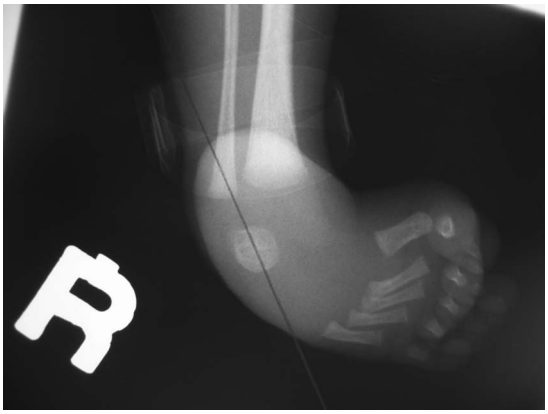

図 3. 症例 2　男．Dimeglio グレード 4，両側罹患．初診時正面レントゲン像．生後 15 日で月出法開始．

図 4. 15 歳最終評価時の側面レントゲン像　舟状骨の上方偏位，TaloM1 axis の異常，Flat top talus，および後足部内反の異常を認める．

間と治療成績との関係では，優 16 足の平均ギプス装着期間は 9.2 か月に対し良 14 足は 12.2 か月であり，5％有意水準で有意差を認めた（表 1）．第一段階到達までに長時間矯正ギプスを必要とした症例の治療成績がより悪い傾向があるとことが示唆された．手術方法では，板てこ法群 6 足の ICFSG スコア平均 4.6 に対し，アキレス腱延長術・後方解離術・板てこ法群は ICFSG スコア平均 5.2 で，有意差なしであった．尖足の程度が軽症であった板てこ法群が長期成績も良好と予想されるが，統計学的には有意差は認めなかった．

先天性内反足の長期成績の報告では，遠藤ら[2)]

図 5. 15 歳最終評価時の右 thigh-foot angle および右足底

は Imhäuser 法で治療した 35 例 54 足を 14 歳以上まで観察し McKay の評価で，良以上 75％であったと報告している．Ponseti ら[6]は，平均 34 年追跡した 45 例 71 足の治療成績は優 62％　良 16％　不可 22％であり，78％が良以上の成績であったと述べている．平均 14.1 歳で評価した自験例 20 例 30 足の治療成績は，良以上が 100％であり，追加手術を必要した症例は皆無であった．月出法の第一段階の矯正が獲得されれば，再発が見られないということを実証したものと言える．生後 1 か月から 10 か月までの成長旺盛の時期に，距舟関節における舟状骨内側下方脱臼の整復とその整復位置での関節軟骨の修復・組織改変を完成させることが月出法の重要なポイントである．私は，初診時に先天性内反足児の両親・家族には，「胎内で 10 か月かかってできあがった先天奇形であるため，再発のない正常な尖足にするためには最低 10 か月はかかります」と説明することにしている．月出法の問題点は，ギプス装着に習熟を要すること，ギプス装着期間が長期になることである．さらに皮膚びらんの生じやすい症例は，褥瘡・感染のためしばしばギプス療法を中断しなければならないなど難題がある．しかしながら，今回の治療成績から月出法はギプス治療期間が長期になるが優れた治療法と思われる．

まとめ

1）月出法で治療した特発性先天性内反足 20 例 30 足の治療成績を ICFSG スコアで評価した．優 16 足　良 14 足で可，不可は認めなかった．

2）平均ギプス開始日齢は優 16 足の 26.4 日に対し良 14 足の 24.6 日で統計学的には有意差なしであった．治療開始が生後 1 か月前後であれば，月出法では早期に治療開始しなくとも優または良の長期成績が得られることがわかった．

3）ギプス装着期間と治療成績では，優 16 足の平均ギプス装着期間は 9.2 か月に対し，良と判定された群 14 足は 12.2 か月であり，5％有意水準で有意差を認めた．第一段階到達までに長時間矯正ギプスを必要とした症例の治療成績が，より悪い傾向にあるとことが示唆された．

4）長期成績優 16 足の Dimeglio スコアはグレード 4 が 3 足，グレード 3 が 12 足，グレード 2 が 1 足に対し，長期成績良 14 足グレード 4 が 1 足，グレード 3 が 11 足，グレード 2 が 2 足であった．2 群間に違いは認めなかった．初診時の重症度分類だけでは，単純に長期成績は予想できないと思われる．

5）手術方法では，板てこ法群 6 足に対し，アキレス腱延長術・後方解離術・板てこ法群 24 足の 2 群で比較した．板てこ法群の ICFSG スコア平均 4.6 に対し，アキレス腱延長術・後方解離術・板てこ法群は，ICFSG スコア平均 5.2 で有意差なしであった．

文献

1）Bensahel H, Kuo K, Duhaime M: Outcome evaluation of the treatment of clubfoot: the international language of clubfoot. JPO **B12**：269-271, 2003.

2）遠藤裕介, 三谷　茂, 佐々木剛ほか：先天性内反足に対する Imhäuser 法の長期成績. 日小整会誌 **17**：330-335, 2008.

3）月出　勉：重度先天性内反足の早期治療法. 中部整災誌 **19**：313-353, 1976.

4）北野元裕, 川端秀彦, 和田麻由子ほか：Ponseti 法により治療した先天性内反足の再発症例の検討. 日小整会誌 **16**：35-38, 2007.

5）岡安　勤, 毛保浩明, 松崎交作：重度尖足拘縮に対する保存療法（愛徳整肢園式 cast 法）. 脳性麻痺

の外科研究会誌 **2**：57-64, 1992.
6) Ponseti IV: Congenital Clubfoot, Oxford University Press. Oxford, 107-124, 1996.
7) Richards BS, Faulks S, Rathjen KE et al: A comparison of two nonoperative methods of idiopathic clubfoot correction: the Ponseti method and the French Functional (Physiotherapy) Method. JBJS **Am 90**：2313-2321, 2008.

Abstract

Long-Term Outcomes after Hitachi's Approach for Congenital Clubfoot

Tsutomu Okayasu, M. D.
Department of Orthopaedic Surgery, Aitoku Medical and Welfare Center

We report the long-term outcomes in 30 cases of congenital clubfoot, involving 20 children, treated using Hitachi's approach for hindfoot varus and rotation of the calcaneus and forefoot adduction and supination, between 1988 and 2005. There were 2 cases at Dimeglio severity Grade-2, 23 cases at Grade-3, and 4 cases at Grade-4. Their mean age at initial casting was 27.1 days, ranging from 8 to 62 days. Posterior release was used to treat residual equinus element at a mean age of 12.8 months, ranging from 10 to 20 months. At most recent follow-up examination at a mean age of 14 years 1 month, ranging from 5 to 23 years, they were classified according to the ICFSG scoring system as excellent in 16 cases, and as good in the other 14 cases, with a mean score of 5.1 ± 2.7. No case required additional surgery. These findings suggest that Hitachi's approach using long-term serial casting was effective for treating congenital clubfoot.