日小整会誌（J Jpn Ped Orthop Ass）21(2)：335-338. 2012.

大腿骨頭すべり症の診断
—経験の浅い医師がX線写真で見逃さないために—

長野県立こども病院整形外科
松原光宏・藤岡文夫

要旨 経験の浅い医師が軽度の大腿骨頭すべり症をX線像で見逃さない方法を検討した．整形外科研修医4人，他科の医師5人に軽度の大腿骨頭すべり症5例の単純X線正面像と側面像(frog-leg肢位)を条件1～3で読影してもらいその診断率を比較した．条件(1)は異常所見を教えなかった場合，条件(2)は骨端線幅の拡大と骨幹端の不整像を異常と教えた場合，条件(3)はfrog-leg肢位で骨端後方辺縁の鋭的な突出を異常と教えた場合である．整形外科研修医は(1)39%(2)21%(3)96%，他科の医師は(1)31%(2)20%(3)97%であった．読影前に異常所見を教えた場合診断率はむしろ低下し，frog-leg肢位で骨端後方辺縁部の鋭的な突出を異常と教えた場合診断率は飛躍的に向上した．大腿骨頭すべり症を疑えばfrog-leg肢位でのX線像を追加し，骨端後方辺縁部の鋭的な突出に着目することが重要である．

はじめに

大腿骨頭すべり症で軽度のすべりの場合，その診断は困難である．

今回，整形外科研修医や他科の医師が診察する場合，X線像で見逃さない読影のポイントを考案した．その読影ポイントは“frog-leg肢位(図1)で撮影した側面像で骨端後方の辺縁部が鋭的に突出していること”である．

本研究では教科書に記載されている読影ポイントと，今回考案した読影ポイントの有用性について比較検討した．

対象と方法

1994年から2010年に当院で治療した大腿骨頭すべり症28症例のうち，単純X線正面像で所見に乏しい5症例を対象とした．平均年齢は12歳(11～15歳)で，性別は男児2例，女児3例であった．片側例は3例3股，両側例は2例4股で罹患股関節は合計7股関節であった．

読影は5症例(10股関節)の単純X線正面像と側面像(frog-leg肢位：仰臥位で足底を合わせ痛みの範囲内で左右均等に開排位をとる(図1))を整形外科研修医4人(卒後3年目)と他科の医師5人(卒後7年目)に以下の条件で行ってもらい，各医師が異常所見を指摘できた割合(異常を指摘できた股関節の数/罹患股関節7股×100(%))を検討した．さらに各条件における整形外科研修医と他科の医師の合計9人が異常を指摘した感度・特異度を検討した．条件(1)は読影のポイントを教えずに読影した場合．条件(2)は骨端線の幅の拡大，骨幹端の不整像，骨端の高さの減少を異常所見と示した後に読影した場合(図2)．条件(3)はfrog-leg肢位で撮影した側面像で骨端後方の辺縁

Key words：slipped capital femoral epiphysis(大腿骨頭すべり症)，x-ray diagnosis(X線診断)，frog-leg position(フロッグ-レッグ肢位)
連絡先：〒399-8288 長野県安曇野市豊科3100 長野県立こども病院整形外科 松原光宏 電話(0263)73-6700
受付日：平成24年3月15日

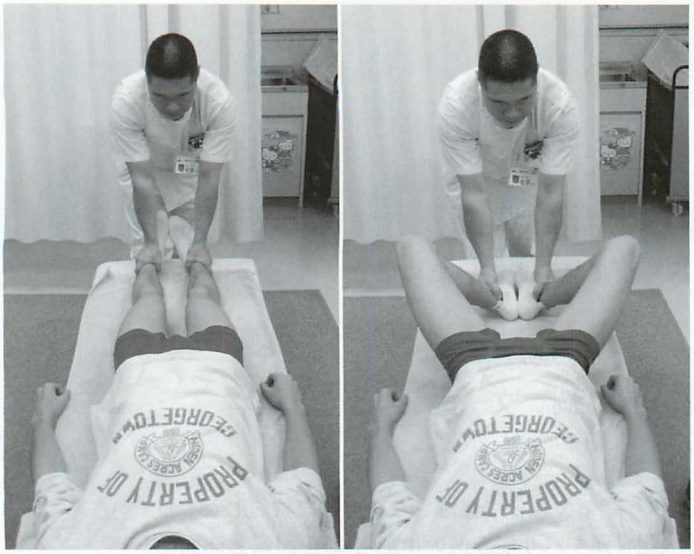

a | b

図 1.
X 線写真　撮影肢位
a：正面
b：側面(frog-leg 肢位)
frog-leg 肢位：仰臥位で足底を合わせ痛みの範囲内で左右均等に開排位をとる.

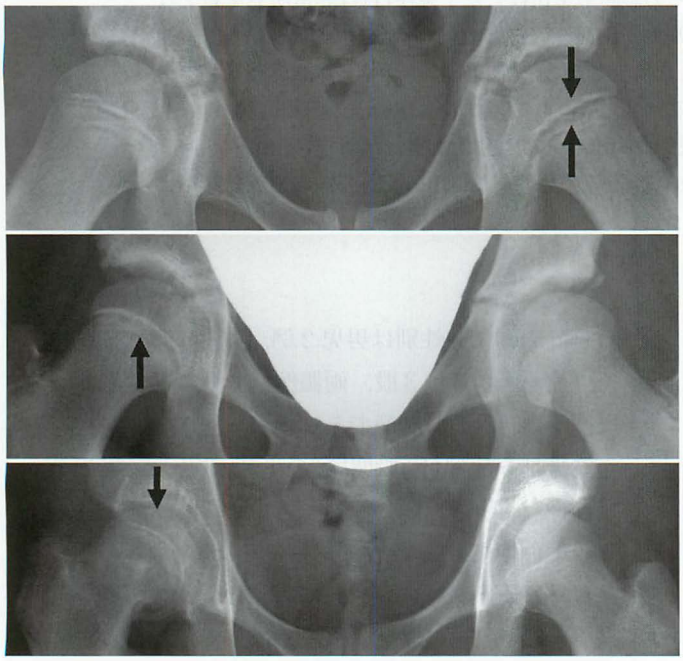

①
②
③

図 2.
条件(2)で示した異常所見
① 骨端線の幅の拡大
② 骨幹端の不整
③ 骨端の高さの減少

部が鋭的に突出していることを異常所見と示した後に読影した場合である(図 3).

結　果

5 症例(10 股関節)について整形外科研修医が異常を指摘した割合は(1)39%, (2)21%, (3)96%であった. 他科の医師の場合は(1)31%, (2)20%, (3)97%であった(表 1). さらに各条件における感度・特異度は(1)では感度 25(%)・特異度 90(%), (2)では感度 32(%)・特異度 82(%), (3)では感度 97(%)・特異度 100(%)であった(表 2).

両側罹患例に限定した場合(罹患股関節は計 4 股), 整形外科研修医が異常を指摘できた割合は(1)31%, (2)43%, (3)94%であった. 他科の医師の場合は(1)25%, (2)35%, (3)95%であった(表 3).

考　察

大腿骨頭すべり症の X 線像による画像診断のポイントは, 教科書によるとすべりの程度が軽度であっても骨端線の幅の拡大, 骨幹端の不整像, 骨端の高さの減少を認めると記載されている. ま

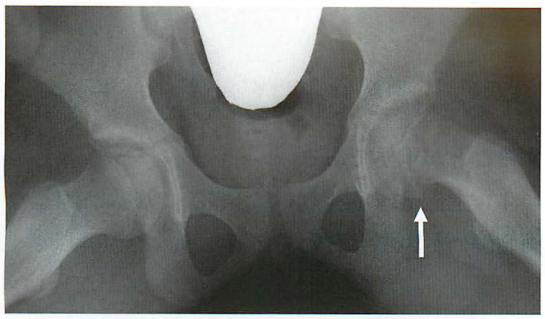

図 3. 条件(3)で示した異常所見
frog-leg 肢位で骨端後方部分の辺縁が鋭的に突出している.

表 1. 異常所見を指摘できた割合

読影医師	条件(1)	条件(2)	条件(3)
整形外科	39%	21%	96%
他科医師	31%	20%	97%

表 2. 各読影条件における感度・特異度

読影医師		条件(1)	条件(2)	条件(3)
整形と他科の医師(9人)	感度(%)	25	32	97
	特異度(%)	90	82	100

表 3. 異常所見を指摘できた割合(両側罹患例の場合)

読影医師	条件(1)	条件(2)	条件(3)
整形外科	31%	43%	94%
他科医師	25%	35%	95%

た小児では特に健側との比較のために両側を撮影することが重要である[1)2)-4)].

本研究では経験の浅い整形外科研修医や他科の医師が軽度のすべり症をX線像で診断する場合,教科書に記載されている読影ポイントと今回考案した読影ポイントをもとに読影し,その診断率から各読影ポイントの有用性を比較検討した.

読影ポイントを教えずに読影した場合(条件1),異常を指摘できた割合は整形外科研修医と他科の医師に大差なく両群の平均は35%であったが,教科書の読影ポイントを読影前にX線像で説明後読影した場合(条件2),異常を指摘できた割合は整形外科研修医と他科の医師で差は無く平均は21%に低下した.さらに整形外科研修医と他科の医師の感度・特異度は条件(1)と比較し条件(2)では感度は25%から32%に上昇したが特異度は90%から82%に低下した.以上よりすべりの程度が軽度の場合,教科書の読影ポイントはむしろ診断に迷いが生じ診断率の低下をまねいたと考えられる.

大腿骨頭すべり症は骨端部が頚部に対し後方に転位しているため,正面像より側面像の方がすべりが明瞭に確認できる[4)].特にすべりが軽度の場合,側面像の方が有効である[2)].Rennieの報告でも側面像で頚部後縁の長さが前縁より短いこと,骨幹端部の骨端軟骨帯との境界線が楕円を描かず後方で落ち込んでいることを指摘している[3)].本研究では"frog-leg 肢位で撮影した側面像で骨端後方の辺縁部が鋭的に突出していること"に着目しこれを読影ポイントとした.この読影ポイントを読影前にX線像で被検者に教えた後読影した(条件3).その結果,異常を指摘できた割合は整形外科研修医は96%,他科の医師は97%であった.さらに感度・特異度はともに高値であった.以上より本研究で考案した読影ポイントは,経験の浅い医師が軽度のすべり症の画像診断を行う上で非常に有効であることが確認できた.

小児のX線像を撮影する場合,健側との比較のために両側を撮影することが一般的に推奨されている.しかしすべりの程度が軽度で両側例の場合,左右を比較しても左右差がなくむしろ見逃す危険性がある.また両側例で一方が大きなすべりの場合,大きなすべりに目が奪われ,軽度のすべりの側を見逃す危険性がある.大腿骨頭すべり症の両側例は20～40%と報告されている[1)].本研究で対象とした症例でも,両側例は40%(5例中2例)認めた.つまり大腿骨頭すべり症で軽度のすべりの場合でも,両側罹患していることを十分考慮し読影することが重要である.したがって両側例の見逃しをなくすためには左右の比較だけでなく,片側のみの読影で確実に診断できる読影ポイントが必要である.そこで今回考案した読影ポイ

ントを両側例に限定し診断率を検討したところ，異常を指摘できた割合は整形外科研修医は96%，他科の医師は97%であった．つまり両側例であっても本研究で考案した読影ポイントが有用であることが確認できた．

まとめ

1）大腿骨頭すべり症で軽度のすべりの場合，経験の浅い医師でもX線像で見逃さない読影のポイントを検討した．

2）大腿骨頭すべり症を疑った場合，frog-leg肢位で撮影した側面像が重要である．

3）frog-leg肢位で撮影した側面像で骨端後方辺縁部が鋭的に突出しているか否かに着目し読影することが重要である．

4）上記3)の読影ポイントはより診断困難な両側例においても有効であった．

文　献

1) 監修：国分正一，鳥巣岳彦，編集：中村利孝，松野丈夫，内田淳正．標準整形外科学 第10版．医学書院，東京，p. 527-530，2008.
2) 伊藤鉄夫・編．股関節外科学 改訂第4版．金芳堂，京都，p. 299-328，1991.
3) Rennie M：The pathology of slipped upper femoral epiphysis. A new concept. J Bone Joint Surg 42-B：273, 1960.
4) 日本小児整形外科学会 教育研修委員会・編．小児整形外科テキスト 第5版．メジカルビュー，東京，p. 144-151，2007.

Abstract

Slipped Capital Femoral Epiphysis：Need for Radiographic Experience for Accurate Diagnosis

Mitsuhiro Matsubara, M.D., et al.

Department of Orthopaedic Surgery, Nagano Children's Hospital

In this study we investigated which procedure would help prevent less-experienced doctors from overlooking using radiographs a diagnosis of slipped capita femoral epiphysis. We presented frontal and lateral radiographs of five separate patients with slipped capital femoral epiphysis shown in the frog-leg position, to 9 doctors under three conditions. The 9 doctors included 4 orthopaedic surgery interns and 5 doctors from other departments. The three conditions were (1) the abnormal findings were not pre-specified, (2) the enlarged width of the epiphyseal line and the irregular epiphyseal end were said to be abnormal, and (3) the sharp projection of the posterior margin of the bone end was said to be abnormal. The rate of correct diagnosis of slipped capital femoral epiphysis made by the orthopaedic surgeons was 39%, 21% and 96% under condition 1, 2, and 3, respectively, and by the other doctors 31%, 20%, and 97%, respectively. These findings suggest that radiographs should show the patient in the frog-leg position, and that the presence or absence of any sharp projection in the posterior margin of the bone end should be carefully evaluated in order to make a correct diagnosis of slipped capital femoral epiphysis.