日小整会誌（J Jpn Ped Orthop Ass）21(2)：322-326. 2012.

小児化膿性股関節炎の治療経験

名古屋第二赤十字病院整形外科
樋口善俊・北村伸二・佐藤公治

要　旨　当院における小児化膿性股関節炎の治療経過について調査した．対象は2003年2月から2011年2月までに経験した小児化膿性股関節炎7例で，男性6例，女性1例，手術時年齢は生後3か月から13歳，平均観察期間は26.1か月であった．全例切開排膿術を施行した．発症時年齢，発症から手術までの日数，起炎菌，既往歴，経過中の骨の変形について調査した．また最終経過観察時のX線から片田ら[3]の遺残変形分類，成績判定基準による治療成績評価を行った．乳児期発症の4例中3例(75%)が経過中に骨頭の変形を認め，1例が遺残変形ⅡA，1例がⅡBであった．また，起炎菌が薬剤耐性菌である2例すべてが経過中に骨頭の変化を認め，1例は成績が良であったが，1例は不可であった．つまり乳児期発症例や，起炎菌が薬剤耐性菌であった場合は成績不良となる可能性があり十分な注意が必要である．

はじめに

小児化膿性股関節炎は適切な初期治療が遅れると股関節が破壊され後遺症を残すが，患児からの訴えがはっきりせず，診断が困難で，治療が遅れることが問題とされている[1)2)]．

当院では化膿性股関節炎を疑った場合，X線写真，超音波，MRIを施行している．また，画像にて水腫を認めれば，関節液を穿刺しグラム染色を緊急で行っている．確定診断がついた場合，もしくは疑いが強い場合は，全例切開排膿を施行している．

今回，当院で経験した小児化膿性股関節炎の治療経験について調査，検討したので報告する．

対象および方法

2003年1月から2011年2月までに当院で経験した小児化膿性股関節炎7例7股を対象とした．性別は男児6例女児1例，全例切開排膿術を施行し，手術時年齢は3か月から13歳で，平均観察期間は26.1か月(4～71か月)であった．発症時年齢，発症から手術までの日数，起炎菌，既往歴，経過中の骨の変形について調査した．また最終経過観察時のX線から片田ら[3]の遺残変形分類，成績判定基準による治療成績評価を行った．

結　果

手術までの平均日数は4.6日(1～9日)であった．起炎菌はメチシリン感受性黄色ブドウ球菌(Methicillin sensitive *Staphylococcus aureus*：MSSA)が4例，メチシリン抵抗性黄色ブドウ球菌(Methicillin resistant *Staphylococcus aureus*：MRSA)が1例，ペニシリン耐性肺炎球菌(penicillin-intermediate *Streptococcus pneumoniae*：PISP)が1例であった．1例は起炎菌が不明であった．既往は鼻涙管狭窄症1例，髄膜炎1例のみで

Key words：septic arthritis(化膿性関節炎)，hip joint(股関節)，child(小児)
連絡先：〒466-0814　愛知県名古屋市昭和区妙見町2-9　名古屋第二赤十字病院整形外科　樋口善俊
電話(052)832-1121
受付日：平成24年3月1日

表 1.
症例一覧

症例	年齢	手術までの日数	起炎菌	既往	経過中変形	遺残変形	成績
1	3か月	2	MRSA(関節液，血培)	鼻涙管狭窄症	骨頭変化	ⅡA	良
2	11か月	7	不明		骨頭変化	正常	優
3	1歳	7	PISP(血培)		脱臼 骨頭変化	ⅡB	不可
4	1歳	9	MSSA(血培)			正常	優
5	4歳	1	MSSA(関節液)			正常	優
6	12歳	5	MSSA(関節液)			正常	優
7	13歳	1	MSSA(関節液)	髄膜炎		正常	優

PISP：Penicillin-intermediate Streptococcus pneumonia

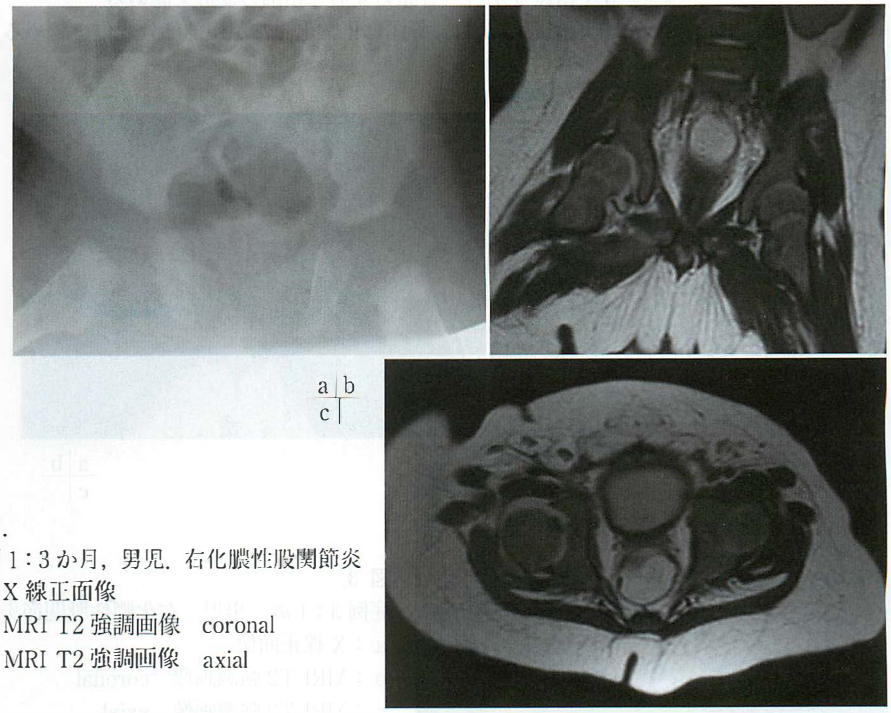

図 1.
症例1：3か月，男児．右化膿性股関節炎
a：X線正面像
b：MRI T2強調画像　coronal
c：MRI T2強調画像　axial

あり，アトピー症例や，NICU症例は認めなかった．3例に経過中，骨頭の変形ならびに，1例に脱臼を認めた．最終経過観察時の遺残変形は正常が5例，ⅡAが1例，ⅡBが1例，成績は優が5例，良が1例，不可が1例であった(表1)．

代表症例

症例1：3か月の男児．39度の発熱にて当院小児科入院．既往は鼻中隔狭窄症．発症から2日目に右股関を動かすと号泣するため当科紹介となった．MRIにて水腫を認め，関節穿刺を施行．関節液からグラム陽性球菌を認めたため，同日緊急で切開排膿術施行．手術までの日数は2日．関節液と血液培養からMRSAを検出．術後9か月のX線にて骨頭の変形と頚部の変形を認めた．術後15か月のX線では骨頭は正常化したが，頚部部分変形を認める．遺残変形はⅡA，成績は良である(図1，2)．

症例3：1歳の男児．既往に特記すべきことはない．近医小児科で感冒にて経過観察されていたが，38度以上の高熱が持続するため，発症7日目に当院小児科ならびに整形外科紹介受診．MRIにて水腫を認め，関節穿刺を施行．関節液のグラム染色は陰性で菌は同定されなかったが，関節液は白色混濁しており，化膿性股関節炎が強く疑われたため，同日緊急で切開排膿術施行．手術までの日数

図 2. 症例 1：術後 X 線正面像の変化　a | b | c

a：術直後

b：術後 9 か月．骨頭の変形と頚部の変形を認める．

c：術後 15 か月．骨頭は正常化したが頚部部分変化を認める．

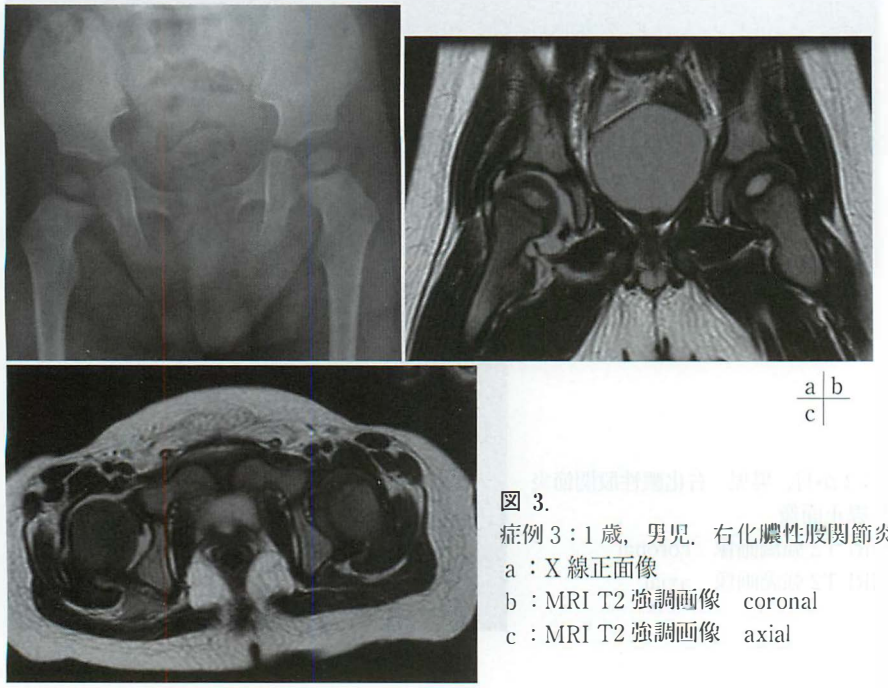

a | b
c

図 3.

症例 3：1 歳，男児．右化膿性股関節炎

a：X 線正面像

b：MRI T2 強調画像　coronal

c：MRI T2 強調画像　axial

は 7 日．血液培養から PISP を検出．術後 1 か月の X 線にて病的脱臼を認めたため Riemenbügel 装具を終日装着開始．術後 8 か月の X 線では脱臼は改善したが，頚部全体の変形と骨頭の変形を認める．遺残変形はⅡB，成績は不可である（図 3, 4）．

考　察

Buxton ら[1]は乳児期までの発症症例は成績不良と報告し，和田ら[4]は発症年齢が低いほど成績が不良と報告するように，本研究においても乳児期発症の 4 例中 3 例（75％）が経過中に骨頭の変形を認め，最終経過観察時遺残変形を 4 例中 2 例（50％）に認めた．諸家の報告と同様に乳児期発症症例は骨の変形を起こしやすく，遺残変形を残す可能性があり，成績不良因子の一つと考えられる．

また，発症から切開排膿までの日数が 4 日以上の症例は成績不良との報告[1]が散見される．本研究では手術までの日数が 4 日以上であった症例を 4 例認めたが，3 例（75％）は成績が優であった．手術までの日数と成績については症例数も少なく関係を見出すことはできなかったが，症例を増し今後検討が必要である．増田ら[5]は起炎菌が黄色ブドウ球菌であると予後不良であり，MRSA であっ

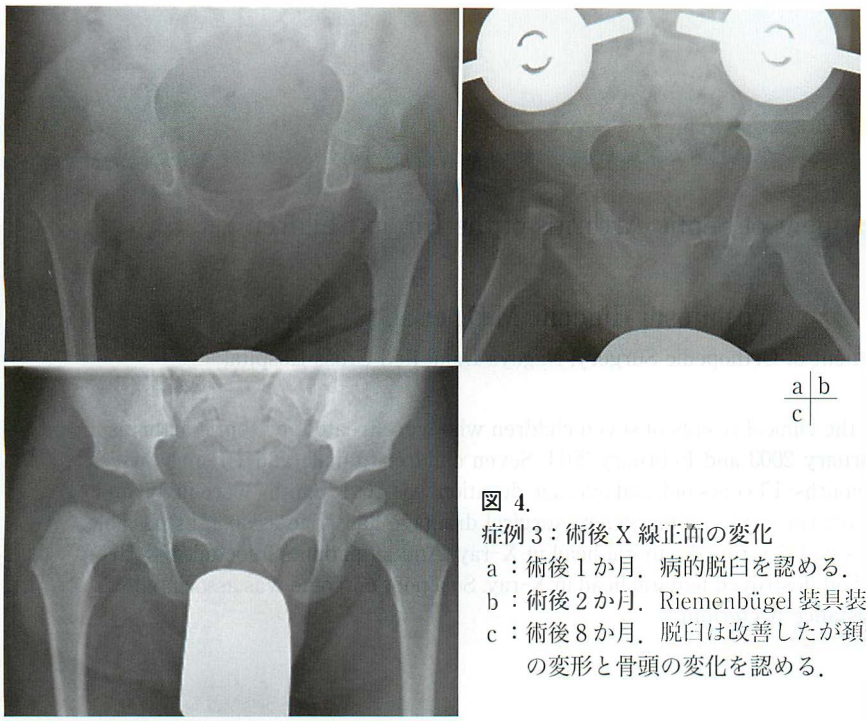

図 4.
症例 3：術後 X 線正面の変化
a：術後 1 か月．病的脱臼を認める．
b：術後 2 か月．Riemenbügel 装具装着時
c：術後 8 か月．脱臼は改善したが頚部全体の変形と骨頭の変化を認める．

た場合は切開排膿までの期間が短くても予後が不良であると報告し，森田ら[2]は MRSA を中心とする多剤耐性菌が出現し，成績不良例はすべて起炎菌が MRSA であったと報告している．本研究でも薬剤耐性菌 2 例すべてが経過中に骨頭の変化を認め，1 例は成績が良であったが，1 例は不可であった．起炎菌が薬剤耐性菌であることは成績不良因子の一つと考えられる．つまり，乳児期発症症例や薬剤耐性菌感染者に対してはより厳密な治療と経過観察が必要である．

結　論

小児化膿性股関節炎 7 例について調査，検討した．乳児期発症症例，薬剤耐性菌感染例は，経過中に骨の変形を認め，成績不良因子となりうる．

文　献

1) Buxton RA. Moran M：Septic arthritis of the hip in the infant and young child. Current Orthopaedics　**17**：458-464. 2003.
2) 森田光明，中村博亮，北野利夫ほか：小児化膿性股関節炎の治療経験．日小整会誌　**17**:46-49, 2008.
3) 片田重彦，村上宝久，熊谷　進：最近の乳児化膿性股関節炎について．臨整外　**10**:1035-1044, 1975.
4) 和田晃房，藤井敏男，高村和幸ほか：小児化膿性股関節炎の初期治療と遺残変形に対する治療．日小整会誌　**16**：276-279，2007.
5) 増田義武，藤井敏男，高村和幸ほか：新生児・乳児の化膿性股関節炎の初期治療の成績．整形外科　**53**(10)：1255-1260，2002.

Abstract

Treatment of Septic Arthritis of the Hip in Children

Yoshitoshi Higuchi, M.D., et al.

Department of Orthopedic Surgery, Nagoya Daini Red Cross Hospital

We have reviewed the clinical results of seven children who were treated for septic arthritis in the hip between February 2003 and February 2011. Seven children (6 male and 1 female) whose range of age were 3 months-13 years old, and average duration was 26.1 months were involved in this study. As septic arthritis was an emergency, surgical drainage had done as soon as possible. Three of four infancies had destroyed femoral head in X-ray. And all patients infected with drug resistance bacterium had destroyed femoral head in X-ray. So a poor outcome was associated with infancy and drug resistance bacterium.