第20巻第1号　平成23年3月25日発行　ISSN 0917-6950

日本小児整形外科学会雑誌

Journal of Japanese
Pediatric Orthopaedic
Association

第20巻第1号

Vol. 20　No. 1　2011

日小整会誌　日本小児整形外科学会　J Jpn Ped Orthop Ass

日本小児整形外科学会雑誌

Journal of Japanese Pediatric Orthopaedic Association

Vol. 20 No. 1

もくじ（日本小児整形外科学会雑誌）

進行性偽性リウマチ様異形成の原因遺伝子である WISP3 の役割解明に向けた動物モデルアプローチ……中村幸男　ほか…　1
Sotos 症候群（脳性巨人症）に伴う脊柱側弯変形の検討‥瀧村浩介　ほか…　6
Ponseti 法で治療した先天性内反足の X 線像と臨床成績との比較……川崎賀照　ほか…　11
重症脳性麻痺児の過度の腰椎前弯に対して再手術を行った 1 例……中村直行　ほか…　16
脳性麻痺の麻痺性尖足に対するボツリヌス治療……柴田　徹　ほか…　21
ペルテス病に対する近赤外線治療成績不良例の検討‥‥朝貝芳美　ほか…　26
当院における先天性垂直距骨の治療成績と新しい治療法の試み……布居理沙　ほか…　31
乳幼児期発症側弯症に対する Risser-Cotrel cast……渡邉英明　ほか…　36
ペルテス病に対する骨血流シンチグラフィー……市川理一郎　ほか…　40
脳性麻痺股関節脱臼に対する大腿骨減捻内反骨切り術後の大腿骨頭変形のリモデリング……松田匡弘　ほか…　45
先天性股関節脱臼における関節唇の 3DMRI による評価……阿部亮子　ほか…　49
MRI を用いた小児ステロイド性骨壊死症の発生頻度の前向き研究—SLE 群と非 SLE 群の比較—……重村知徳　ほか…　54
手術時求心位の獲得に難渋した 5 歳児未治療先天股脱の 1 例……三宅由晃　ほか…　60
小児に発生した距踵骨癒合症の 2 例……谷川浩隆　……　64
脳性麻痺児の基本運動レベルの経年的推移……中寺尚志　ほか…　69
1 歳以上の未治療先天性股関節脱臼に対する治療‥‥竹内実知子　ほか…　75
9 歳以降の年長児の股関節疾患に対する内側，前方 2 アプローチによるトリプル骨盤骨切り術の経験……北野元裕　ほか…　80
小児悪性骨軟部腫瘍患者の治療に関する諸問題……藤渕剛次　ほか…　85
当科における超音波による先天性股関節脱臼診断の現状……古橋亮典　ほか…　90
肘分散脱臼の 1 例……渡辺　完　ほか…　93
脛骨骨線維性異形成の治療方針……谷山　崇　ほか…　98
小児上腕骨外顆骨折の治療成績……河野亮平　ほか…103
Russell-Silver 症候群を含む片側低形成の 4 例……谷村絵里　ほか…109
脳性麻痺股関節脱臼・亜脱臼に対する整形外科的選択的痙性コントロール手術，観血的整復ならび大腿骨減捻内反骨切り術の同時合併手術の中期成績……鳥越清之　ほか…114
股関節炎症状を呈した大腿骨近位部軟骨芽細胞腫の 1 例……金子浩史　ほか…120
股関節鏡視下に切除を行った股関節内臼蓋類骨骨腫の一症例……前田昭彦　ほか…125

頚椎 Langerhans cell histiocytosis の 4 例……上杉昌章　ほか…129
先天性大腿骨短縮症に対する下肢再建術……片岡浩之　ほか…134
橈骨遠位骨端離開後に前腕筋区画症候群を発症した 1 例
……今嶋由香理　ほか…139
1 歳以降に発見された先天性股関節脱臼の治療成績 …神谷武志　ほか…143
小児特発性後骨間神経麻痺の小経験……吉川泰司　ほか…150
二分脊椎による麻痺性踵足に対する前脛骨筋後方移行術の経験
—歩行分析による評価—……川野彰裕　ほか…155
小児骨肉腫患者に対するカフェイン併用化学療法の治療成績
……白井寿治　ほか…159
Down 症候群に合併した内反尖足変形の手術成績について
……田中弘志　ほか…164
リーメンビューゲル再装着法の治療成績……村上玲子　ほか…168
液体窒素処理骨で再建した小児大腿骨近位骨肉腫の 1 例
……西田英司　ほか…173
小児の脛骨遠位部骨髄炎の 1 例……穐元　崇　ほか…178
脚延長中に苦慮の多かった軟骨無形成症の一例……伊藤弘紀　ほか…181
大腿骨近位部骨嚢腫の手術成績……大河内　誠　ほか…185
足根骨癒合症の治療経験
—癒合部切除＋脂肪移植術による治療例の検討—…大澤一誉　ほか…189
三次元構築モデルを作製し術前計画を立てた大腿骨頭すべり症の 1 例
……武田浩一郎　ほか…193
多発性軟骨性外骨腫症による前腕変形の再建について
……森澤　妥　ほか…197
Ray amputation を行った巨趾症の一例……佐々木洋和　ほか…202
大腿骨頭すべり症に対する in situ pinning 症例の治療成績
—static fixation と dynamic fixation の比較—……雨宮昌栄　ほか…206
＜2009 JPOA Asian Fellows＞
External fixation in femur fractures in children
……Ghulam Shabbir　ほか…212
Portable Gallows' traction and hip spica cast
for the treatment of femoral shaft fracture
in children：an experience from Nepal …… Pramod Devkota　ほか…216
Correction of foot deformity by lateral column
lengthening through calcaneus in children
with cerebral palsy …… Vivek Shrivastava　ほか…220
2009 年度　KP●S 訪問記……秋山美緒　……226
第 5 回前期 Murakami-Sano-Sakamaki Asia Visiting Fellowship
帰朝報告……中島康晴　……231
議事録(理事会・評議員会)……235
第 22 回日本小児整形外科学会会告(会長：日下部虎夫)……261

複写をご希望の方へ

日本小児整形外科学会は，本誌掲載著作物の複写に関する権利を一般社団法人学術著作権協会に委託しております．

本誌に掲載された著作物の複写をご希望の方は，(社)学術著作権協会より許諾を受けて下さい．但し，企業等法人による社内利用目的の複写については，当該企業等法人が社団法人日本複写権センター((社)学術著作権協会が社内利用目的複写に関する権利を再委託している団体)と包括複写許諾契約を締結している場合にあっては，その必要はございません(社外頒布目的の複写については，許諾が必要です)．

権利委託先　一般社団法人学術著作権協会
〒107-0052　東京都港区赤坂9-6-41　乃木坂ビル3F
FAX：03-3475-5619　E-mail：info@jaacc.jp

複写以外の許諾(著作物の引用，転載，翻訳等)に関しては，(社)学術著作権協会に委託致しておりません．直接，日本小児整形外科学会　電話(03)5803-7071，FAX(03)5803-7072，E-mail：jpoa@jpoa.org へお問い合わせください

Reprographic Reproduction outside Japan

Making a copy of this publication
Please obtain permission from the following Reproduction Rights Organizations(RROs)to which the copyright holder has consigned the management of the copyright regarding reprographic reproduction.
Obtaining permission to quote, reproduce ; translate, etc.
Please contact the copyright holder directly.

→Users in countries and regions where there is a local RRO under bilateral contract with Japan Academic Association for Copyright Clearance(JAACC)
Users in countries and regions of which RROs are listed on the following website are requested to contact the respective RROs directly to obtain permission.

Japan Academic Association for Copyright Clearance(JAACC)
Address 9-6-41 Akasaka, Minato-ku, Tokyo 107-0052 Japan
Website http://www.jaacc.jp/
E-mail　info@jaacc.jp　Fax：+81-33475-5619

日小整会誌（J Jpn Ped Orthop Ass）20(1)：1-5, 2011.

進行性偽性リウマチ様異形成の原因遺伝子であるWISP3の役割解明に向けた動物モデルアプローチ

中村幸男[1)2)3)]・脇谷滋之[4)]・田原秀晃[2)]
加藤博之[3)]・Matthew L. Warman[5)]

1）国立病院機構村山医療センター臨床研究センター
2）東京大学医科学研究所臓器細胞工学分野
3）信州大学医学部整形外科
4）大阪市立大学医学部整形外科
5）ハワードヒューズ医学研究所，ハーバード大学付属ボストン小児病院整形外科
およびハーバード大学医学部遺伝子解析部門

要　旨　常染色体劣性関節性疾患であるProgressive Pseudorheumatoid Dysplasia（進行性偽性リウマチ様異形成：PPD）は20歳に至るまでに関節破壊を生じ人工関節置換術を必要とするため，その病態解明は急務である．これまでにPPDの原因遺伝子としてWISP3が同定されたが，WISP3遺伝子欠損マウスがPPDの表現型を示さないことから，その分子メカニズムは不明であった．今回我々は，WISP3がゼブラフィッシュの軟骨形成に重要であること，および骨軟骨形成において重要な役割を果たすBMPおよびWntシグナル伝達系をWISP3が制御することを明らかにした．また，PPD患者に生じているWISP3の遺伝子変異（遺伝子欠失）がWISP3の機能欠損もしくは低下をもたらすことを示した．以上よりPPDにおける関節障害は，WISP3を介したBMPおよびWntシグナル伝達系の異常により引き起こされると考えられる．

序　文

ヒト遺伝学的手法により，progressive pseudorheumatoid dysplasia（進行性偽性リウマチ様異形成：以下，PPD）とWISP3遺伝子変異の関連性が明らかにされたが[2)]，WISP3遺伝子欠損マウスはPPDの病態を示さないため[4)]，WISP3遺伝子の分子メカニズム，特に生体内における役割は不明であった．そのため今回我々は，発生生物学研究において有用な脊椎動物であるゼブラフィッシュを用いてWISP3の分子生物学的機能について検討した．

方法および結果

1．WISP3遺伝子ノックダウンゼブラフィッシュにおける軟骨障害

DNAオリゴをゼブラフィッシュの卵に注射することにより，WISP3遺伝子発現をノックダウンしたところ，脆弱で形態異常を伴う軟骨が観察された（図1）．以上より，WISP3が軟骨のマトリックス産生，軟骨形成に重要な役割を果たしている可能性が示唆された[5)]．

Key words：WISP3, progressive pseudorheumatoid dysplasia（進行性偽性リウマチ様異形成），joint destruction（関節破壊），BMP/Wnt signal（BMP/Wntシグナル），Zebrafish（ゼブラフィッシュ）
連絡先：〒208-0011　東京都武蔵村山市学園2-37-1　村山医療センター臨床研究センター　中村幸男　電話(042)561-1221
受付日：平成21年12月10日

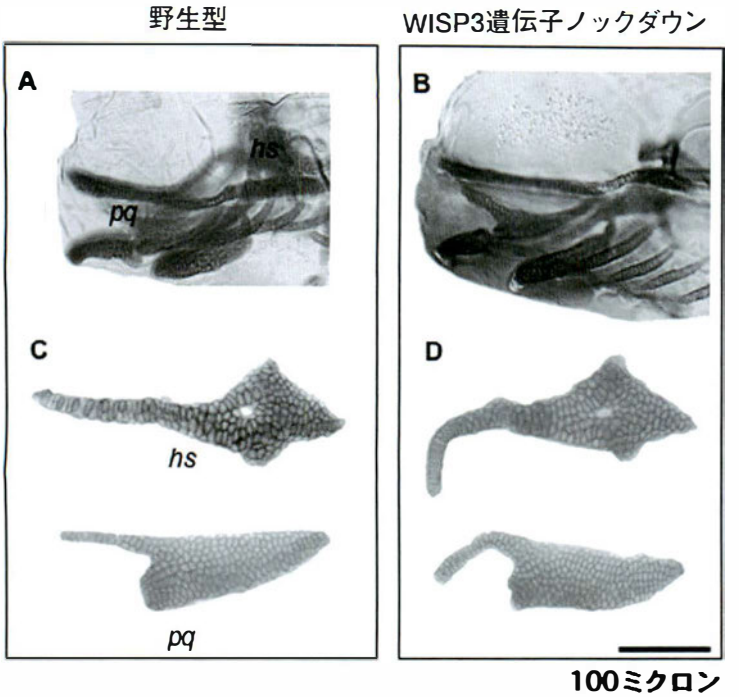

図 1.
生後5日のゼブラフィッシュ
野生型(A, C)と WISP3 遺伝子ノックダウンゼブラフィッシュ(B, D)のアルシアンブルー染色後の比較
全体側面像では両者に大きな変化を認めなかったものの(A, B), WISP3 遺伝子ノックダウンゼブラフィッシュの軟骨は形態の異常および脆弱性を認めた(D).
hs：hyosymplectic 軟骨
pq：palatoquadrate 軟骨

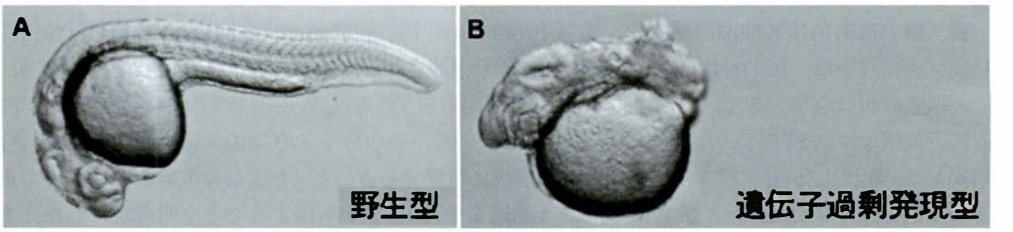

図 2. 生後1日のゼブラフィッシュ
野生型(A)と WISP3 遺伝子過剰発現ゼブラフィッシュ(B)の比較. WISP3 遺伝子を過剰発現すると背側化促進現象を認めた(B).

2. 遺伝子過剰発現ゼブラフィッシュにおける WISP3 の BMP シグナル伝達系および Wnt シグナル伝達系の阻害作用

データベースを検索し, ヒト, マウス, ゼブラフィッシュ間で DNA 配列およびアミノ酸配列を比較した所, WISP3 遺伝子は進化上高度に保存されていることを確認した[5]. ゼブラフィッシュの全長 WISP3 遺伝子をクローニングし過剰発現した結果, 背側化促進が観察された(図2). これは BMP(bone morphogenetic protein：骨形成タンパク質)シグナルが低下した時の表現型に似ており[3], WISP3 が BMP シグナルを阻害している可能性が考えられた. そこで WISP3 と BMP を共発現したところ, BMP 過剰発現による腹側化促進作用を WISP3 は抑制した[3)5]. 以上より, WISP3 は BMP シグナルの阻害因子であることが示唆された[5]. 興味深いことに, PPD 患者に生じている遺伝子変異を導入した WISP3 は野生型に比べ BMP シグナルの抑制が弱く, WISP3 を介した BMP シグナルの変化が PPD の病態に関与している可能性が考えられた[5]. 次に, BMP と同様に骨軟骨形成に関わる Wnt シグナル伝達系と WISP3 遺伝子の関係を調べるため, WISP3 と Wnt リガンドである Wnt8 との共発現実験を行った. WISP3 の共発現により, Wnt8 過剰発現に伴う頭眼部形成不全がほぼ正常に回復したことから(図3), WISP3 は Wnt シグナルも抑制している可能性が示唆された. また, 上述の WISP3 遺伝子変異体は野生型に比べ Wnt シグナルの阻害活性が低かった[5]. このことから WISP3 は

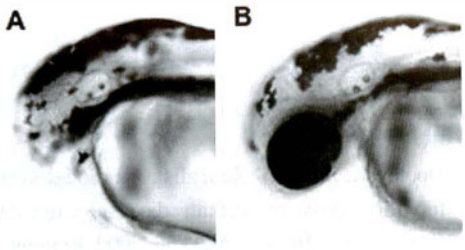

図 3. 生後1日のゼブラフィッシュ
Wnt8を過剰発現すると頭眼部形成不全が起こるが(A)，WISP3遺伝子の共発現により頭眼部はほぼ正常に回復した(B).

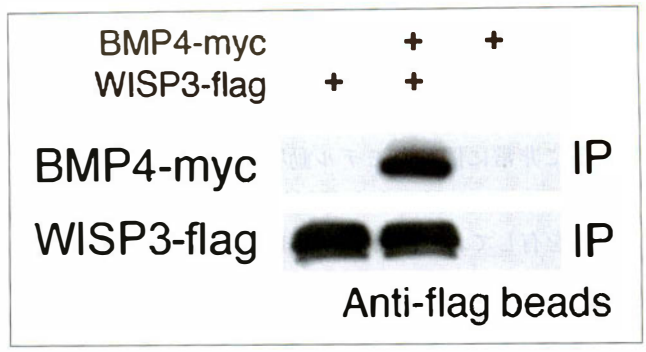

図 4. WISP3とBMP4の免疫沈降法
BMP4とWISP3は複合体を形成することが確認できた.

図 5. ▶
WISP3とLRP6，FzD8，Wnt1の免疫沈降実験の結果
WISP3はFzD8，LRP6と結合するが(A，B)，Wnt1と結合しなかった(C). WISP3は量依存的にWnt/FzD8/LRP6複合体形成を阻害した(A，B，C).

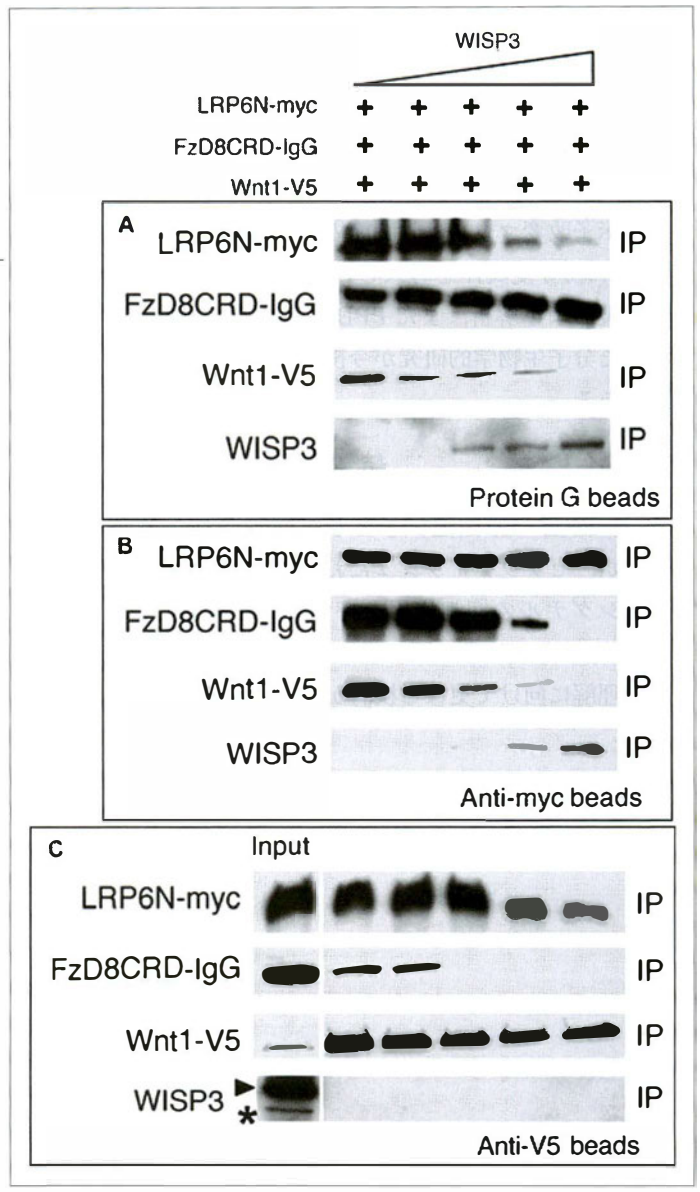

BMPシグナルだけでなくWntシグナルも制御し，WISP3遺伝子の変異によるBMP/Wnt阻害活性の低下がPPDの病態に関与することがわかった.

3. WISP3はBMPシグナルをリガンドレベルで制御し，Wntシグナルをレセプターレベルで制御する

上記で得た知見をもとに，細胞株を用いて免疫沈降法を行いWISP3遺伝子の機能を検討した. その結果，WISP3がBMPと複合体を形成することを見出した(図4). またWISP3はWntレセプターであるLRP6とFrizzled(FzD)と相互作用すること，量依存的にWnt/FzD/LRP6複合体形成を阻害すること(図5)が明らかになった. これらの結果より，WISP3はBMPシグナルはリガンドレベルで，Wntシグナルはレセプターレベルで阻害因子として機能していると考えられる.

考　察

小型硬骨魚類であるゼブラフィッシュは体長3〜4 cmの淡水の熱帯魚であり，横縞模様が特徴的で飼育が容易，多産，短い発生期間などの利点のため，生物個体レベルでの研究

に非常に優れたモデル動物である[7]．またゼブラフィッシュはヒトと類似した遺伝子，器官，組織を有しており，ヒトの組織形成，疾患モデル動物としてもその有用性が期待されている[1]．今回ゼブラフィッシュを用いた研究で，PPD の原因遺伝子として同定された WISP3 が，骨軟骨の発生，維持に重要である BMP および Wnt シグナルの抑制作用を持つことを明らかにした．

また，PPD 患者に見出される変異を持った WISP3 は BMP，Wnt シグナルの抑制活性が低下しており，PPD の関節病態に BMP および Wnt シグナルの亢進が関与している可能性が示唆された．予想外なことに，我々が作製した WISP3 遺伝子改変マウスは骨関節の表現型を示さない[4)6)]．WISP3 変異体を導入したノックインマウスの作製および解析，また PPD 患者由来の細胞を用いた分子生物学的研究が今後の研究の発展に必要である．

結　語

PPD の原因遺伝子として同定された WISP3 が，ゼブラフィッシュにおいて BMP および Wnt シグナルの抑制作用を持つことを報告した．今後，WISP3 遺伝子の骨関節における詳細な機能理解に向けて更なる検討が必要である．

文　献

1) Dooley K, Zon LI：Zebrafish：a model system for the study of human disease. Curr Opin Genet Dev **10**(3)：252-256, 2000. Review.
2) Hurvitz JR, Suwairi WM, Van Hul W, et al：Mutations in the CCN gene family member WISP3 cause progressive pseudorheumatoid dysplasia. Nat Genet **23**：94-98, 1999.
3) Kishimoto Y, Lee KH, Zon L, et al：The molecular nature of zebrafish swirl：BMP2 function is essential during early dorsoventral patterning. Development **124**：4457-4466, 1997.
4) Kutz WE, Gong Y, Warman ML：WISP3, the gene responsible for the human skeletal disease progressive pseudorheumatoid dysplasia, is not essential for skeletal function in mice. Mol Cell Biol **25**：414-421, 2005.
5) Nakamura Y, Weidinger G, Liang JO, et al：The CCN family member Wisp3, mutant in progressive pseudorheumatoid dysplasia, modulates BMP and Wnt signaling. J Clin Invest **117**：3075-3086, 2007.
6) Nakamura Y, Cui Y, Fernando C, et al：Normal growth and development in mice over-expressing the CCN family member WISP3. J Cell Commun Signal **3**：105-113, 2009.
7) 中村幸男：整形トピックス　ゼブラフィッシュと整形外科分野．整形外科　**61**(5)：454, 2010.

Abstract

Model Organism Approaches for understanding the Role of the WISP3 gene that Mutates in Progressive Pseudorheumatoid Dysplasia

Yukio Nakamura, M. D., et al.

Clinical Research Center, National Hospital Organization, Murayama Medical Center

Loss-of-function mutations in the gene encoding Wnt1-inducible signaling pathway protein 3 (WISP3) cause the human autosomal recessive skeletal disorder Progressive Pseudorheumatoid Dysplasia (PPD)[2]. PPD leads to joint failure by 20 years of age and requires joint replacement surgeries. Therefore, understanding the patho-physiology in PPD is paramount to developing effective treatment. In mice, neither WISP3 deficiency or WISP3 over-expression caused overt phenotype[4)6)]. Consequently, the *in vivo* activities of WISP3 have remained elusive. We investigated the biologic activity of WISP3 *in vivo* using loss-of-function and gain-of-function approaches. Inhibition of WISP3 protein expression in developing zebrafish affected pharyngeal cartilage shape. Over-expression of WISP3 protein inhibited BMP and Wnt signaling in developing zebrafish. Conditioned medium containing WISP3 also inhibited BMP and Wnt signaling in mammalian cells by binding to BMP ligand and to the Wnt co-receptors LRP and Frizzled, respectively. WISP3 proteins containing disease-causing amino acid substitutions found in patients with PPD reduced activity in these assays[5)]. These data provide a biologic assay for WISP3 during zebrafish cartilage development, and suggests that dysregulation of BMP and/or Wnt signaling contributes to joint failure in humans with PPD.

日小整会誌（J Jpn Ped Orthop Ass）20(1)：6-10. 2011.

Sotos 症候群（脳性巨人症）に伴う脊柱側弯変形の検討

北海道立子ども総合医療・療育センター
瀧 村 浩 介・藤 田 裕 樹・松 山 敏 勝
札幌医科大学医学部整形外科学教室
竹 林 庸 雄・山 下 敏 彦

要 旨 11例のSotos症候群を経験し，脊柱側弯変形の有無と変化を経年的に検討した．3例(27%)でCobb角20°を超える側弯を合併した．乳児期から側弯が出現し，その後急速に進行した2例では生後1年以内に内臓奇形に対する手術を受けていた．生来の体幹の筋緊張低下に加え，手術による体幹筋力の非対称とそれに伴う肋骨変形が急速な側弯の進行に関与している可能性が高いことが推測された．これより，Sotos症候群の診断が得られた場合，内臓奇形に対する手術歴を有する例では早期からの側弯に対する治療介入が重要であると考えられた．

はじめに

Sotosら[1]によって1964年に初めて報告されたSotos症候群（脳性巨人症）は，乳幼児期の過成長，骨年齢促進，大頭症，前額部突出，精神発達遅滞，特異顔貌などを特徴とする症候群である．

本症は整形外科的には，脊柱変形を合併することが知られている．しかし，その自然経過および詳細な臨床像の報告は少ない．今までに11例のSotos症候群を経験し，脊柱側弯変形（以下，側弯）を伴った例の自然経過およびその臨床的特徴について検討した．

対象と方法

対象は当科で経年的に経過観察している11例とした．男児3例，女児8例で，全例，特異顔貌をはじめとしたSotos症候群の特徴を有し，小児科医により診断を受けていた．小児科と当科の初診時年齢は0歳3か月～4歳6か月（平均1歳3か月），経過観察期間は1年4か月～18年9か月（平均6年3か月）であった．

これらの体幹の筋緊張の状態，内臓奇形の有無，内臓奇形に対する手術歴の有無，乳児期および幼児期の高身長（≧+2 SD）の有無，精神発達遅滞の程度，移動能力およびCobb角20°を超える側弯の有無，カーブパターン，変形出現時の年齢，Cobb角の経年推移を調査した．

結 果

Cobb角20°を超える側弯は11例中3例（27%）で，男児1例，女児2例であった（表1）．カーブパターンは，胸椎左凸シングルカーブ，胸椎右凸／腰椎左凸ダブルカーブ，胸椎右凸シングルカーブ各1例と様々であった．

変形出現時の年齢は1歳未満2例，5歳1例であり，1歳未満で変形が出現した症例2では最終観察時に上位カーブと下位カーブの合計が100°を超え，高度の側弯の進行を認めた（図1）．

Key words：Sotos syndrome（Sotos症候群），cerebral gigantism（脳性巨人症），scoliotic deformity（脊柱側弯変形），organ malformation（内臓奇形）

連絡先：〒006-0041 北海道札幌市手稲区金山1条1-240-6 北海道立子ども総合医療・療育センター整形外科
瀧村浩介 電話(011)691-5696

受付日：平成22年1月6日

表 1.
Cobb 角＞20°の脊柱側弯変形を伴った3症例

症例	性	出現時年齢	カーブパターン	Cobb 角	
1	M	7か月	胸椎左凸	Th5-11	34°
2	F	10か月	胸椎右凸／腰椎左凸	Th2-11	33°
				Th11-L5	68°
3	F	5歳	胸椎右凸	Th8-L2	21°

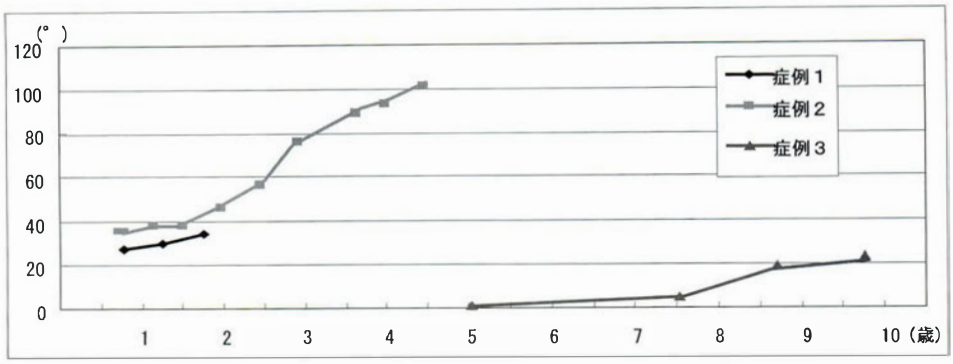

図 1.
Cobb 角の経年推移

表 2. 臨床所見の結果

症例	性	体幹の筋緊張低下	内臓奇形	内臓奇形の手術歴	身長 乳児期	身長 幼児期	精神発達遅滞の程度	移動能力
1	M	+	+	+	高	高	重度	立位不可
2	F	+	+	+	正常	正常	重度	独歩
3	F	+	−	−	高	高	軽度	独歩
4	M	+	+	−	正常	正常	重度	伝い歩き
5	F	+	−	−	高	高	中等度	独歩
6	F	+	−	−	高	正常	重度	独歩
7	F	+	−	−	高	高	軽度	独歩
8	F	+	+	+	高	高	重度	独歩
9	F	+	−	−	正常	正常	中等度	立位不可
10	F	+	+	−	正常	正常	中等度	独歩
11	M	+	−	−	正常	正常	軽度	独歩
		+ 11/11(100%)	+ 5/11(45%)	+ 3/11(27%)	高 6/11(55%)	高 5/11(45%)	重度 5/11(45%)	独歩 8/11(73%)

筋緊張は11例全例で低下していた．内臓奇形は5例(45%)に認め，3例で手術を受けていた．内科的に治療を行った2例では側弯は出現しなかった．乳児期に高身長を認めたのは6例，幼児期では5例であった．全例で精神発達遅滞を合併しており，5例では重度であった．

移動能力は，8例で最終観察時に独歩可能であった(表2)．

症　例

側弯変形を呈した代表的な症例を示す．

症例1：1歳7か月，男児(表1)

家族歴：特記すべきことは無い．

現病歴：在胎39週，3,164 g で出生．生後よりチアノーゼがあり，生後2日に左横隔膜ヘルニアに対し手術を受けた．生後4か月時に脳萎縮，運動発達の遅れを主訴に当院小児科を初診した．生後6か月時に反復性誤嚥性肺炎に対し噴門形成，胃瘻造設術を受けた．生後7か月時に当科を初診し，X線像にて側弯を認めた．1歳時に染色体検査でNSD-1の欠失を認め，小児科でSotos症候群と診断された．

脊柱変形の経過(図2)：初診時の7か月時には胸椎左凸29°(Th5-11)の側弯を認めた．最終観察時の1歳7か月時には胸椎左凸34°(Th5-11)と軽度の側弯の進行を認めた．2歳1か月の現在，重度の精神発達遅滞と呼吸状態悪化等の全身状態の点から，装具は装着せず厳重に経過の観察

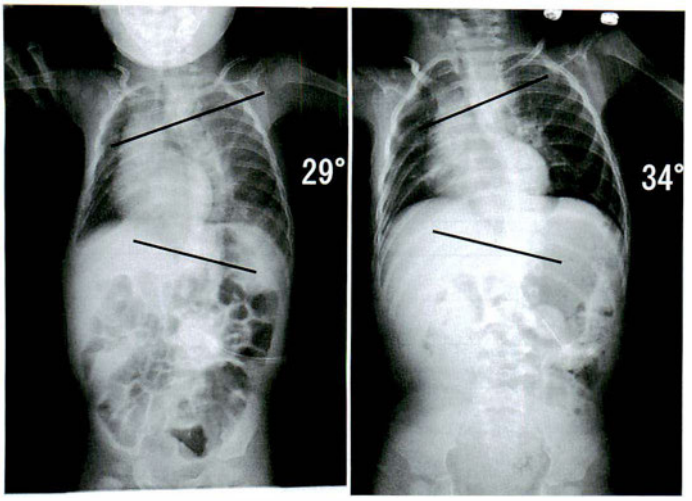

a | b

図 2.
症例 1 の脊柱側弯変形の X 線像経過
a：7 か月．Th5-11　29°
b：1 歳 7 か月．Th5-11　34°
1 年で約 5° の側弯の進行を認めた(a，b)．

を継続している．

症例 2：4 歳 4 か月，女児(表 1)

家族歴：特記すべきことは無い．

現病歴：在胎 34 週，2,068 g で出生．生後より多呼吸があり，心エコーにて大動脈縮窄を認め，他院にて開胸手術を受けた．生後 2 か月時，再狭窄に対しカテーテル治療を受けた．生後 8 か月時，運動発達の遅れを主訴に当院小児科を初診し，特異顔貌，精神発達遅滞等から Sotos 症候群と診断された．染色体検査では NSD-1 の欠失を認めなかった．生後 10 か月時に当科を初診し，X 線像にて側弯を認めた．

脊柱変形の経過(図 3)：初診時の 10 か月時には胸椎右凸 18°(Th4-10)／腰椎左凸 18°(Th10-L5)の側弯を認め，2 歳 7 か月時には胸椎右凸 21°(Th4-10)／腰椎左凸 32°(Th10-L5)と側弯の進行を認めた．最終観察時の 4 歳 4 か月時には胸椎右凸 33°(Th5-11)／腰椎左凸 68°(Th11-L5)と高度の側弯の進行と肋骨の左右非対称と変形を認めた．4 歳 6 か月の現在，他院にて装具療法で経過を観察されている．

考　察

Sotos 症候群は，1964 年に Sotos[4] らにより初めて報告された奇形症候群であり，別名 cerebral gigantism(脳性巨人症)とも呼ばれる．罹患率は

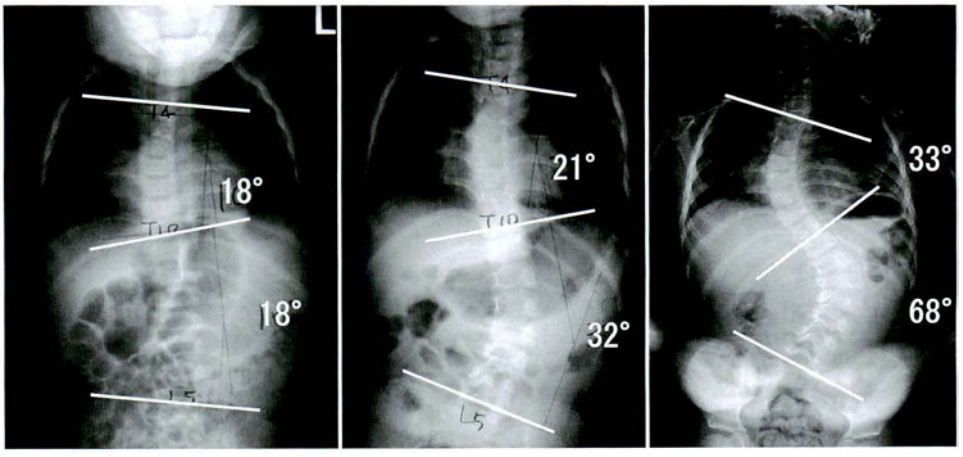

a．10 か月
Th4-10　18°
Th10-L5　18°

b．2 歳 7 か月
Th4-10　21°
Th10-L5　32°

c．4 歳 3 か月
Th5-11　33°
Th11-L5　68°

図 3． 症例 2 の脊柱側弯変形の X 線像経過
高度の側弯の進行と肋骨の左右非対称と変形を認めた(a～c)．

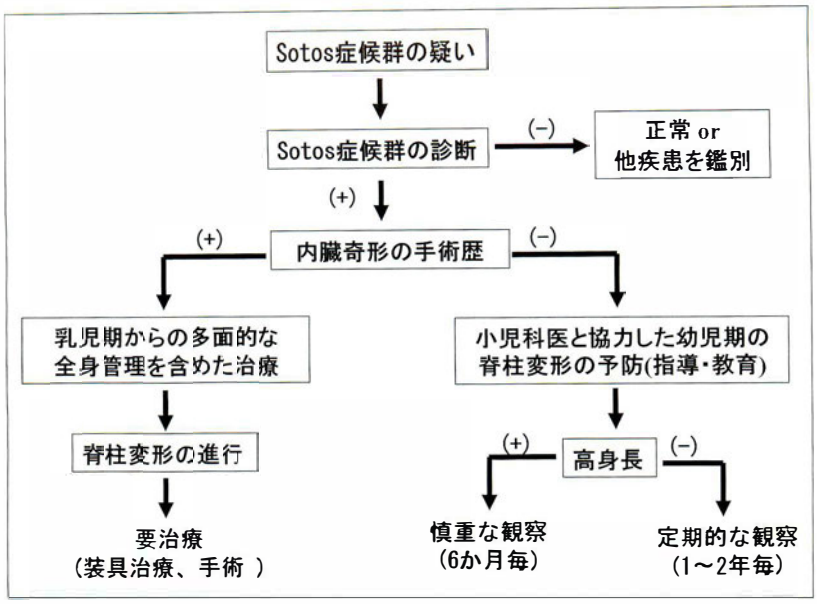

図 4.
The Manegement of Scoliotic deformity for Sotos syndrome

10,000〜20,000 人に 1 人であり，やや男児に多い疾患と考えられている[6]．乳幼児期の過成長，骨年齢促進，大頭症，前額部突出，精神発達遅滞，特異顔貌などを特徴とし，病因は不明であるが，5q35 の責任遺伝子である NSD-1 の関与が示唆されている[3]．合併症として先天性心疾患，腎尿路系異常，斜視，中枢神経異常，悪性腫瘍などの他，整形外科的合併症として脊柱後側弯などの脊柱変形が報告されている[4)6]．Sotos 症候群に伴う脊柱変形の合併率は，De Giorgi ら[2]によると 5%(106 例中 5 例)，Cole ら[1]によると 8%(39 例中 3 例)，成富ら[6]によると 8%(49 例中 4 例)と比較的まれである．一方，Katrina ら[3]によると 43%(101 例中 43 例)と高率に合併することが報告されており，一定の見解がない．側弯のカーブパターンは多彩であり，変形出現時の年齢については乳幼児早期に出現し，早期からの過成長に伴い進行する例が多いが，growth spurt 期に再度急速に進行する例があることも報告されている[7)8]．

我々の例では 27%(11 例中 3 例)に Cobb 角 20°を超える側弯を認めた．乳児期に出現し，その後に進行した 2 例はいずれも生後早期に内臓奇形に対する手術を受けており，生来の体幹の筋緊張低下に加え，手術による体幹筋力の非対称とその後に肋骨変形を伴ったことが早期から急速に側弯の進行を認めた要因の一つと考えられた．一方，幼児期に出現し，その後徐々に側弯の進行を認めた例(表 1，症例 3)では内臓奇形に対する手術歴はなく，幼児期に急速な身長の増加を認めた．生来の体幹の筋緊張低下と幼児期の急速な growth spurt が緩徐な側弯を引き起こした要因と考えられる．

側弯を認めた 3 例では精神発達遅滞の程度や移動能力は様々であり，側弯との関連は捉えられなかった．

Sotos 症候群に伴う側弯の進行は身長の伸びと深い関係があることは報告されている[5)7)8]．一方，今回の我々の 11 例の調査結果から，生後早期に内蔵奇形に対する手術を受けた例では乳児期早期から側弯が進行する可能性が高いことが推測された．Sotos 症候群の診断を得た場合には，内臓奇形に対する手術歴を有する例では乳児期から多面的な全身管理を含めた治療を行い，側弯の急速な進行を認める場合には積極的に装具治療や手術などを行うことが重要であると考えられた．加えて，内臓奇形に対する手術歴がない例でも幼児期から側弯が出現し，緩徐に進行する例も存在するため，側弯の出現の可能性を念頭に置き，小児科医と協力して指導と教育を行い，高身長を呈する場合には厳重に経過観察することが側弯の進行予防に重要であると考えられる(図 4)．

まとめ

1）Sotos 症候群に伴う側弯について検討した.

2）側弯を伴う典型的な2症例を呈示した.

3）身体所見に基づき側弯をきたす要因と側弯の管理について考察した.

4）内臓奇形に対する手術歴を有する症例では乳児期から全身管理を含めた多面的な治療を行うことが重要であると考えられた.

文　献

1) Cole TRP, Hughes HE：Sotos syndrome：a study of the diagnostic criteria and natural history：J Med Genet **31**：20-32, 1994.
2) De Giorgi G, et al：La scoliosis nella syndrome di Sotos. Chir Org Mov **68**：815-818, 1982.
3) Tatton-Brown K, Rahman N：Clinical features of NSD1-positive Sotos syndrome. Clin Dysmorphology **13**：199-204, 2004.
4) Sotos JF, et al：Cerebral gigantism in childhood. N Engl J Med **271**：109-116, 1964.
5) 寺下徹弥，宇野耕吉，原田義昭ほか：幼児期後側彎変形をきたした脳性巨人(Sotos 症候群)の1例．脊柱変形 **8**：108-111，1993.
6) 成富研二，泉川良範，當間隆也：Sotos 症候群の自然歴に関する研究．平成8年度厚生省心身障害研究「ハイリスク児の健全育成システム化に関する研究」，p. 212-213，1997.
7) 芳賀信彦，中村　茂，下出真法ほか：脳性巨人症(Sotos 症候群)に伴う脊柱側彎症の検討．脊柱変形 **9**：77-81，1994.
8) 松村　昇，戸山芳昭，鈴木信正ほか：Sotos 症候群に合併した側彎症の1例．整形外科 **56**：1307-1310，2005.

Abstract

Scoliotic Deformities Associated with Sotos Syndrome (Cerebral Gigantism)

Kosuke Takimura, M. D., et al.

Hokkaido Medical Center for Child Health and Rehabilitation

We have followed 11 patients with Sotos syndrome (Cerebral gigantism) and here report the development of scoliotic deformities in these patients. Initially only 3 patients (27%) presented scoliotic deformities at birth with a Cobb angle greater than 20 degrees. In all cases, scoliotic deformities became evident during the first one of infancy. In 2 patients, the deformities developed rapidly after birth necessitating surgery for organ malformation. Rapid development in deformities might be due to congenital hypotonia and asymmetric muscle strength in the trunk and accompanied rib deformities. Our findings suggest that organ malformation should be carefully followed in patients with Sotos syndrome, and early treatment for these deformities is recommended.

日小整会誌（J Jpn Ped Orthop Ass）20(1)：11-15, 2011.

Ponseti 法で治療した先天性内反足の X 線像と臨床成績との比較

徳島大学大学院ヘルスバイオサイエンス研究部運動機能外科学
川　崎　賀　照・高　橋　光　彦・安　井　夏　生

要　旨　Ponseti 法で治療した先天性内反足の X 線像を臨床成績と比較して報告する．対象は 2002 年以降に当院で治療した 14 例 20 足で，他院での治療歴があった 2 例 3 足も含めた．最終調査時の X 線像で正面距踵角と足関節最大背屈位での側面距踵角と脛踵角を計測し，Pirani スコアと比較した．Pirani スコア 0 点が 14 足，0.5 点が 3 足，1 点が 3 足で，スコア 0 点と 0.5〜1 点の 2 群に分けて X 線計測結果を比較すると，正面距踵角はそれぞれ平均 22.5° と 16° で有意にスコア 0 点群が大きく，脛踵角は平均 71.4° と 83.7° で有意にスコア 0 点群が小さかった．変形の再発例は経過とともに X 線像も再び悪化していた．唯一アキレス腱の腱切りを行わなかった症例は，船底様変形を認め踵骨の背屈制限が残った．これらの結果は，距骨下関節で踵骨の内反内転の矯正後にアキレス腱腱切りによって尖足を矯正することの大切さを述べた Ponseti 法の概念と一致し，踵骨の外転と背屈位への矯正の重要性を示すものであった．

はじめに

近年，先天性内反足に対して Ponseti 法が行われるようになり良好な治療成績が報告されている[1)3)〜5)]．Ponseti 法は，前足部の変形を矯正することにより距骨下関節で踵骨が外転位となり，残る尖足変形に対してアキレス腱の腱切りを行う方法で，踵骨の外転位への矯正が良好な治療成績を得るための重要な因子の一つである．本稿では，Ponseti 法で治療した先天性内反足の X 線像から，踵骨の矯正の程度と臨床成績とを比較した．

対　象

2002 年以後に当院で Ponseti 法を行った 14 例 20 足（男 10 例，女 4 例）を対象とした．14 例中 6 例が両側例で片側が 8 例であった．14 例中 12 例は，生後早期に Ponseti 法を開始したが，2 例は他院での治療歴があり，治療開始が生後 7 か月と 2 歳 10 か月と遅れた症例であった．経過観察期間は 6 か月〜6 年で平均 3 年 6 か月であった．

検討項目

臨床成績は Pirani スコアと変形再発の有無で行い，X 線正面像で距踵角を側面では足関節最大背屈位で距踵角と脛踵角を計測し臨床成績と比較した．変形が再発し手術を必要とした症例は手術前の X 線像で評価した．

結　果

治療開始が遅れた 2 例を含めて 14 例中 12 例は良好な結果が得られたが，2 例 3 足は一度矯正が得られた後に，装具装着の継続ができない時期があり変形が再発し手術を必要とした．

足部の変形がなく足関節の背屈制限もない Pi-

Key words：Ponseti management（ポンセッティ法），clubfoot（内反足），Pirani score（ピラニスコア）
連絡先：〒 770-8503　徳島県徳島市蔵本町 3 丁目 18-15　徳島大学大学院ヘルスバイオサイエンス研究部感覚運動系病態医学講座運動機能外科学（整形外科）　川崎賀照　電話（088）633-7240
受付日：平成 22 年 1 月 8 日

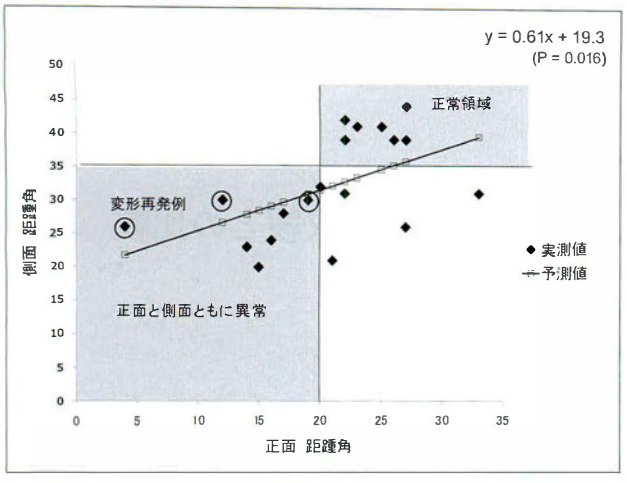

図 1. 正面距踵角と側面距踵角の散布図と回帰関数
○で囲んだ3例は変形の再発を認め，再手術を必要とした．

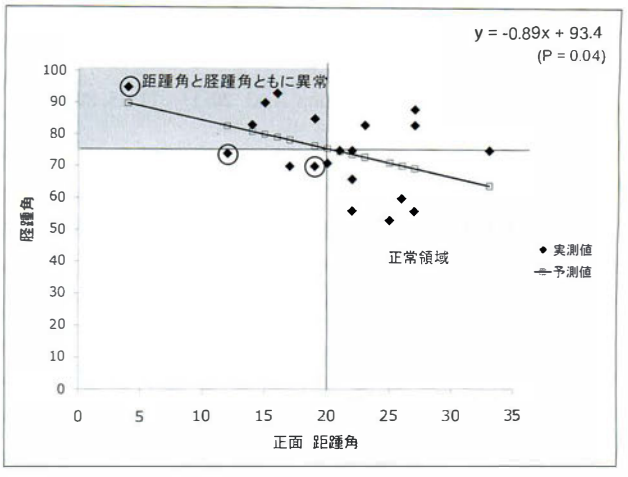

図 2. 正面距踵角と脛踵角の散布図と回帰関数
○で囲んだ3例は変形の再発を認め，再手術を必要とした．

rani スコア0点が20足中14足で，足関節の軽度の背屈制限があり Pirani スコア0.5点であったものが3足で，装具の継続が不良であった2例3足は前足部の内転と軽度の背屈制限を認め Pirani スコアが1点であった．

X 線計測結果

正面距踵角は平均 20.5±6.5°(4〜33°)，側面距踵角は平均 31.9±7.5°(20〜44°)，脛踵角は平均 75±12.5°(53〜95°)であった．正面と側面の距踵角の関係は，図1に示すように回帰直線 y=0.61x+19.3(P 値=0.016)で，正面距踵角が大きくなるにつれて側面の距踵角も大きくなっていた．正面と側面の距踵角がともに正常範囲であったのは20例中7例で，手術を必要とした3例は，正面側面ともに正常範囲外にあった(図1)．正面距踵角と脛踵角との関係は，図2に示すように回帰直線 y=−0.89x+93.4(P 値=0.04)で，正面の距踵角が大きくなるにつれて脛踵角が小さく，つまり踵骨が背屈位となっていた．正面距踵角と脛踵角がともに正常範囲であったのは20例中9例であった(図2)．

Pirani スコアと X 線像との比較(表1)

Pirani スコアと X 線像との関係を調べるために，Pirani スコア0点(14足)と0.5〜1点(6足)の2群に分けて X 線像を比較した．正面距踵角は，0点群は平均 22.5°で0.5〜1点群の16°に比べ有意($p<0.05$)に大きかった．脛踵角は，Pirani スコア0点群で平均 71.4°と0.5〜1点群の83.7°に比べ有意($p<0.05$)に小さく，つまり踵骨の背屈が大きくなっていた．

表 1. Pirani スコアと X 線計測結果の比較

	Pirani スコア	
	0点(14足)	0.5〜1点(6足)
正面距踵角	22.5±5.0°* (14〜33°)	16±7.7° (4〜27°)
側面距踵角	32.6±7.5° (21〜42°)	30±7.9° (20〜44°)
脛踵角	71.4±12°* (50〜93°)	83.7±9.7° (70〜95°)

Pirani スコア0点群は0.5〜1点群に比べて，正面距踵角は有意に大きく，脛踵角は有意に小さかった．*P<0.05

ただし，側面距踵角は，Pirani スコア0点群(平均 32.6°)と0.5〜1点群(平均 30°)で有意な差はみられなかった．

症例提示

症例1は経過良好例で，2歳時に変形なく足関節の背屈制限もなく Pirani スコアは両側0点で，X 線像でも，踵骨の外転と背屈が十分に得られており，正面距踵角と側面脛踵角も正常となっていた(図3)．

症例2は両側の変形再発例で，1歳3か月で変形が消失し機能的にも改善し，X 線上も正常化していたが，その後に装具装着が行われなかった時期があり，足部の内転変形と足関節の背屈制限が

出現した．X 線像でも，一度正常化していた距踵角と脛踵角が再び悪化した(図 4)．本例には，アキレス腱の Z 延長と前脛骨筋腱の第 3 楔状骨への移行を行い，術後 8 か月で足関節の背屈制限が改善した(図 5)．

症例 3 は，ギプスによる矯正後に足関節の背屈制限が少ないと判断してアキレス腱の腱切りを行わなかった唯一の症例である．生後 2 か月の足関節背屈位での X 線側面像では踵骨は底屈位のままで船底様変形を認めた．その後，船底様変形は改善しているが踵骨の背屈制限が残っており，アキレス腱の腱切りを行うべき症例であった(図 6)．

考　察

Ponseti 法で良好な治療成績を得るには，先天性内反足の機能解剖と矯正の仕組みを正しく理解する必要がある．先天性内反足は単に内反変形をきたしているだけでなく，変形は複雑で後足部の内反，尖足，足部の内転に加えて前足部が後足部に対して回内し凹足となっている．前足部の回内変形は後足部の内反が強いため見逃されやすいが，後足部と前足部で捻れが生じていることを理解して，前足部を回外しながら外転させて矯正する．それにより，踵骨の内転内反は自然に矯正され距骨下関節で外転してくる．Ponseti 法による足部の矯正は踵骨の外転が重要で，足部の変形が矯正された後に，残る尖足変形に対してアキレス腱の腱切りを行うことで全ての変形が矯正される[4)5)]．今回の X 線計測結果も，踵骨の矯正位と臨床成績は比例しており，Pirani スコア 0 点群では，0.5 点以上の群と比べて有意に踵骨は外転し背屈していた．また変形の再発例は，一度は踵骨の外転と背屈位が得られていたにもかかわらず，装具装着が不良で再び踵骨の位置が悪化しており(図 4)，歩行開始後も夜間の装具装着を 4 歳まで続けるように装具継続の重要性を家族に説明することが大切である[2)]．

アキレス腱の腱切りは当院では，基本的に全例に行ってきたが，唯一アキレス腱の腱切りを行わなかった症例は，2 か月の時点で船底様変形があり，その後の経過でも踵骨の背屈制限が残った(図 6)．Radler らは Ponseti 法でアキレス腱の腱切りによって，脛踵角が平均 16.9°改善し，腱切り前に認めた船底様変形も改善したと報告しており[6)]，わずかでも背屈制限があれば，アキレス腱の腱切りを躊躇なく行うことが大切である．今後，アキレス腱の腱切りを行うかどうかの判断に迷う例や，変形の再発例に対して X 線像が参考になると考える．

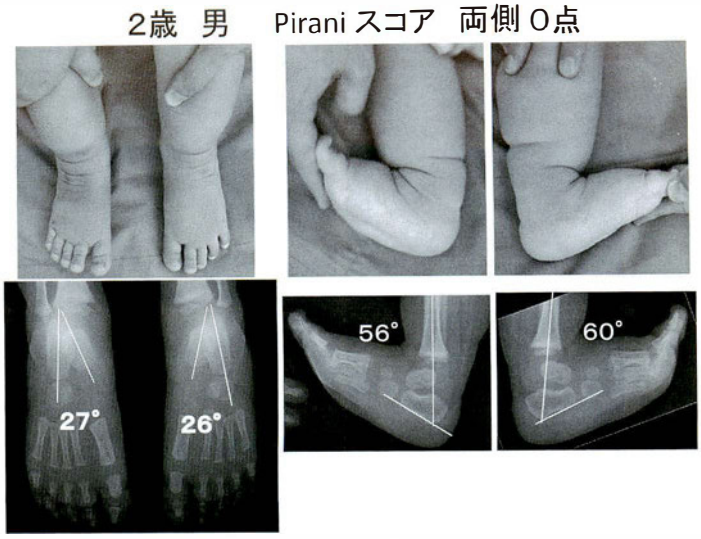

図 3. 症例 1：経過良好例
臨床的にも X 線像も正常となっている．

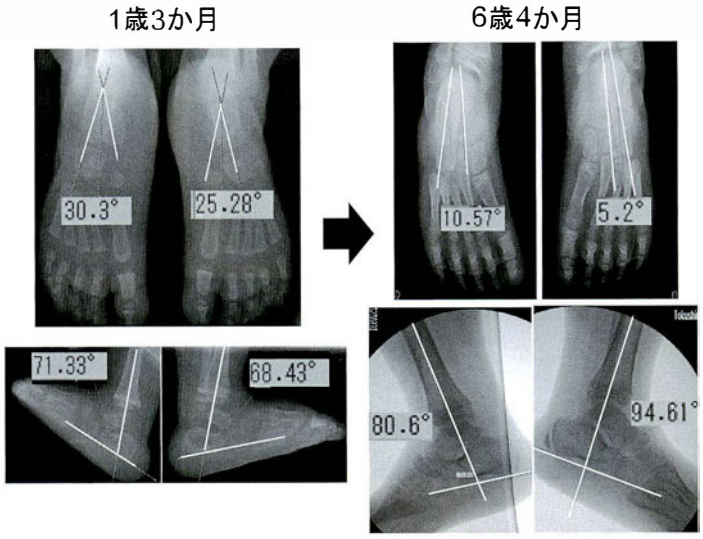

図 4. 症例 2：変形の再発例
装具装着の継続が悪く，正常化していた X 線像も再び悪化した．

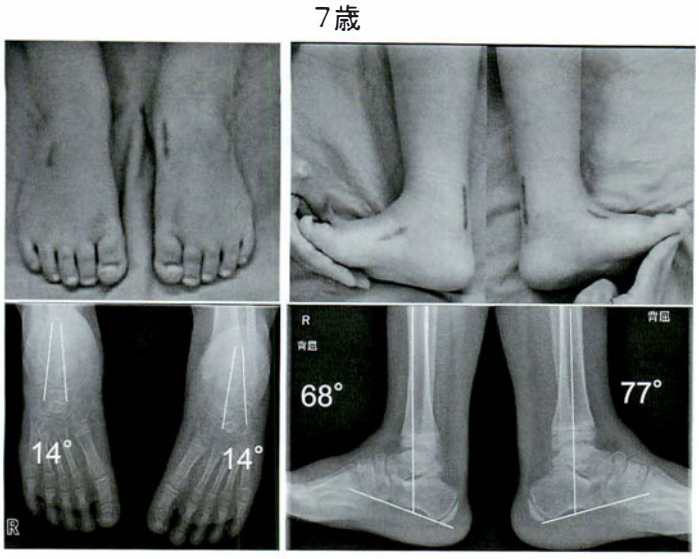

図 5.
症例 2：アキレス腱 Z 延長と前脛骨筋腱の第 3 楔状骨への移行術後

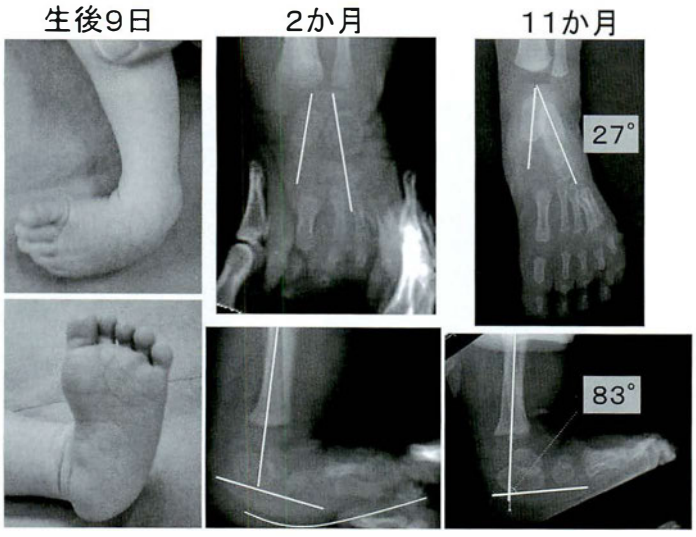

図 6.
症例 3：アキレス腱の腱切りを行わなかった症例
生後 2 か月で船底様変形を認め，その後も踵骨の背屈制限が残った．

結　語

1）Ponseti 法を行った先天性内反足の X 線像と臨床成績を調査した．

2）変形がない群では変形が遺残した群と比べ，踵骨が距骨に対して外転し脛骨に対して背屈角度が大きく Ponseti 法の概念と一致していた．

文　献

1) Dyer PJ, Davis N：The role of the Pirani scoring system in the management of club foot by the Ponseti method. J Bone Joint Surg Br **89-B**：1082-1084, 2006.
2) Haft GF, Walker CG, Crawford HA：Early Clubfoot Recurrence After Use of the Ponseti Method in a New Zealand Population. J Bone Joint Surg **89-A**：487-493, 2007.
3) Janicki JA, Narayanan UG, Harvey BJ et al：Comparison of Surgeon and Physiotherapist-Directed Ponseti Treatment of Idiopathic Clubfoot. J Bone Joint Surg **91-A**：1101-1108, 2009.
4) Ponseti IV, Campos J：Observations on pathogenesis and treatment of congenital clubfoot. Clin Orthop Relat Res **84**：50-60, 1972.
5) Ponseti IV：Congenital clubfoot Fundamentals of treatment. Oxford University Press, 1996.
6) Radler C, Manner HM, Suda R et al：Radiographic Evaluation of Idiopathic Clubfeet Undergoing Ponseti Treatment. J Bone Joint Surg **89-A**：1177-1183, 2007.

Abstract

Congenital Clubfoot Treated Using the Ponseti Method : Correlation between Clinical Findings and Radiological Findings

Yoshiteru Kawasaki, M. D., et al.

Department of Orthopedics, Institute of Health Biosciences, The University of Tokushima Graduate School

We report the correlation between clinical findings and the radiological findings in 14 children with congenital clubfoot treated using the Ponseti method. The 14 children (involving 20 clubfeet) were treated from 2002 to 2009, and then followed for at least six months. At most recent follow up, according to the Pirani scoring assessment, there were 14 feet (70%) at 0 points, 3 feet (15%) at 0.5 points, and the other 3 feet (15%) at 1 point. They were further analysed in two groups according to the Pirani score ; as normal group (at 0 points), and abnormal group (at 0.5 or 1 point). The mean anteroposterior talocalcaneal angle was 22.5 degrees in the normal group, and 16 degrees in the abnormal group ($p<0.05$). The tibiocalcaneal angle was 71.4 degrees in the normal group and 83.7 degrees in the abnormal group ($p<0.05$). We concluded that abduction and dorsiflexion of the calcaneus to its normal relationship with the talus is essential to achieve a good outcome.

日小整会誌（J Jpn Ped Orthop Ass）20(1)：16-20. 2011.

重症脳性麻痺児の過度の腰椎前弯に対して再手術を行った1例

横浜市立大学医学部整形外科学教室
中村直行・青田洋一・上杉昌章・河井卓也
小林洋介・若山悠介・齋藤知行

要旨 麻痺性側弯に対する胸腰椎移行部前方固定術後，腰椎過前弯が進行し再手術を要した1例を経験したので報告する．症例は16歳，女性であった．Gross Motor Function Classification System では level 5，重度精神発達遅滞を認めた．10歳頃に側弯症を指摘され，近医にて装具等で経過観察された．12歳時，両股関節・膝関節周囲筋解離術が施行された．その後，側弯が進行し，15歳時に Cobb 角 78°(Th9-L4)，腰椎前弯角 64°(L1-S1)となり坐位保持困難となったため，前医で前方矯正固定術(Th11-L3)が施行された．しかし，術後，骨癒合，坐位の安定が得られないまま，脊柱変形が再び進行した．16歳当科初診時，Cobb 角 67°，腰椎前弯角 98°であった．腰椎過前弯の矯正による坐位保持再獲得を目的に，再手術を施行した．一期的に脊椎前方解離を行った後，後方矯正固定(Th9-S1)を施行した，術後，Cobb 角 31°，腰椎前弯 31°に改善した．手術後，坐位保持が可能となり，術後1年の現在，instrument failure もなく，矯正も維持されている．

はじめに

脳性麻痺に伴う側弯症は立位坐位バランス不良による ADL 低下のみならず，進行すると消化管や胸郭の機能障害の原因となる．喀痰排出困難は肺炎の温床となり，脳性麻痺児の大きな死因ともなる．ボトックス注射，筋解離術，選択的脊髄後根切断術，脊椎固定術など様々な治療が試みられているが，麻痺のパターンや変形の個体差が大きく，治療法は標準化されていない．今回我々は麻痺性側弯症に対して胸腰椎移行部前方固定術後，腰椎過前弯が進行したため再手術を要した1例を経験したので報告する．

症例

16歳，女性．重症痙直型四肢麻痺．Gross Motor Function Classification System：level 5.

合併症：重度精神発達遅滞

現病歴：10歳頃に側弯症を指摘され，近医受診し装具等で経過観察された．12歳時，両股関節・膝関節周囲筋解離術が施行された．次第に脊柱側弯が進行し，15歳時に Cobb 角 78°(Th9-L4)，腰椎前弯 64°(L1-S1)，坐位保持困難となったため(図1-a，b)，前医にて前方矯正固定術(Th11-L3)が施行され，術後 Cobb 角は 40°に改善したが，腰椎前弯は 70°であった．その後，L2/3 に骨癒合は得られず，術後，坐位の安定が得られないまま，再び骨盤前傾，腰椎過前弯が進行し，L3 の screw の脱転を認めたため，16歳時，再手術目的で当科紹介となった．

初診時現症：単純 X 線像で Cobb 角 67°(Th9-L4)，腰椎前弯 98°(L1-S1)であり，右股関節脱臼を認めた(図2-a，b)．両股関節，膝関節は wind-swept deformity を呈し，関節拘縮が認められた．

Key words：cerebral palsy(脳性麻痺)，scoliosis(側弯症)，lumbar hyperlordosis(腰椎過前弯)
連絡先：〒236-0004 神奈川県横浜市金沢区福浦3-9 横浜市立大学整形外科 中村直行 電話(045)787-2655
受付日：平成22年1月8日

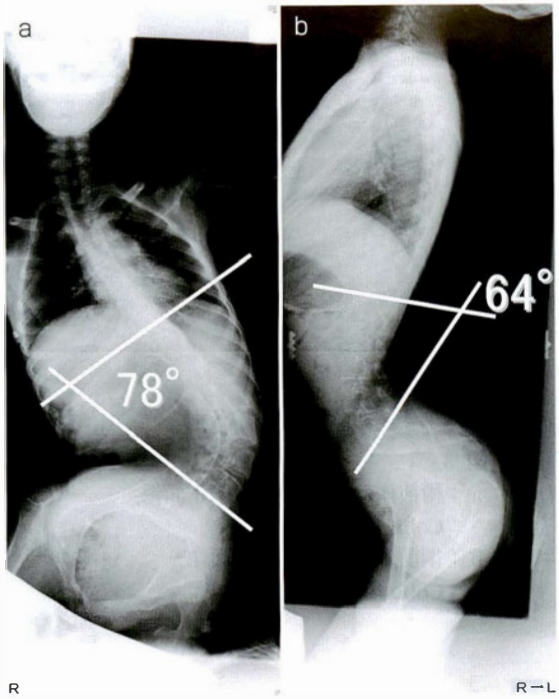

図 1. 15歳　前医術前単純X線
a：正面像．Cobb角78°(Th9-L4)である．
b：側面像．腰椎前弯64°(L1-S1)である．

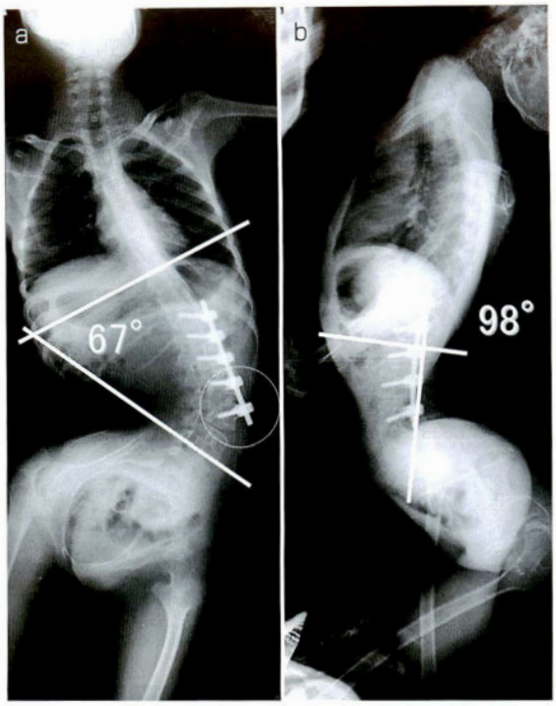

図 2. 16歳　当科初診時単純X線
a：正面像．Cobb角67°(Th9-L4)であり，L3 screwの脱転を認める．
b：側面像．腰椎前弯98°(L1-S1)である．

術式と術後：体幹側屈にて44°(図3-a)，牽引にて56°(図3-b)の側弯角を残すrigidなカーブであったため，まず前方アプローチにて，L3 screwを抜釘しrod下端を離断後，脊椎前方解離を行った．L2/3からL5/S1の椎間板切除，後縦靱帯も切離，各椎間をスプレッダーで授動術を行った．L2/3, 3/4, 4/5に腸骨から採取した自家骨を移植した．その後，後方アプローチに移行した．Th9, 10, 12, L3に椎弓根スクリューと腸骨スクリューを設置したが，低形成のL5と腸骨のせり出しの為に刺入困難であったS1にはスクリューを設置しなかった．L2/3からL5/S1までSmith-Petersen手技で解離し，その後，各椎間に伸延力を加えて矯正固定(Th9-S1)を施行した．最後に椎弓をdecorticationし，両側腸骨から採骨した自家骨を植骨し，後方固定した．術後，Cobb角31°(Th9-L4)，腰椎前弯31°(L1-S1)に改善した．

手術後，坐位保持が得られ，術後1年の現在，screw backoutや金属折損もなく，矯正も保持されている(図4-a, b)．食事摂取と便通の著明な改善がみられ，体重は術前19.4 kgから最終診察時23 kgに増加していた．

考　察

特発性側弯症と異なり，脳性麻痺に伴う脊椎変形はしばしば進行性で，装具治療が奏功しないことが多い．後弯と骨盤斜傾に関連した重篤な側弯変形が一般的とされ，他の変形を伴わない腰椎過前弯は比較的稀な変形である[7]．近年は選択的後根切除術後の続発障害としての報告も散見される[2]．

元来患者が有している痙性や股関節の屈曲拘縮が，本変形の誘因および進行に関わるとされ，Songら[7]は，異常な筋緊張を除去するため，背部伸筋の筋解離術を併用し，術中の理想的な腹臥位獲得，術後のinstrument failureの防止を図り，股関節軟部組織解離術や大腿骨伸展骨切り術も併用している[7]．

本例のように，脳性麻痺によるnon-ambulatorに合併した本症の治療の第一の目標は，安定した坐位の獲得とすることが多い[7)8)]．また，副次的な効果として，消化管機能の改善，膀胱機能の改善

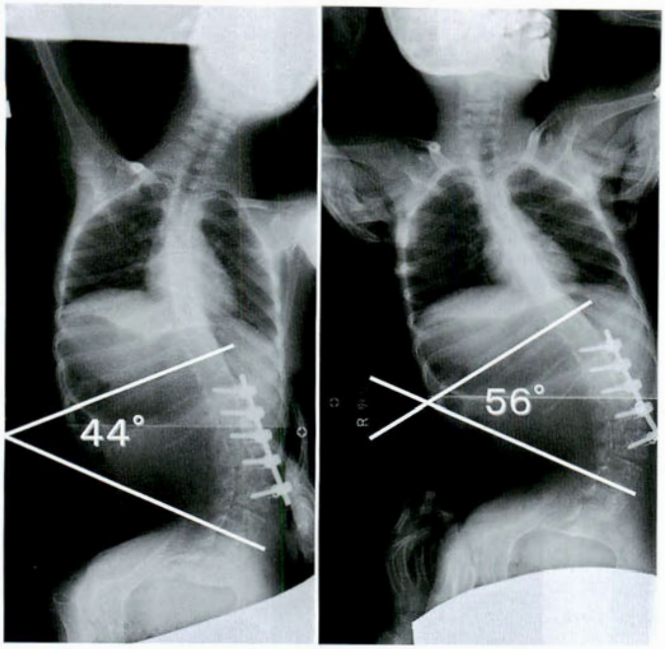

a|b

図 3.
a：術前体幹側屈単純 X 線正面像.
Cobb 角は 44° を示す.
b：術前牽引単純 X 線正面像.
Cobb 角は 56° を示す.

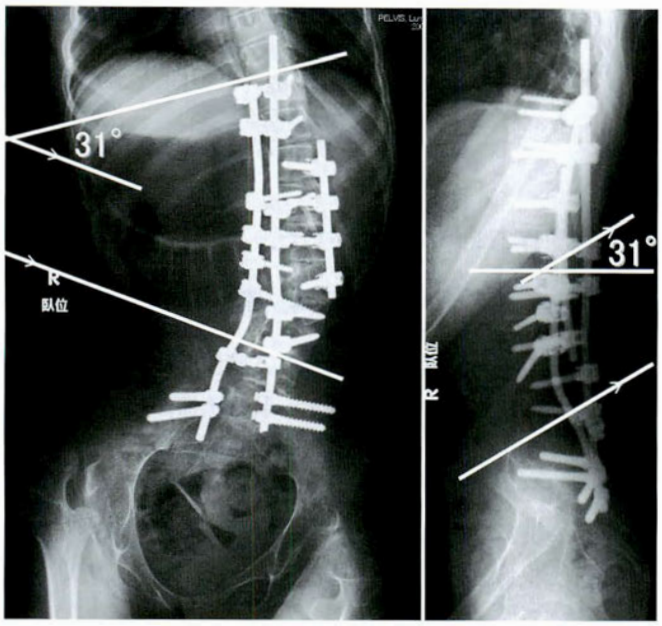

a|b

図 4.
17 歳　術後 1 年の最終診察時単純 X 線
a：正面像. Cobb 角 31°(Th9-L4)である.
b：側面像. 腰椎前弯 31°(L1-S1)である.

も期待できる.

脳性麻痺に伴う脊椎変形の矯正固定方法については議論が多い. 後方単独よりも前方併用の方が成績良好とする報告もあるが, 近年は pedicle screw の強固な固定性を利用し, 後方単独でも前方併用と同等の成績を報告するものもある[6].

Vialle らは, 脳性麻痺に伴う腰椎過前弯の治療は非常に困難であり, 骨盤を“pelvic vertebra”と捉え, 体幹と骨盤の関係, 過前弯の不撓性を術前に注意深く評価しておくことが重要とした. そして, 可動性が制限される場合には, 前方からの椎間板切除の後に後方固定を施行することを提唱している[8].

本例では, 脱転した L3 のスクリューを抜去する必要があり, rigid な変形であったため, 前方の椎間板を含めた解離を先行して行い, 後方 instrumentation により矯正した.

神経筋疾患に伴う側弯症に対する後方固定に関して, 固定範囲を L5 までにとどめ, 車椅子生活や移乗時のために L5/S1 の可動性を残す優位性

と骨盤まで固定した群との比較において側弯矯正や前額面での骨盤傾斜については同等であったことを報告するものもある[4]．しかし，神経筋疾患に伴った脊椎変形の矯正，特に矢状面矯正においては，Galveston tequnique を応用した S Rod Fixation[5]，Unit rod[3] といった仙腸骨から上位胸椎までの Long fusion の優位性を報告するものが多く[1]，その効果として，特に術後の骨盤傾斜，腰椎変形の抑制を挙げるものもある[10]．本症例では前方解離により十分な可動性が確保されたため，頭側の固定範囲を Th9 までと判断した．

Watanabe ら[9]は，脳性麻痺に伴った側弯症に対して手術治療を行った 84 例のアンケート調査を行い，92％の患者家族で満足が得られており，坐位バランスの改善は 93％に認められたと報告した．しかし，満足度の低い群の検討において，その要因として，合併症が高率にみられること，遺残した側弯角が大きいこと，そして術後腰椎過前弯がみられたことを挙げている．

腰椎過前弯の術後発症や増悪を避けるべく，入念な術前のプランニングが必要と考えられる．

まとめ

脳性麻痺児に伴う腰椎過前弯は比較的稀であり，痙性に加え，股関節の屈曲拘縮が発症の誘因とされる．

本症例では前方解離，椎間板切除と授動術，固定延長と腸骨スクリューを用いた骨盤固定を併用し，術後 1 年の現在，坐位保持も可能となり instument failure もなく良好に経過している．

しかし，強い痙性が残存しており，今後も注意深い経過観察が必要である．

文　献

1) Boachie-Adjei O, Lonstein JE, Winter RB et al：Management of neuromuscular spinal deformities with Luque segmental instrumentation. J Bone Joint Surg **71-A**：548-562, 1989.
2) Johnson MB, Goldstein L, Thomas SS et al：Spinal deformity after selective dorsal rhizotomy in ambulatory patients with cerebral palsy. J Pediatr Orthop **24**：529-536, 2004.
3) Lipton GE, Letonoff EJ, Dabney KW et al：Correction of sagittal plane spinal deformities with unit rod instrumentation in children with cerebral palsy. J Bone Joint Surg **85-A**：2349-2357, 2003.
4) McCall RE, Hayes B：Long-term outcome in neuromuscular scoliosis fused only to lumbar 5. Spine **30**：2056-2060, 2005.
5) McCarthy RE, Bruffett WL, McCullough FL：S rod fixation to the sacrum in patients with neuromuscular spinal deformities. Clin Orthop Relat Res **326**：26-31, 1999.
6) Modi HN, Hong JY, Mehta SS et al：Surgical correction and fusion using posterior-only pedicle screw construct for neuropathic scoliosis in patients with cerebral palsy：a three-year follow-up study. Spine **34**：1167-1175, 2009.
7) Song EW, Lenke LG, Schoenecker PL：Isolated thoracolumbar and lumbar hyperlordosis in a patient with cerebral palsy. J Spinal Disord **13**：455-460, 2000.
8) Vialle R, Khouri N, Glorion C et al：Lumbar hyperlodosis in cerebral palsy：anatomic analysis and surgical strategy for correction. Childs Nerv Syst **22**：704-709, 2006.
9) Watanabe K, Lenke LG, Daubs MD et al：Is spine deformity surgery in patients with spastic cerebral palsy truly beneficial? ：a patient/parent evaluation. Spine **34**：2222-2232, 2009.
10) Westerlund LE, Gill SS, Jaroz TS et al：Posterior only Unit Rod instrumentation and fusion for neuromuscular scoliosis. Spine **26**：1984-1989, 2001.

Abstract

Revision of Correction Surgery for Severe Lumbar Hyperlordosis in a Child with Cerebral Palsy : A Case Report

Naoyuki Nakamura, M. D., et al.
Department of Orthopaedic Surgery, Yokohama City University Hospital

We report a rare case of revision for severe lumbar lordosis. This case is of a sixteen-year-old girl with cerebral palsy (GMFCS level 5) presenting severe mental retardation. The thoraco-lumbar deformity had earlier been treated conservatively using a brace at ten years old. Surgical hip and hamstring muscle release was then performed at twelve years old. At fifteen years old, spinal deformity developed with a Cobb angle (Th9-L4) of 78 degrees, and she could no longer sit upright. Anterior corrective surgery was them performed using anterior single rod fixation (Th11-L3), which reduced the Cobb angle to 40 degrees. However boney fusion was not achieved, and pelvic anteversion and lumbar hyperlordosis became aggravated. She was then referred to or hospital for revision surgery at sixteen years old. On admission the Cobb angle (Th9-L4) was 67 degrees, and the lumbar lordosis (L1-S1) was 98 degrees. The bilateral legs were in the wind-swept position. Radiography showed complete backout of the L3 screw. Revision surgery was performed through a combined anterior posterior approach. After removal of the L3 screw, anterior soft tissue release was performed, and then corrective fixation (Th9-S1) was performed through the posterior approach. After revision, the Cobb angle was 31 degrees, and the lumbar lordosis was 31 degrees. Sitting upright was now possible, and the correction has been maintained with close follow-up for one year now to date.

日小整会誌（J Jpn Ped Orthop Ass）20(1)：21-25. 2011.

脳性麻痺の麻痺性尖足に対するボツリヌス治療

森之宮病院小児整形外科

柴田　徹・御勢真一・芝野康司

要　旨　脳性麻痺の麻痺性尖足に対するボツリヌス毒素治療の成績を評価した．

対象は，脳性麻痺児19人34足である．初回施注時年齢は平均6歳，追跡期間は平均94日，GMFCSレベル1が2人，レベル2が4人，レベル3が8人，レベル4が3人，レベル5が2人であった．

足関節背屈可動域は，膝屈曲位で施注前平均4.8°から，初回施注後平均10.2°，2回目施注後17.3°と改善した．Modified Ashworth scaleが改善したものは19足，不変11足，悪化3足であった．Modified Tardieu scaleは，改善21足，不変11足，悪化1足であった．Foot contact scaleは改善が16足，不変が16足，悪化1足であった．装具のコンプライアンス，歩容，立位の安定性の改善がある半面，裸足での歩容改善があまりみられないという意見もあった．麻痺性尖足に対してボツリヌス毒素は有効な治療法の一つである．その特性を理解することにより，従来の手術療法に対しても，時期の延期，部位判断，術後歩容の予測など，手術成績に向上につながる可能性がある．

はじめに

ボツリヌスA型毒素は，ボツリヌス菌の7種類の毒素のうち，最も安定して毒性が強い．ボトックス®はこれを精製したものであり，日本では唯一承認されているボツリヌス毒素製剤である．筋肉内に注射すると，神経筋接合部において神経終末のアセチルコリンの放出を抑えることから，痙縮治療に臨床応用されている．日本では，痙性斜頸，片側顔面神経麻痺，眼瞼痙攣に加えて，2009年2月末より“2歳以上の小児脳性麻痺における下肢痙縮による尖足[4]”に対して保険適応が認可された．この薬剤は，施注した筋の痙縮が軽減するという選択性と，3〜5か月で効果が消失して痙縮が元に戻るという可逆性をもつ．従来，痙縮による尖足の治療としては，アキレス腱延長術などの軟部組織手術，矯正ギプス，装具療法がなされており，最近では脳外科などを中心に選択的後根切断術やバクロフェン髄腔内投与法も足を含めた下肢全体の痙性コントロールの手術として行われるようになってきている．各々の治療法には異なった特徴があるため，それらは競合するものではなく，それぞれの特徴を理解したうえで組み合わせた治療戦略を考えていく必要がある．

今回我々は脳性麻痺の麻痺性尖足に対するボツリヌス毒素治療の成績を評価し，治療戦略，特に手術との関係について検討した．

対象および方法

対象は，2009年3月より下肢痙縮に伴う尖足に対してボツリヌス毒素（ボトックス®）を施注して評価しえた脳性麻痺児19人34足である．初回施注時年齢は平均6歳（3〜11歳），重症度は，GMFCSレベル1が2人，レベル2が4人，レベル3が8人，レベル4が3人，レベル5が2人であった．追跡期間は平均94日であった．施注後

Key words：cerebral palsy（脳性麻痺），equinus foot（尖足），botulinum toxin（ボツリヌス毒素）
連絡先：〒536-0025　大阪市城東区森之宮2-1-88　森之宮病院小児整形外科　柴田　徹　電話(06)6969-8170
受付日：平成22年1月8日

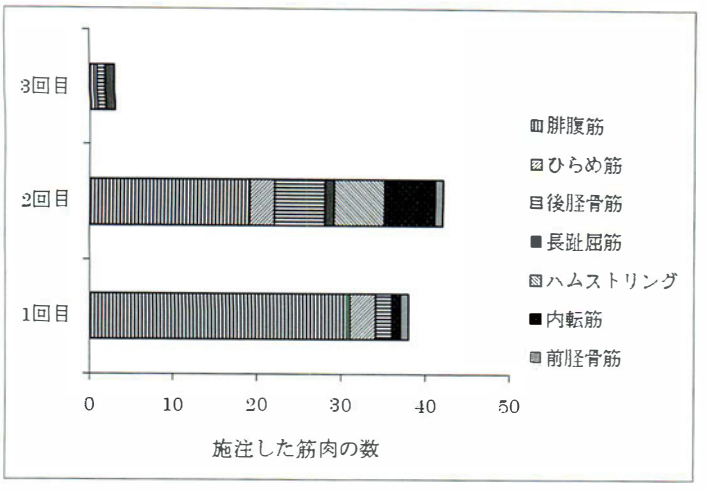

図 1.
施注部位
初回はほとんど腓腹筋であるが，2回目以降アライメントに応じて，他の筋肉にも施注している．

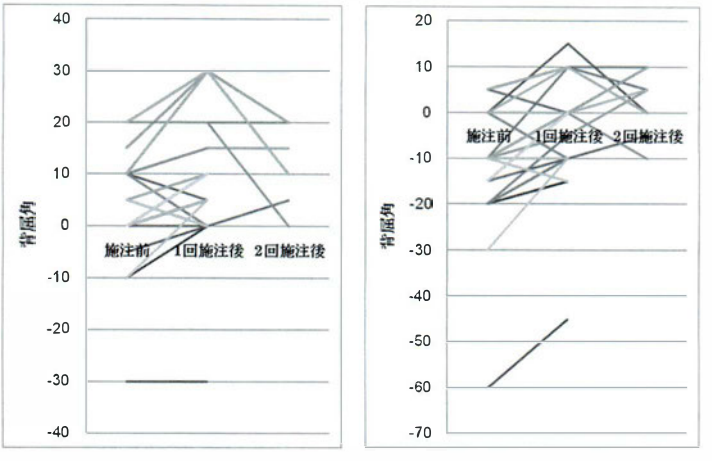

図 2.
足関節背屈角
a：膝屈曲位
b：膝伸展位

1人を除き週1回の頻度で6回理学療法を行った．1人は1か月入院し毎日理学療法を行った．

評価は，施注前，施注後約1か月で行った．評価項目は，膝屈曲位および膝伸展位での足関節背屈角，foot contact scale，Modified Ashworth scale，Modified Tardieu scale であり，さらに患者および介護者の意見も聞いた．

結　果

施注回数は，1回のもの8人，2回のもの10人，3回のもの1人であったが，今後さらに増えていくと思われる．施注部位は，初回は腓腹筋が31筋あり，ひらめ筋3筋，後脛骨筋と続いたが，2回目以降は後脛骨筋，長趾屈筋，ハムストリング，長内転筋が同時に追加施注されている場合が多くなっていた(図1)．

足関節背屈可動域は，膝屈曲位で施注前平均4.8°から，1回施注後平均10.2°，2回目施注後17.3°と改善し，膝伸展位でも，施注前位平均−10.9°が−4.5°，2.7°に改善した(図2)．

Modified Ashworth scale が改善したものは19足，不変11足，悪化3足であった．施注前平均2.3が最終追跡時1.7となった．Modified Tardieu scale は速い伸展でのみ評価している．改善21足，不変11足，悪化1足であり，施注前位平均3.4が最終追跡時平均2.3になった．Foot contact scale は歩容を簡便に評価したものである．0が正常に踵から着地，1が足底全体で着地，2がつま先から着地し次に踵をつく，3が軽度に踵を上げてつま先で歩く，4が著明に踵を上げてつま先で歩くとなっている．改善が16足，不変が16足，悪化が1足であり，施注前平均3.8が最終追跡時平均2.8になった．平均年齢は，改善群6歳，不変群7歳，悪化例5歳であった．施注前のスケールは，改善群は全足4であり，不変群は4が10足で3が5足，2が1足であり，悪化例は2であっ

表 1. 歩容と痙縮の関係

Foot contact scale	Modified Ashworth scale		
	改善	不変	悪化
改善	11 足	5 足	
不変	8 足	5 足	3 足
悪化		1 足	

た．痙縮の程度との関係を見ると，改善群で Modified Ashworth scale も改善していたものが 16 足中 11 足，不変群では 16 足中 8 足であった（表 1）．

患者や介護者の意見として，「ボトックス®施注後に装具をはかせやすくなった」，「はいても嫌がらなくなった」と肯定的な意見がほとんどであった．歩容は，「改善した」，「転倒が減った」，「踏ん張りやすくなった」といわれる一方，装具がない状態では「あまり変わらない」，多動や動きまわる子からは「つま先歩きはあまり変わらない」，「転倒回数も変わらない」という意見もあった．一人だけではあるが，可動域が −30°（膝伸展）で手術適応があると判断していた 4 歳児に対して母親が希望したため，ボツリヌス毒素を施注したところ，予想に反して可動域も改善して，本人もスピードが速くなり歩きやすくなったとコメントした．尖足に対して手術の既往のあるものが 3 人いたが，変形の改善，特に内反変形に関しては，ボツリヌス毒素による改善が難しかった．

考　察

脳性麻痺の尖足治療を考える場合に，足部だけを見るのではなく，下肢全体のアライメントの改善を目指すことが重要である．痙縮は足部だけに限局することはなく，多少の差はあるものの下肢全体に存在する．立位パターンもさまざまであるだけでなく，歩容が場面によって変わることがある．診察場面ではゆっくりと良いアライメントで歩いているが，遊んでいるときなど著しい尖足になっていることもしばしば見受けられる．また，脳性麻痺児の立位姿勢もさまざまである（図 3）．尖足が生じていても膝を反張させて足底全体を接地していたり，膝の屈曲を強めて腓腹筋を緩めることで足底全体を接地している場合もある．逆に，足部は中間位でも，股関節膝関節が屈曲しているために，踵接地がなく一見尖足のように見えることもある．その他にも，股関節の内転外転，足そのものにも内反外反の要素が加わる．このため，下肢全体のアライメント不良の要素を見極めるのは時に困難であり，手術適応と考えられる場合にもその手術部位の判断に迷う場合がある．また，脳性麻痺児の場合下肢の痙縮を利用して立位，歩行を行っている場合もあるので，手術によって変形と痙縮を軽減することが粗大運動機能の改善に貢献するかどうかの見極めも重要である．ボツリヌス毒素を目標とする筋に注射することで，一時的に痙縮を軽減させて，手術を行った場合のシ

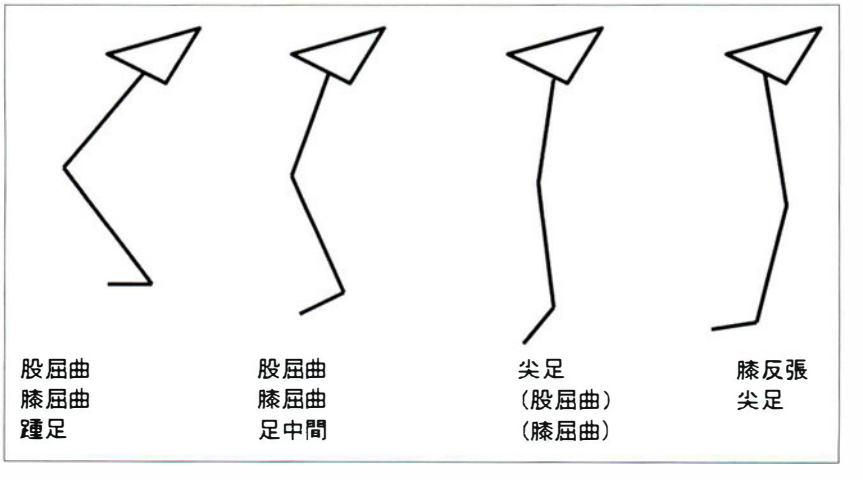

図 3.
脳性麻痺の立位姿勢
（文献 6 より改変）

ミュレーションを行うことが可能である．

ボツリヌス毒素施注後に足関節背屈可動域が増加したことは，限界があるにしても，痙縮を緩和してリハビリテーションを行うことにより可動域が改善することを示している．痙縮の程度や歩容は，評価スコアが粗いため，成績が不変となっているものも多いが，スコア上変化がなくても患者や介護者が改善を実感していることもある．また，患者のコメントで述べたように手術適応と考えていた患児が歩きやすくなったと述べることもあり，ボツリヌス毒素により手術時期を遅らせることができる可能性があると思われた．Changら[2]や，第25回脳性麻痺の外科研究会で筆者が発表したように，尖足に対するアキレス腱延長術などの手術成績は，年少で手術したほど，経過期間が長くなるほど悪化する傾向があるため，可能であれば，手術時期を遅らせたほうが望ましい．一方，運動発達やリハビリテーションの効率の点からいえば，できるだけ良いアライメントでリハビリテーションしたほうがよい．ボツリヌス毒素により痙縮を軽減してよいアライメントでリハビリテーションを行うことで運動発達をうながしつつ手術のタイミングを遅らせることができるのではないだろうか．

ボトックス®の用量，用法として，初回はkg体重当たり4単位，部位は腓腹筋が推奨されている．痙直性両麻痺児の両下腿に施注する場合この量は全く不十分であり，他の筋肉に打つ量的余裕は全くない．初回投与による立位歩行の変化（不変を含む）を評価したうえで，2回目以降，施注量や施注部位を再検討する必要がある．患者には，1回の施注ではなく3回程度施注した後に，ボトックス®の有効性を判断しなければならないと説明している．

ボツリヌス毒素の効果として，装具のコンプライアンスの向上にはほぼ全例が満足していた．歩容に関しては改善するが，多動傾向のある子供や年少児では，注射後も走り回るときにつま先歩行となり転倒も見られることから，介護者から治療の効果が実感されにくいこともある．このような児では施注後にギプス固定する[1)3)]ことが望ましいのではないかと考えている．また，一般的に施注後に，リハビリテーションの頻度を高めたほうが治療効果が高い[5)]という報告もある．さらに同一単位でも低濃度のほうが広範囲に浸潤して効果は強いとされている．筆者は下腿に対しては100単位を4〜5 mlの生食水で溶解して使用している．

現在ボツリヌス毒素治療を行っている患児においても，手術治療への移行が必要と考えられるものもいる．今後，手術やギプスなど他の治療法との組み合わせについても症例を重ねていきたい．

結　語

脳性麻痺児の下肢痙縮に伴う尖足に対してボツリヌス毒素は有効な治療法の一つである．ボツリヌス毒素治療の安全性，簡便性，選択性，可逆性という特性を理解することにより，従来の手術療法に対しても，手術時期の延期，手術部位判断，手術後歩容の予測など，手術成績に向上につながる可能性がある．

文　献

1) Bottos M, Benedetti MG, Salucci P et al：Botulinum toxin with and without casting in ambulant children with spastic diplegia：a clinical and functional assessment. Dev Med Child Neurol **45**：758-762, 2003.
2) Chang CH, Albarracin JP, Lipton GE et al：Long-term follow-up of surgery for equinovarus foot deformity in children with cerebral palsy. J Pediatr Orthop **22**：792-799, 2002.
3) Kay RM, Rethlefsen SA, Fern-Buneo A et al：Botulinum toxin as an adjunct to serial casting treatment in children with cerebral palsy. J Bone Joint Surg **86-A**：2377-2384, 2004.
4) Koman LA, Mooney JF, Smith BP et al：Botulinum toxin type A neuromuscular blockade in the treatment of lower extremity spasticity in cerebral palsy：a randomized, double-blind, placebo-controlled trial. J Pediatr Orthop **20**：108-115, 2000.

5) Scholtes VA, Dallmeijer AJ, Knol DL et al : The combined effect of lower-limb multilevel botulinum toxin type A and comprehensive rehabilitation on mobility in children with cerebral palsy : a randomized clinical trial. Arch Phys Med Rehabil **87** : 1551-1558, 2006.
6) 横地健治：脳性麻痺の考え方．脳と発達 **41**：327-333, 2009.

Abstract

Botulinum Toxin A for the Treatment of Spastic Equinus Foot in Children with Cerebral Palsy

Toru Shibata, M. D., et al.
Department of Pediatric Orthopedic surgery, Morinomiya Hospital

We report results from treating 34 cases of spastic equinus foot-involving 19 children-using botulinum toxin A injections. The mean age of the patients at first injection was 6 years. Of the 19 patients, 2 were at GMFCS level 1, 4 at level 2, 8 at level 3, 3 at level 4, and the other 2 were at level 5. The mean follow up period was 94 days. The angle of dorsiflexion in the ankle, with knee flexion, was 4.8 degrees before injection and 17.3 degrees after three injections. Results were improvement on modified Ashworth scale in 19 feet, no change in 11, and worse in the other 3 feet. There was improvement on the modified Tardieu scale in 21 feet, no change in 11, and worse in the other one foot. On the foot contact scale, there was improvement in 16, no change in 16, and worse in the other one foot. On subjective scales by the patients and/or caregiver, there was improvement in compliance to use the orthosis and improvement in gait. However in a few cases the patient continued to walk bare foot with toe-in gait. Finding indicated that botulinum toxin injection was effective for treating spastic equinus foot : botulinum toxin injection treatment can serve to delay the need for surgery, and affect the indication on the sites for surgery, as well as potentially improve gait appearance after soft tissue release.

日小整会誌（J Jpn Ped Orthop Ass）20(1)：26-30. 2011.

ペルテス病に対する近赤外線治療成績不良例の検討

信濃医療福祉センター整形外科
朝　貝　芳　美
東京医科大学整形外科
山　本　謙　吾

要　旨　1993年から23例のペルテス病に対して装具療法と近赤外線治療を併用し，分節期初期以前から治療を開始した例では，lateral pillarが早期から形成され，骨頭変形の増悪は軽度で，治療期間も短縮されることを報告してきた．しかし，ペルテス病早期から装具療法に近赤外線照射を併用した16例のうち，4例は程度の差はあるが治療中に骨頭の圧潰を生じ，Mose法で2例はpoor，1例はfair，1例はgoodとなった．圧潰の時期は治療開始後5〜6か月であり，圧潰の原因は荷重と2週間以上の治療中断も影響していると考えられた．さらに近赤外線治療の成績を向上させるためには，照射は1週間以上間隔をあけずに，連日照射が望ましく，治療開始後7か月間は照射回数，免荷，装具装着についてきめこまかな管理指導が重要となる．

はじめに

従来，ペルテス病の治療成績は年齢や壊死範囲などに影響され，治療法による成績の違いについては様々な意見がある[7)〜10)]．早期の股関節可動域制限と股関節外側亜脱臼を軽減し，lateral pillar heightの減少を抑制することで骨頭変形を防止し，治療期間を短縮する積極的な治療法については統一的見解がみられていない．1993年から入院装具療法に近赤外線照射を併用することで，骨頭核の力学的強度が著しく低下し圧潰を生じやすい時期にlateral pillarが早期から形成され，著しい圧潰を生じることなく，治療期間も短縮されることを報告してきた[5)6)]．今回，装具療法に近赤外線照射を併用した23例中，分節期早期以前から治療を開始した16例のうち大腿骨頭圧潰を生じて成績が不良だった2例と，治療経過中に軽度の大腿骨頭圧潰を生じた2例について検討した．

対象および方法

対象は分節期早期以前から治療を開始し2年以上経過した16例．男児15例，女児1例，年齢は5〜10歳，平均6歳．両側発症例は2例であった．

方法は60°開排装具療法に近赤外線照射を併用，荷重はMRIで骨頭荷重部が修復されるまで（平均10か月）禁止し，入院期間は骨頭荷重部が十分修復するまで平均1年．近赤外線は出力1,800mW，照射部位は両側第Ⅱ，Ⅳ腰椎傍脊柱筋部，患側股関節前面2か所，計6か所．照射時間，回数は1か所3分（計18分），1日1回週5回，照射期間は入院時から退院まで約1年であった[3)4)]．

結　果

症例1：8歳，男児，両側ペルテス病

初診時，右側分節期初期（図1-a）．当時は1か月のベット上牽引後，Batchelor型装具と松葉杖

Key words：Perthes' disease（ペルテス病），near infrared（近赤外線），poor result（成績不良）
連絡先：〒393-0093　長野県諏訪郡下諏訪町社6525-1　信濃医療福祉センター整形外科　朝貝芳美　電話(0266)27-8414
受付日：平成22年1月13日

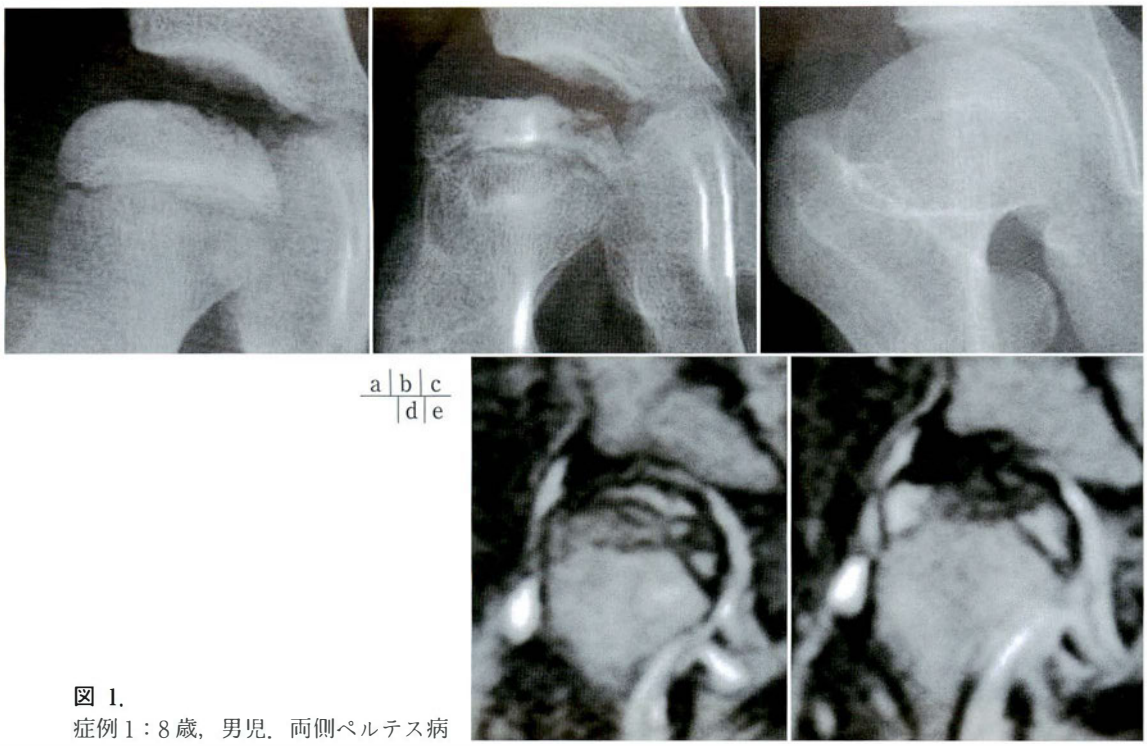

図 1.
症例 1：8 歳，男児．両側ペルテス病

a：初診時 X 線像．分節期初期
b：6 か月後 X 線像．初診後外側亜脱臼は残存しており，5 か月から 1 か月間治療は中断され，初診後 6 か月には圧潰は増悪した．
c：16 歳，最終診察時 X 線像．Mose 法で poor となった．
d：初診時 MRI
e：3 か月後．MRI T2 強調画像では 3 か月後骨頭核内外側は高信号となった．

で歩行を許可していた．治療開始 4 か月後，骨頭 lateral pillar height の減少は軽度だったが，骨頭の外側亜脱臼の改善はみられていなかった．5 か月後，他疾患の治療のため他病院に 1 か月入院，治療は中断された．6 か月後には圧潰は増悪した(図 1-b)．16 歳最終診察時 X 線像は Mose 法で poor となった(図 1-c)．MRI T2 強調画像では，3 か月後骨頭核内外側は高信号となり(図 1-d，e)，4 か月までは高信号領域が拡大してきたが，6 か月の時点で圧潰により低信号領域が拡大した．初発側は左側で，他院で装具療法を受け両側とも類似の骨頭変形を呈した．

症例 2：6 歳，男児，右側ペルテス病

初診時硬化期(図 2-a)．1 か月のベット上牽引後 Batchelor 型装具，松葉杖で歩行を許可していた．治療開始 6 か月までは骨頭 lateral pillar height の減少はなく順調に経過していた．7 か月になって荷重によると思われる骨頭核を縦走する骨折様所見と骨頭核の軽度扁平化を認めた(図 2-b)．15 歳最終診察時 X 線は Mose 法で poor となった(図 2-c)．MRI T2 強調画像では骨頭核内外側は高信号となったが，6 か月の時点でまだ低信号領域が広範にみられ，特に外側の高信号領域は不十分であった(図 2-d)．8 か月後には内側の高信号部と低信号部の境界で圧潰を生じた(図 2-e)．

症例 3：5 歳，男児，右側ペルテス病

初診時硬化期．治療開始 3 か月後 lateral pillar height は増大し経過は良好だった．麻疹に罹患し熱発のため 2 週間治療を中断した．5 か月後骨頭核に圧潰を生じ，lateral pillar height は減少し，8 歳最終診察時 X 線は Mose 法で fair となった．MRI T2 強調画像では，治療開始 3 か月後には骨頭核内外側は高信号となり経過は順調であった．

図 2.
症例 2：6 歳，男児
右側ペルテス病

a：初診時 X 線像．硬化期
b：7 か月後 X 線像．7 か月になって荷重による骨頭の圧潰を生じ，骨頭核を縦走する骨折様所見と骨頭核の軽度扁平化を認めた．
c：15 歳，最終診察時 X 線像．Mose 法で poor となった．
d：6 か月後．MRI T2 強調画像では 6 か月ではまだ低信号領域が広範にみられた．
e：8 か月後には内側の高信号部と低信号部の境界で圧潰を生じた．

しかし，5 か月の時点で圧潰により骨頭は軽度扁平化したが低信号領域の拡大はみられなかった．

症例 4：5 歳，男児，右側ペルテス病

初診時硬化期．治療開始 2 か月後 lateral pillar height は増大し経過は良好だった．MRI T2 強調画像でも，2 か月後には骨頭核内外側は高信号となり経過は順調であった．3 か月後に 1 か月前と比較して lateral pillar height は軽度減少し，骨頭核内外側の高信号領域が低信号に変化していた．遠方のため近医にて通院照射装具療法を実施した例で，経過が不良のため原因を検討した．保護者から照射しても温熱感がないとの情報があり，出力を調査したところ治療開始 2 か月後から通院している医院の近赤外線治療器の出力が 1/3 に低下していたことがわかった．治療開始 1 か月は当センターに入院し，牽引，近赤外線照射を行っており，退院後 43 日間出力が低下した状態で照射していたことになる．6 か月で軽度骨頭核は扁平化したが 7 か月で極期になり，1 年 2 か月最終診察時 X 線は Mose 法で good となった．

考　察

症例 1 の予後が不良だった原因として，早期からの荷重により骨頭圧壊，外側亜脱臼が進行した影響も考えられるが，他疾患のため 1 か月治療が中断されたことも要因と考えられた．また，両側発症例で初発側の左側と類似の骨頭変形を呈しており，ペルテス病の発症には遺伝的要因も指摘されている．我々は同一家系内に発症した例では罹患側が鏡面像を呈することや発症年齢，骨頭の障害範囲，head at risk，分節期から治癒期にいたる期間に共通点がみられ[1]，両側発症例の検討では 151 例中両側発症は 16 例で，うち 9 例は Catterall 分類左右同型で骨頭障害範囲が類似している例が多く治療による差がみられなかったことを報告した[2]．

症例2の反省からMRIで骨頭外側荷重部の高信号領域の拡大を指標として，修復が明らかになるまでは荷重を禁止し，60°開排装具装着，移動は車いすとした．症例1，2以後の例ではMose法poorとなった例はない．

治療中断例は2例で，中断期間は症例1は1か月，症例3は2週間であり，その他の例は7日間以上の治療中断はなかった．骨頭の圧潰の時期は治療開始後5〜6か月であり，治療開始後7か月間は照射回数，免荷，装具装着についてきめこまかな管理指導が重要となる．

結　語

1）ペルテス病早期から装具療法に近赤外線照射を併用した16例のうち，4例は程度の差はあるが治療中に骨頭の圧潰を生じ，4例中2例はMose法でpoorとなった．

2）骨頭の圧潰の時期は治療開始後5〜6か月であり，Mose法でpoorとfairとなった3例の骨頭圧潰の原因は荷重と2週間以上の治療中断も影響していると考えられた．

3）近赤外線治療の成績をさらに向上させるためには，照射は1週間以上間隔をあけずに，連日照射が望ましく，治療開始後7か月間は照射回数，免荷，装具装着についてきめこまかな管理指導が重要となる．

文　献

1）朝貝芳美，井上雅夫，豊岡　聡ほか：同一家系内に発症したペルテス病について．関東整災誌 **19**：717-722，1988.

2）朝貝芳美，上野剛史，寺尾友宏ほか：ペルテス病両側例の検討．日小整会誌　**9**：181-185，2000.

3）朝貝芳美，木村　大，渡邉泰央ほか：ペルテス病に対する近赤外線照射の意義．日小整会誌 **13**：141-146，2004.

4）朝貝芳美，渡邉泰央，山本謙吾：Perthes病に対する近赤外線照射の臨床的意義．別冊整形外科 No. 48（中村孝志編），南江堂，東京，p. 116-123，2005.

5）Asagai Y, Yamamoto K, Ohshiro T：Significance of near-infrared irradiation in the treatment of Perthes disease. Laser Therapy **17**：83-94, 2008.

6）朝貝芳美，渡邉泰央，山本謙吾：ペルテス病の保存的治療成績に影響を及ぼす因子と成績向上への取り組み．日小整会誌　**17**:369-374, 2008.

7）Gigante C, Frizziero P, Turra S：Prognotic value of Catterall and Herring classification in Legg-Calve- Perthes disease；Follow-up to skeletal maturity of 32 patients. J Ped Orthop **22**：345-349. 2002.

8）Herring JA, Kim HT, Browne R：Legg-Calve-Perthes disease. Part Ⅱ：prospective multicenter study of effect of treatment on outcome. J Bone Joint Surg Am　**86**：2121-2134, 2004.

9）Kamegaya M, Saisu T, Ochiai N et al：A paired study of Perthe's disease compairing conservative and surgical treatment. J Bone Joint Surg **86-B**：1176-1181, 2004.

10）大出武彦：免荷外転装具による保存的治療．整形外科　**55**：1739-1748，2004.

Abstract

Mid-Term Results from Near-Infrared Irradiation Therapy for Perthes' Disease

Yoshimi Asagai, M. D., et al.
Department of Orthopaedic Surgery, Shinano Handicapped Children's Hospital

Here we report the poor mid-term results from near-infrared irradiation therapy (NIIT) for Perthes' disease in 23 cases. The combined brace treatment and NIIT in these cases before the early fragmentation stage had shown fairly good short-term results of lateral pillar formation through ossification of the lateral femoral head and only mild exacerbation of the femoral head deformity, allowing for a shortened treatment duration. 16 of these 23 cases have been followed to mid-term. Among these 16, 4 have developed femoral head collapse to varying degrees, with 2 of these 4 rated as poor according to Mose's criteria. Femoral head collapse occurred 5-6 months after treatment. In the 2 rated as poor, early weight bearing and a one-month suspension of NIIT during treatment had likely induced the collapse. To improve results from NIIT, daily application of NIIT should be continued uninterrupted by any interval longer than 7 days. Additionally the correct parameters for NIIT and appropriate number of sessions should be ensured. Early weight bearing and use of a brace during the first seven months of treatment may be contraindicated.

日小整会誌（J Jpn Ped Orthop Ass）20(1)：31-35, 2011.

当院における先天性垂直距骨の治療成績と新しい治療法の試み

兵庫県立こども病院整形外科
布居理沙・薩摩眞一・小林大介・衣笠真紀

要旨 先天性垂直距骨は多くが観血的矯正術の対象となってきたが，近年Dobbsらにより，先天性内反足に対するPonseti法を応用したマニピュレーションと距舟関節整復後のピンニングによる低侵襲な治療法が紹介され，当科でも2006年より本法に準じた治療を行っている．今回我々は当科において従来法で治療した垂直距骨9例12足に対し，治療法・再手術率・X線計測値・治療成績につき検討するとともに，Dobbsらの治療法に準じ治療した2例3足についても同様の検討を加えた．従来法での初期治療は10足がキャスティング，2足は装具であった．特発性1足を除く11足が観血的矯正術を施行されており，1足は再手術を余儀なくされた．治療成績は4足が不可であり，手術症例での足関節の底屈制限は必発であった．一方，Dobbsらの方法を施行した症例は，短期成績ではあるが良好な成績を得ており，合併症の多い広範囲の軟部組織解離を避け得る可能性があると考えられる．

序文

先天性垂直距骨は保存療法のみでは矯正が不十分でほとんどが観血的矯正術の対象となってきた[3)4)]．しかし術後も足関節の底屈制限を主とする拘縮や，変形の再発も多く難治性である[5)]．近年Dobbsらにより，先天性内反足に対するPonseti法を応用したマニピュレーションと距舟関節整復後のピンニングによる低侵襲な治療法が紹介され（以下，Dobbs法）[1)2)]，当科でも2006年より本法に準じた治療を行っている．今回我々は，2006年以前に当科にて治療を行った先天性垂直距骨9例12足についての成績を調査し，本法との比較検討を行ったので報告する．

対象と方法

I 従来法

当科において，2006年以前に初期治療を開始した未治療の垂直距骨9例12足（男5例7足，女4例5足，両側例3例，片側例6例）を対象とした．特発性が3例，症候性が6例であり，基礎疾患の内訳は先天性多発性関節拘縮症3例，Freeman-Sheldon症候群1例，多発性翼状片症候群1例，Vater症候群1例であった．治療開始時期は生後1か月以内が6例，生後1か月から生後3か月以内が3例であった．平均追跡期間は6年3か月（3年7か月～9年3か月）であった．これらの症例に対し治療法・再手術率・治療成績につき調査した．治療成績は，Adelaarの評価法を用いた[6)]．

II Dobbs法

2006年以降に治療を開始した垂直距骨は2例3

Key words：congenital vertical talus（先天性垂直距骨），deformities in the foot（足部変形），Ponseti method（Ponseti法）
連絡先：〒654-0081 兵庫県神戸市須磨区高倉台1-1-1 兵庫県立こども病院整形外科 布居理沙 電話(078)732-6961
受付日：平成22年1月20日

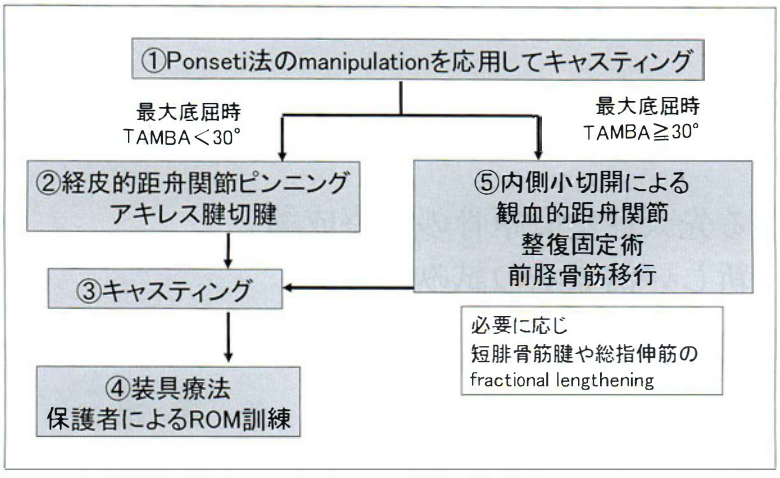

図 1.
Dobbs 法の要点

足であった．1 例 1 足は特発性の女児であり，生後 13 日より治療を開始し，現在 2 歳 9 か月である．また 1 例 2 足は先天性多発性関節拘縮症の男児であり，生後 1 か月より治療を開始し，現在 8 か月である．これらの症例に対し，Dobbs 法に準じて治療を行った．以下にその要点を述べる(図 1)．

① Ponseti 法を応用したマニピュレーションとキャスティング

1 週間ごとの巻き替えを計 5 回，6 週間施行する．この際 Ponseti 法と逆に，足部を底屈させ距骨頭の内側からカウンターをかけながらうち返し方向に矯正を行う．

② 距舟関節のピンニングとアキレス腱皮下切腱

マニピュレーションの最終段階での最大底屈位 X 線像において，TAMBA が 30° 未満なら経皮的に距舟関節ピンニングを行う．TAMBA が 30° 以上の症例には，約 2 cm の小皮切で観血的に距舟関節を整復しピンニングを行うとともに，前脛骨筋を舟状骨から距骨頚部に移行する．いずれの場合もアキレス腱を皮下切腱し尖足を矯正する．

③ 術後の外固定

術後は足部中間位・足関節 5° 背屈位で大腿から足先までのキャスティングを行い，術後 2 週で足関節を 10～15° 背屈位として巻き替えを行う．術後 5 週でキルシュナー鋼線を抜釘し，装具に変更する．

④ 装具療法・保護者による ROM 訓練

装具は足関節を 15° 底屈させ，足部は 15° 内転したバーつき下肢外転装具を用いる．歩行開始までは 1 日 23 時間，歩行開始後は硬性短下肢装具と併用する．保護者に底屈・内返しを中心とした ROM 訓練を指導する．

結　果

I　従来法

初期治療は，10 足がマニピュレーションとキャスティング，2 足は装具であった．特発性の 1 足は保存的加療によく反応した．他の 11 足は保存加療後も変形が残存し，広範囲の軟部組織解離を余儀なくされた．初期治療終了時の TAMBA は平均 88.9° であった．術式は全例，距骨下関節全周解離術を基本手技とし，筋腱の処置に関しては，アキレス腱は全例 Z 延長を行い，後脛骨筋腱に関しては 7 足は Z 延長，4 足は距舟靱帯の底側に移行を行っていた．長母趾屈筋は 4 足が fractional lengthening，2 足が切離しており，総趾屈筋は 1 足が長母趾屈筋への移行，4 足が fractional lengthening，2 足が切離されていた．1 足は，変形の残存と再発により 3 歳 4 か月時に後内方解離術による再手術を余儀なくされていた．最終追跡時の TAMBA は平均 34.3° であった．Adelaar の評価法に基づく治療成績は，転居により追跡調査ができなかった 1 例 2 足を除き，1 足が優，1 足が良，4 足が可，4 足が不可であった(表 1)．

表 1. Adelaar scoring system for congenital vertical talus(10 points)

		1	2		3		4	5	6	7	8
		L	L	R	L	R	R	L	L	L	L
CLINICAL APPEARANCE	POOR COSMETIC APPEARANCE	0	1	1	0	0	0	0	1	0	1
	ANKLE & SUBTALAR MOTION LOSS	0	0	0	0	0	0	0	0	0	1
	PROMINENT TALAR HEAD	0	1	1	0	0	1	1	1	0	1
	LOSS OF MEDICAL LONGITUAL ARCH	0	1	1	0	0	0	0	0	0	1
	HINDFOOT VALGUS	0	1	1	0	0	1	0	0	0	1
	ABNORMAL SHOE WEAR	0	0	0	0	0	1	1	1	0	1
RADIOGRAPHIC APPEARANCE	ABNORMAL TALO-NAVICULAR ANGLE	1	1	1	1	1	1	1	1	0	1
	TALAR-METATARSAL ANGLE	0	0	0	0	0	1	0	1	1	1
	HINDFOOT EQUINUS	0	1	1	0	0	1	1	0	1	1
	TALONAVICULAR SUBLUXATION	0	0	0	0	0	1	1	1	0	1
	RESULT	1	6	6	1	1	7	5	6	2	10

EXCELLENT	1
GOOD	1
FAIR	4
POOR	4

図 2. 単純 X 線像(治療開始時)
TAMBA 85°，距骨は脱臼位となっている.

図 3. 単純 X 線像(キャスティング最終時)
最大底屈時の TAMBA は 40° まで矯正されている.

Ⅱ Dobbs 法

Dobbs 法に順じ治療を行った 2 例のうち特発性 1 例の治療経過を紹介する.

症 例：2 歳 9 か月，女児.

左先天性垂直距骨に対し，生後 13 日目より 6 週間のキャスティングを行った(図 2). キャスティング最終時の TAMBA は 40° であった(図 3). 経皮的ピンニングとアキレス腱皮下切腱術を行い，術後 5 週間のキャスティングを行った.

その後は装具を装着させ，矯正位の保持を行った. 2 歳 9 か月における調査時の Adelaar 評価では良であり，足関節は底屈 40° 可能であり，日常

◀図 4.
単純 X 線像(最終追跡時)
足底接地可能であり，TAMBA 35°と経過良好である．

生活に支障なく独歩している．X 線学的にもTAMBA35°と矯正位は良好に保持されている(図 4)．

考　察

従来より先天性垂直距骨の初期治療としてマニピュレーションとキャスティングを中心とした保存的治療が選択されてきたが，足部の矯正およびその保持は困難であり，多くが観血的矯正術の対象となってきた．観血的矯正術の方法には一期的手術や段階的手術，距骨摘出術に至るまでさまざまな報告がある．当科では距骨下関節全周解離に加え，必要に応じ筋腱の処置を行ってきた．しかし，術後成績の評価では 9 足中 4 足が不可であり，特に術後の底屈制限は必発であった．また，10 足中 6 足に後足部の外反変形が残存していた．

Dobbs 法の特徴は理解しやすいマニピュレーションの手技，ピンニングによる距舟関節の整復後の固定，アキレス腱切腱による尖足矯正である．これにより足部は良好な矯正を早期に得られ，その保持を確実なものにできる可能性が高い．さらに距舟関節の徒手整復が困難な症例についても早期に小切開での観血的整復および固定を行うことで，良好な矯正位を得，広範囲の軟部組織解離を回避できる可能性がある．このことは術後瘢痕による足部の拘縮や可動域制限の予防につながる．

当科では 2 例とも経皮的ピンニングを選択し，調査時の TAMBA は 35°，50°と X 線学的には必ずしも十分とはいえないが，拘縮や底屈制限はなく，機能的にも整容的にも良好な経過である．

しかしまだ短期経過のみの報告であり，X 線学的に距舟関節の整復が不十分であることが今後の経過に悪影響を与える可能性があるとすれば，小切開による直視下の整復を積極的に行うべきであると考えている．また原法は適応を特発性に限っているが，今回我々は先天性多発性関節拘縮症の症例に対しても同法に準じて加療を行った．特発性ばかりでなく症候性の垂直距骨に対しても同法が有効であるかどうかは興味深いところであり，今後さらに症例を重ね，検討したいと考えている．

結　語

1）従来法で治療された垂直距骨 9 例 12 足の治療成績を検討するとともに Dobbs 法で治療を行った症例を紹介した．

2）従来法ではほぼ全例で広範な軟部組織解離術による変形矯正が必要であり，治療成績も決して満足のいくものではなかった．

3）Dobbs 法は早期に距舟関節の整復とアキレス腱皮下切腱による尖足矯正を行うことで広範な軟部組織解離術を回避できる可能性があると思われた．

文　献

1) Dobbs MB, Purcell DB, Nunley R et al：Early results of a new method of treatment for idiopathic congenital vertical talus. J Bone Joint Surg **88-A**：1192-2000, 2006.
2) Dobbs MB, Purcell DB, Nunley R et al：Early results of a new method of treatment for idiopathic congenital vertical talus. Surgical technique. J Bone Joint Surg **89-A**：111-121, 2007.
3) 浜西千秋，石田勝正，山室隆夫ほか：先天性垂直距骨―その診断と治療―．臨整外 **14**：587-597，1979.
4) Kodros SA, Dias LS：Single-stage surgical correction of congenital vertical talus. J Pediatr Orthop **19**：42-48. 1999.
5) 松尾　篤，河野洋一，松尾圭介ほか：先天性垂直距骨に対する観血的治療の手術成績．日小整会誌 **18**：55-60，2009.

6) Robert SA, Randolph MW, John SG : Congenital pes valgus : Results of early comprehensive release and a review of congenital vertical talus at Richmond Crippled Children's Hospital and the University of Alabama in Birmingham. Foot and Ankle 1 (2) : 62-73, 1980.

Abstract

The Results of Conventional Treatment and Experience of New Method for Congenital Vertical Talus

Risa Nunoi, M. D., et al.

Department of Orthopaedics Surgery, Kobe Children's Hospital, Hyogo

Congenital vertical talus mostly used to need extensive surgical correction. Dobbs introduced a new method of manipulation and cast immobilization followed by pinning of the talonavicular joint and percutaneus tenotomy of Achilles tendon, and we have adopted this method 3 feet of 2 patients since 2006.

The purpose of this study is to evaluate the results of traditional treatment and to introduce Dobbs's method.

We reviewed 12 feet of 9 patients treated by the traditional way. Elenen feet needed surgical correction, and one of them performed a second look operation. At the final follow-up, only one foot without operation was excellent, another was good, four were fair, four were poor. Most feet corrected by operation had limitation of ankle joint, especially plantar flexion, while the 3 feet treated by Dobbs's method were good in short-term result.

It's concluded that Dobbs's method for congenital vertical talus may avoid extensive surgical correction because it may keep flexibility of the foot.

日小整会誌（J Jpn Ped Orthop Ass）20(1)：36-39. 2011.

乳幼児期発症側弯症に対するRisser-Cotrel cast

自治医科大学とちぎ子ども医療センター小児整形外科
渡邉英明・吉川一郎・雨宮昌栄
佐々木洋和・猪股保志
自治医科大学整形外科
星野雄一
名城病院整形外科・脊椎脊髄センター
辻太一・川上紀明

要旨 Early onset scoliosis（以下，EOS）に対し，Risser-Cotrel casting tableを使用し，castingとbracingを交互に行った治療の有効性を検討した．2006年4月～2009年8月の間，EOSに対し治療を行った5例（男児1例，女児4例）を対象とした．特発性側弯症3例，神経筋性側弯症1例，Marfan症候群が1例で，初診時年齢は平均3歳2か月，観察期間は平均1年5か月であった．Casting開始時年齢は平均3歳6か月，平均身長93.0 cm，平均体重13.0 kgであった．Casting前のmain curveのCobb角は平均41°で，初回casting中では平均20°まで矯正された．Castingは平均2.6回で，main curveの最終観察時Cobb角は平均45°であった．まだ手術治療例はない．今回の治療は，悪化を遅らせるtime savingの意味でも有効な治療ではないかと思われた．

はじめに

乳幼児期発症側弯症（early onset scoliosis：以下，EOS）に対する治療は困難で，議論の多いところである．当院では，臥位単純X線でmain curveがCobb角25°以上の例に対して，全身麻酔下でのRisser-Cotrel casting tableを使用したcasing（Risser-Cotrel cast）とbracingを交互に行う保存的治療を行っている[4]．この短期治療成績を報告する．

対象と方法

2006年4月～2009年8月の間，EOSに対しcastingとbracingを行った5例を対象とした．男児1例，女児4例．特発性側弯症3例，神経筋性側弯症2例，Marfan症候群が1例であった．初診時年齢は平均3歳2か月（1歳4か月～4歳11か月），観察期間は1年5か月（8か月～2年1か月）であった（表1）．全例マスク全身麻酔下に，Risser-Cotrel casting table上で初回ではbraceの採型後，頚部に頚椎装具を着用し，麻酔科医に頚部を把持してもらいながら，徒手的，愛護的にできるだけ頭尾側方向に牽引し，頂椎に圧迫を加え，さらしで維持してcastingした（図1，2）．Castの固定期間は2週間で，castをはずしbraceの仮合わせ後，再度castingを行い，原則2回castingした後にbracingした．Bracing後にサイズが小さくなったり側弯の進行がみられた（約半年後）時に，再びcastingを行った．

結果

Casting開始時の平均年齢は3歳6か月（1歳

Key words：early onset scoliosis（乳幼児期発症側弯症），Risser-Cotrel cast（リッサーコトレルギプス），conservative therapy（保存的療法）
連絡先：〒329-0498　栃木県下野市薬師寺3311-1　自治医科大学とちぎ子ども医療センター小児整形外科　渡邉英明
電話（0285）58-7374
受付日：平成22年1月22日

表 1.

	疾患	Main curve	初診時年齢	観察期間
1	特発性側弯症	Thoracic(T7-12)	1歳9か月	2年5か月
2	Marfan 症候群	Lumber(T10-L3)	1歳4か月	2年
3	神経筋性側弯症	Lumber(T12-L4)	3歳11か月	1年6か月
4	特発性側弯症	Thoracolumber(T8-L3)	4歳1か月	1年
5	特発性側弯症	Thoracic(T5-10)	4歳11か月	8か月
		平均	3歳2か月	1年5か月

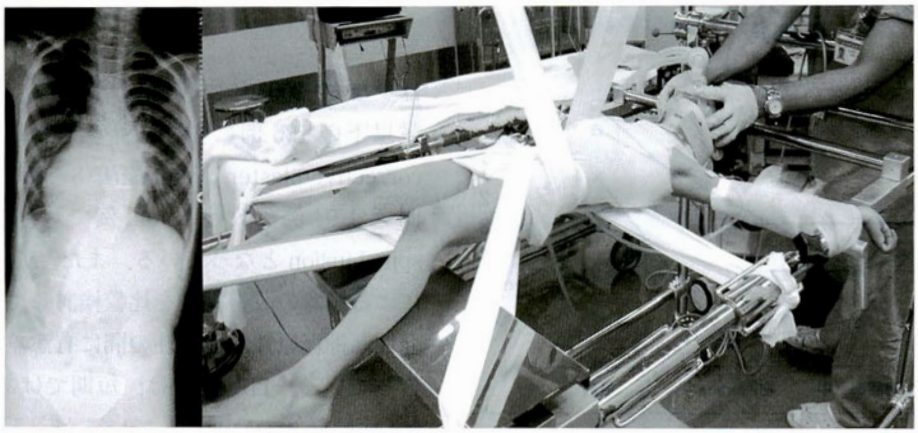

図 1. Casting 前
麻酔科医に頚部を把持してもらいながら，徒手的，愛護的にできるだけ頭尾側方向に牽引し，頂椎に圧迫を加え，さらしで維持して casting した．

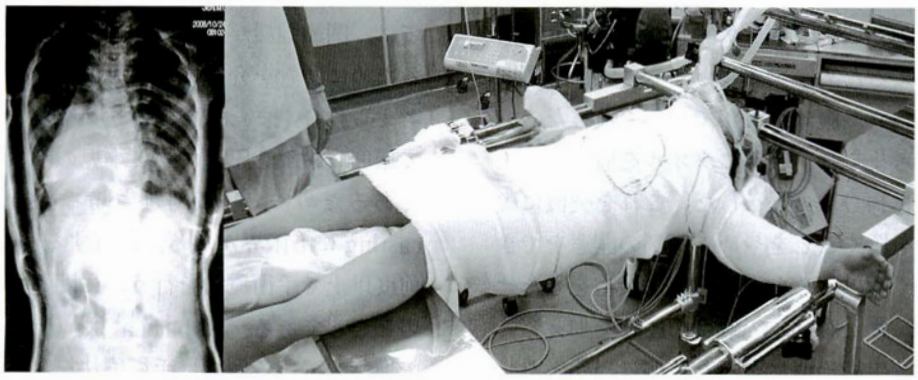

図 2. Casting 後
Casting 後は，さらしを抜去し，牽引圧迫を緩め，腹部と背部を開窓し，上肢を動かしやすいように腋窩周囲と座位ができるように臀部周囲の cast を切除した．

11か月～5歳2か月)，平均身長 93.0 cm，平均体重 13.0 kg であった(表 2)．Casting 開始前の main curve の Cobb 角は平均 41.0°(30～50°)で，初回 casting 中では平均 20.0°(10～30°)まで矯正されていた．Casting 後の bracing 時では平均 25.0°(5～35°)となっていた(図 3)．Casting は平均 2.6 回(1～5 回)行って(表 2)，main curve の最終観察時 Cobb 角は平均 45.0°(30～55°)であった(図 3)．合併症については，casting 後の顔面神経麻痺や下肢麻痺を生じた症例はなかった．夏に行った症例で，cast による背部の皮膚障害が生じたが，それを契機にして，背部を開窓することにしたので，その後は皮膚障害を生じるものはなかった．また Marfan 症候群の症例で，3 回目の casting 中に，呼吸困難を生じた症例が 1 回のみあったが，cast を解除することですぐに回復し

表 2.

	初回年齢	身長(cm)	体重(kg)	cast の回数	casting による合併症
1	2 歳 2 か月	92.5	12.3	4	皮膚障害
2	1 歳 11 か月	87.2	11.0	5	呼吸困難
3	4 歳 1 か月	93.0	14.0	1	なし
4	4 歳 4 か月	98.5	13.5	2	なし
5	5 歳 2 か月	94.0	14.0	1	なし
平均	3 歳 6 か月	93.0	13.0	2.6	

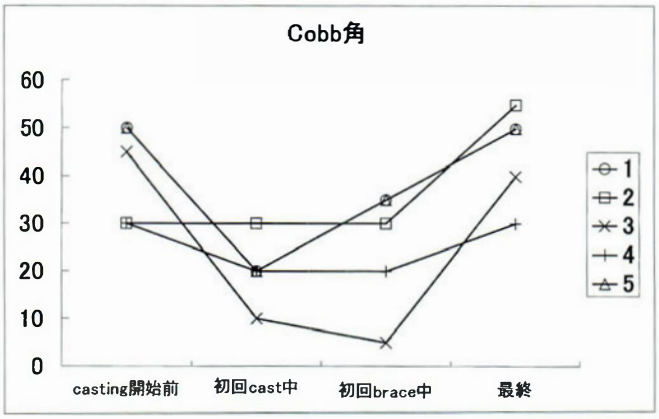

図 3. Cobb 角

た．腹部に余裕をもたせるためにタオルを置いて casting していたが，腰椎カーブの症例では腹部に圧迫を加えるため，タオルとともに腹部に過度の圧迫が加わり，腹式呼吸ができなくなったのではないかと考えられ，腹部にタオルを置かず，圧迫も加えずに再び casting した．これを契機に腹部にタオルを置くことをやめ，腹部の開窓をできるだけ大きく開けることで，腹部に余裕をもたせることとし，また腹部への過度の圧迫を加えることもやめた．手術治療に至った症例はなかった．

考　察

EOS は，D'Astous. Dickson[2)3)] は 5 歳以下に発症した側弯症と定義している．EOS は，Akbarnia[1)] は，臥位単純 X 線で Cobb 角 25° 以下，rib-vertebra angle difference(RVAD) が 20° 以下では，進行する Risk が低いと報告している．そのため我々は，臥位単純 X 線で Cobb 角 25° 以上の EOS に対して，全身麻酔が可能である症例では，全例全身麻酔下の casting と bracing を交互に行う保存的治療を行っている．EOS に対する cast 療法の歴史は古い[6)]が，有効性に関する報告は少なく，2005 年に Mehta[5)] が報告したのみで，4 歳以下の 136 例に対する平均 10〜11 歳までの corrective plaster jacket 療法(8〜16 週毎)では，側弯は 94 例で改善し，42 例で残存し，15 例で spinal fusion となっている．また，Mehta[5)] は疾患による側弯の改善程度を比較検討しているが，特発性，神経原性，症候性の間に有意差はないと報告している．自験例では，短期ではあるが Marfan 症候群例では進行しているが，その他の例では進行の予防ができていた．Marfan 症候群以外では time saving の意味でも，有効な治療法であると考えられた．Marfan 症候群の進行理由としては，関節弛緩があること，また腰椎カーブであるために肋骨を介して側弯を矯正しにくいことが考えられる．また，腰椎カーブを矯正しようとして過度に腹部を圧迫すると小児の呼吸は腹式呼吸であるために，呼吸困難に陥る可能性があり，casting にも限界がある．進行する例に対しては，何度以上で手術療法を行うかに関しては議論の多いところである．Akbarnia[1)] は，Cobb 角 45° 以上で進行している例では手術療法をすべきであると述べているが，宇野ら[7)] は，その合併症は 23% と高率であると述べている．これらを踏まえて，我々はできる限り 10 歳を超えるまで casting と bracing を交互に行う保存的治療を行い，60° を超えた例で徐々に進行し，casting しても 10° 以上矯正できない例に対しては欠点を理解した上で手術療法も考慮したいと考えている[4)]．

文　献

1) Akbarnia BA：Management themes in early onset scoliosis. J Bone Joint Surg Am **89**：42-54. 2007.

2) D'Astous JL, Sanders JO：Casting and traction treatment methods for scoliosis. Orthop Clin Am **38**：477-484, 2007.
3) Dickson RA：Early-onset idiopathic scoliosis. In：Weinstein SL, editor：1st edition. The pediatric spine：princeples and practice. vol. 1：Raven Press, Ldt. New York, p. 421-429, 1994.
4) 川上紀明，後藤　学，小原徹哉ほか：10歳以下の進行性側弯症に対する治療．脊柱変形　**20**：36-43，2005.
5) Mehta MH：Growth as a corrective force in the early treatment of progressive infantile scoliosis. J Bone Joint Surg Br **87-B**：1237-1247, 2005.
6) Risser JC：Scoliosis treated by cast correction and spine fusion. Clin Orthop **116**：86-94, 1976.
7) 宇野耕吉，木村琢也，宮本裕史ほか：乳幼児期進行性側弯に対する dual growing rod 法の合併症．脊柱変形　**23**：32-35，2008.

Abstract

Risser-Cotrel Cast for Early Onset Scoliosis

Hideaki Watanabe, M. D., et al.
Department of Pediatric Orthopedic Surgery, Jichi Children's Medical Center, Tochigi

Treatment for early onset scoliosis remains challenging and evolving. Surgical correction without fusion with the use of a growing rod has become widely used recently. However, in those patients under five-years-old, medical and surgical complications are common. Here we report a less invasive and safer procedure used in five cases under five-years-old, between April 2006 and August 2009. The Risser-Cotrel cast was used in five infants with early onset scoliosis-idiopathic in 3, neuromuscular in 1 and Marfan syndrome in 1. The patients were four girls and one boy, with a mean age of three years, and a mean follow-up of 17 months. The cast was applied under general anesthesia in all patients. Cobb's angle before the first cast was 41.0 degrees [range 30-50 degrees], and afterwards was 20.0 degrees [range 10-30 degrees]. An average of 2.6 casts were used for each patients. After treatment the Cobb's angle at most recent follow-up was 45 degrees [range 30-55 degrees]. No patients required surgery. While the optimum treatment for early onset scoliosis is not yet agreed, our findings showed that the Rosser-Cotrel cast was effective to correct early onset scoliosis in the short term and can thus serve to delay surgical intervention.

日小整会誌（J Jpn Ped Orthop Ass）20(1)：40-44. 2011.

ペルテス病に対する骨血流シンチグラフィー

東京都立小児総合医療センター整形外科
市川 理一郎・下村 哲史

要 旨 ペルテス病における骨シンチグラフィーの報告は多いが，骨血流シンチグラフィーの報告はほとんどなく，これを予後との関連で検討した報告はない．我々は，片側罹患ペルテス病の患児68例（男児61例，女児7例）に対し，^{99m}Tc-HSA（human serum albumin）静注後240秒間，大腿骨近位部のダイナミックスキャンを施行し，240秒間に得られた放射能の総和を健側と比較し評価した．この結果を検査施行時の病期，罹病期間，lateral pillar分類，Stulberg分類との関連で検討した．大腿骨近位部の放射能は，healed stageでのみ健側より有意に上昇したが，他のstage間では，一定の傾向は認められなかった．大腿骨近位部の放射能は，罹病期間，lateral pillar分類，Stulberg分類とも関係がなく，この検査は，ペルテス病の予後判定に有用とはいえなかった．

序 文

当院では，1976年よりペルテス病に対し，technetium-99 m human serum albumin（以下，^{99m}Tc-HSA）を用いた骨血流シンチグラフィー（以下，骨血流シンチ）を行ってきた．しかし，この検査についての報告は，我々の渉猟し得た範囲ではない．本研究では，この検査の意義について検討した．

対 象

1976年から1995年までの間に当院を初診し，ペルテス病と診断され入院加療した患者は，84例91関節で，男児74例，女児10例であった．このうち，両側罹患例を除き，1回以上骨血流シンチを施行した68例（男児61例，女児7例）を対象とした．

発症時の年齢は，1～11歳（平均5.9歳），発症から初診までの期間は，0～21か月（平均4.3か月），初診時のX線上の病期[7]は，initial stageが29関節，fragmentation stageが29関節，reossification stageが7関節，healed stageが3関節であった．

経過観察期間は，3年5か月～13年9か月（平均7年0か月），最終経過観察時の年齢は，6～21歳（平均13.4歳）であった．Y軟骨および大腿骨近位の骨端線が閉鎖する時期[1]を骨成熟とすると，この時点まで経過観察可能であったのは，30関節（男児26関節，女児4関節）であり，この時のStulberg分類は[6]，class Ⅰ 8関節，class Ⅱ 15関節，class Ⅲ 5関節，class Ⅳ 2関節であり，class Ⅴは認めなかった．

上記68関節に対し，1～4回，延べ93回の骨血流シンチが行われた．右罹患は31関節，左罹患は62関節であった．発症から検査までの期間は，0～49か月（平均8.9か月），検査時のX線上の病期[7]は，initial stageが21関節，fragmentation stageが36関節，reossification stageが32関節，

Key words：Legg-Calvé-Perthes disease（ペルテス病），perfusion scintigraphy（血流シンチグラフィー），dynamic scan（ダイナミックスキャン），Technetium-99 m human serum albumin（^{99m}Tc-HSA）
連絡先：〒183-0042 東京都府中市武蔵台2-8-29 東京都立小児総合医療センター整形外科 市川理一郎
電話(042)300-5111
受付日：平成22年2月1日

healed stage が 4 関節であった．

方　法

Technetium-99 m methylene diphosphate（以下，^{99m}Tc-MDP）を患者の年齢に応じて決められた量（例：6 歳なら 450 MBq）だけ静注した．3 時間後，ダブルヘッドガンマカメラ（PRISM200XP 島津製作所，京都市中京区）の下に患者を仰臥位とし，低エネルギー汎用コリメーターを使用し，4 分間前後方向から両股関節部の撮影（スタティックスキャン）を行った（通常の骨シンチグラフィー）．次に，同じコリメーターを使用し，1 フレーム 2 秒で 120 フレーム，前方から同部のダイナミックスキャンを行った．次いで，^{99m}Tc-HSA を ^{99m}Tc-MDP と同等の放射能だけ急速静注し，1 フレーム 2 秒で 120 フレーム，前方から再びダイナミックスキャンを行った．

^{99m}Tc-HSA 静注前のダイナミックスキャン像から，両大腿骨近位部（大腿骨頭から小転子直下まで）に関心領域（range of interest，以下 ROI）を設定した．^{99m}Tc-HSA 静注後のダイナミックスキャン像から静注前のダイナミックスキャン像を差し引き，ROI 内で得られた放射能（^{99m}Tc-HSA のみによる放射能）から時間放射能曲線（time activity curve，以下 TAC）を得た．これを患側と健側で比較し評価した[5]（図 1）．TAC の 240 秒間の積分値（ROI 内で 240 秒間内に ^{99m}Tc-HSA により得られた放射能の総和）を計算し，この健側比（患側／健側）の値が，罹病期間や病期[1]，lateral pillar 分類[4]，Stulberg 分類[6] と相関があるかどうか検討した．

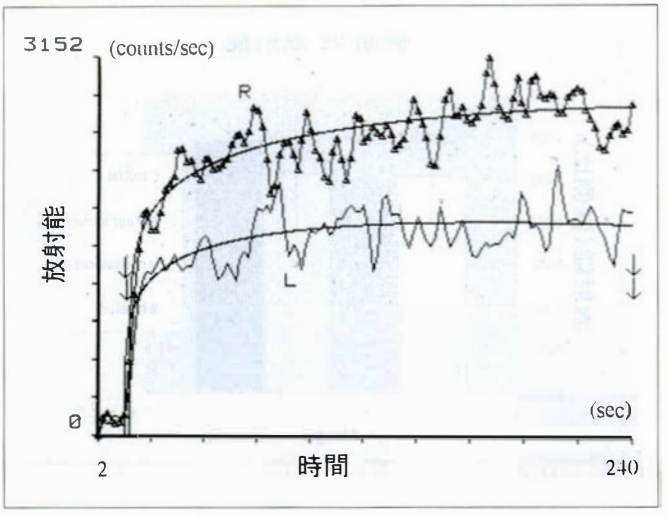

図 1．^{99m}Tc-HSA による時間放射能曲線
^{99m}Tc-HSA 静注直後から 240 秒間の大腿骨近位部の時間放射能曲線

結　果

TAC は，いずれの症例でも静注後一定時間で急激に起ち上がり，その後ゆるやかにプラトーに達するパターンを示した．静注から起ち上がりまでの時間は，いずれの症例でも左右差を認めなかった．プラトーでの放射能は，健側と同等の場合もあれば，健側と差がある場合もあった（図 1）．

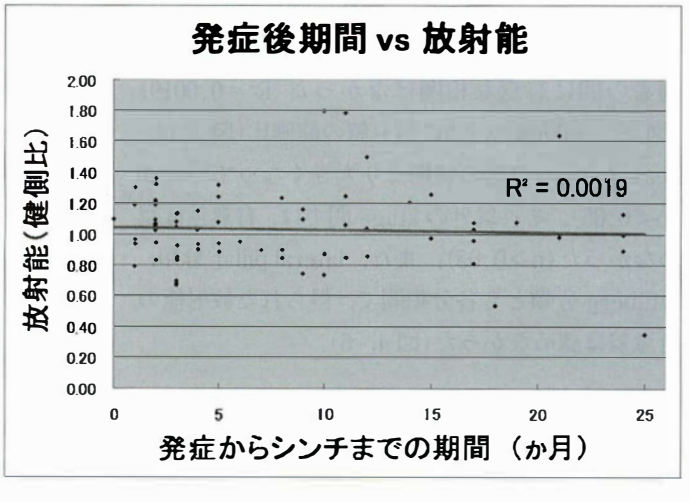

図 2．
発症からの期間と放射能との関係
両者に明らかな相関関係は認めなかった．

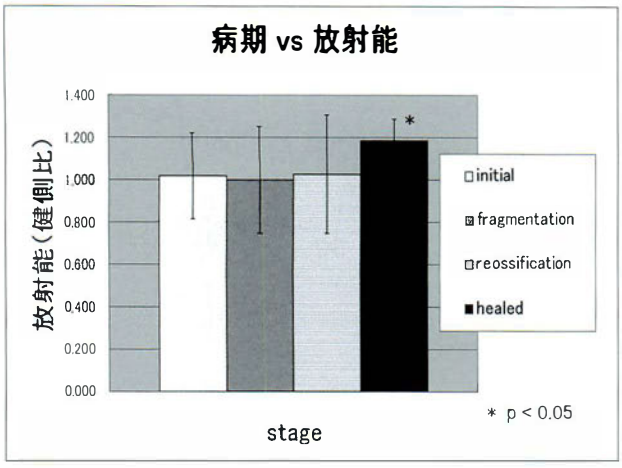

図 3. 病期と放射能との関係
Healed stage でのみ他の stage に比べ，放射能の有意な上昇を認めた($p<0.05$).

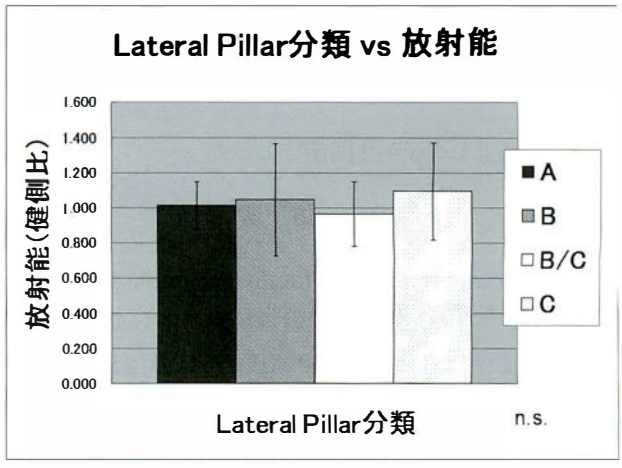

図 4. Lateral pillar 分類と放射能との関係
各 group 間で放射能の有意差は認めなかった.

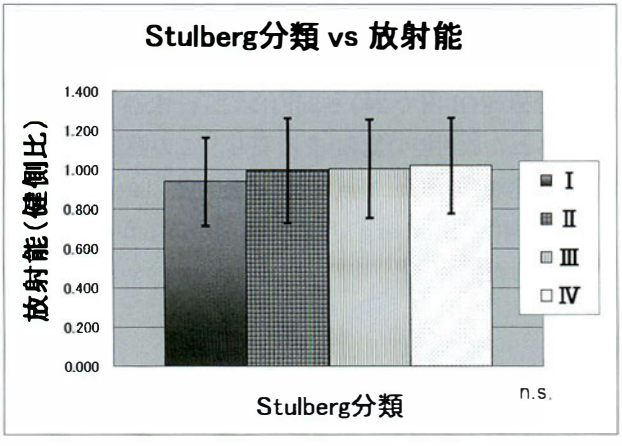

図 5. Stulberg 分類と放射能との関係
各 class 間で放射能の有意差は認めなかった.

TAC の積分値は，健側比で 0.35～1.80(平均 1.03)であった．右罹患例は平均 0.98，左罹患例は若干大きく平均 1.04 であったが，有意差はなかった($p=0.22$, t-test)．罹病期間を横軸，TAC 積分値(健側比)を縦軸にとりグラフを描いたが，両者の間に有意な相関はなかった($R^2=0.0019$)(図 2)．病期毎の TAC 積分値の健側比(図 3)は，healed stage で他の病期より大きくなっていたが($p<0.05$)，それ以外の stage 間では，有意差は認めなかった($p>0.05$)．また，lateral pillar 分類，Stulberg 分類とも各分類間で，得られた放射能の有意差は認めなかった(図 4，5)．

考　察

我々の渉猟し得た範囲では，^{99m}Tc-HSA を用いて骨血流を臨床的に評価した報告はない．^{99m}Tc-MDP は，骨の血流と代謝を反映していると言われており，ペルテス病の評価と予後予測に用いられているが，アイソトープがハイドロキシアパタイトと化学的に結合するアイソトープ静注後 2～3 時間の static phase(第 3 相)での画像を定性的に評価した報告が多い[8)9)]．アイソトープ静注後数秒間の arterial phase(第 1 相)は，局所血流を示し，それに続く静注後 1 分までの blood pool phase(第 2 相)は，アイソトープの血管から細胞外腔への移動を示していると言われているが[2)]，ペルテス病患児に対し，これらの相での放射能を定量的に評価した報告はほとんどない[3)]．

第 1 相および第 2 相では，^{99m}Tc-MDP は，骨組織に選択的に集積せず，骨の描出が困難であり，ROI を大腿骨近位部だけに設定することは不可能である．Deutsch ら[3)]は，^{99m}Tc-MDP 静注後，第 1 相および第 2 相の撮影の後，1 フレーム 1 分間で^{99m}Tc-MDP 静注後 25 分(early bone uptake phase)まで撮影を行い，骨がある程度描出可能となってから，ROI を設定し，解析を行っている．この方法だと，静注後 25 分間，患児が静止している必要があり，年少児での撮影は困難である．我々の方法では，^{99m}Tc-HSA 静注の 3 時間前に既に^{99m}Tc-MDP を静注しており，撮影時間の短縮が可能である．

Deutsch ら[3)]は，ペルテス病の病期を X 線で変化のない early group，骨頭の密度が増し frag-

表 1. Deutsch らの報告[4]より改変

	第1相	第2相	第3相
early group	↓(or→)	→(or↓)	↓(or→)
intermediate group	↓(or→)	→(or↓)	↓
late group	↓or→	→(or↓)	→(or↑)

mentation の進行する intermediate group, fragmentation が回復し骨頭の密度が正常に戻る late group に分け，各病期のペルテス病患児に対し，^{99m}Tc-MDP 静注後，第1相から第3相までの大腿骨近位部の放射能を測定し，これを健側比で定量的に評価した．第1相の放射能は，各病期で多くの症例で低下するパターンを示し，第2相の放射能は，各病期でほとんど変化しなかった．第3相での放射能は，early group, intermediate group では低下する傾向を示し，late group では，変わらないか上昇するパターンを示した(表1)．

我々の報告は，第1相および第2相に加え，それに続くアイソトープ静注後4分までの early bone uptake phase を含めて放射能を測定した上で，4分間の放射能の合計を健側と比較したもので，Deutsch らの報告と単純な比較はできないが，おおよそ彼らの報告での第1相および第2相の放射能を合計したものに相当するものを見ているといえる．第1相は，第2相に比較しかなり短い時間なので，第1相と第2相の放射能の合計値は，ほぼ第2相の放射能を見ていると考えられ，この値は，彼らが言うように各病期でほとんど変化しなかったが，唯一 healed stage でのみ放射能が上昇する傾向を認めた．

また，第1相と第2相のシンチグラフィーの所見とペルテス病の予後との関係について検討した報告は，我々の渉猟し得た範囲ではなかった．我々の検討では，健側比で評価したアイソトープ静注後4分までの大腿骨近位部の放射能の合計値は，lateral pillar 分類とも，Stulberg 分類とも明らかな関係がなく，予後判定に関して骨血流シンチは有用ではなかった．

結　論

ペルテス病患児に対し，骨血流シンチグラフィーを行った．^{99m}Tc-HSA 静注後4分間の大腿骨近位部の放射能の合計は，healed stage でのみ健側よりも有意に上昇していた．同部の放射能と，lateral pillar 分類，Stulberg 分類との関係を検討したが，明らかな関連は認められず，骨血流シンチは，ペルテス病の予後判定には有用とは言えない．

ペルテス病患児に対し，骨シンチグラフィーを行う際，静注後早期の第1相および第2相は，検査を施行しても得られる所見が乏しいため，第3相(通常の骨シンチグラフィー)だけで十分であると考えられた．

文　献

1) Acheson RM：The Oxford method of assessing skeletal maturity. Clin Orthop **10**：19-39, 1957.
2) Conway JJ：小児整形外科における核医学骨シンチグラフィ．小児科クリニックス(古屋光太郎監訳)，医学書院サウンダース，東京，p. 49-73, 1987.
3) Deutsch SD, Gandsman EJ, Spraragen SC：Quantitative regional blood-flow analysis and its clinical application during routine bone-scanning. J Bone Joint Surg **63-A**：295-305, 1981.
4) Herring JA, Kim HT, Browne R：Legg-Calve-Perthes disease. Part Ⅰ：Classification of radiographs with use of the modified lateral pillar and Stulberg classifications. J Bone Joint Surg **86-A**：2103-20, 2004.
5) 石井勝己：阻血壊死性疾患．骨関節の核医学診断(田邊正忠ほか編)，金芳堂，東京，p. 160-174, 1977.
6) Stulberg SD, Cooperman DR, Wallensten R：The natural history of Legg-Calve-Perthes disease. J Bone Joint Surg **63-A**：1095-1108, 1981.
7) Thompson GH, Price CT, Roy D et al：Legg-Calvé-Perthes disease：current concepts. Instr Course Lect **51**：367-384, 2002.
8) Tsao AK, Dias LS, Conway JJ et al：The prognostic value and significance of serial bone scintigraphy in Legg-Calvé-Perthes disease. J Pediatr Orthop **17**(2)：230-239, 1997.

9) Uno A, Hattori T, Noritake K et al : Legg-Calve-Perthes disease in the evolutionary period : comparison of magnetic resonance imaging with bone scintigraphy. J Pediatr Orthop **15** : 362-367, 1995.

Abstract

Bone Perfusion Scintigraphy for the Hip in Legg-Calvé-Perthes Disease

Riichiro Ichikawa, M. D., et al.

Division of Orthopaedic Surgery, Tokyo Metropolitan Children's Medical Center

We report the prognostic efficacy of bone perfusion scintigraphy for the hip in Legg-Calvé-Perthes disease. We examined 68 patients (61 boys and 7 girls) with unilateral disease. Immediately after intravenous injection of ^{99m}Tc-HSA (technetium-99 m human serum albumin), we performed a dynamic scan for 240 seconds. The time activity curve showed a similar pattern in all cases irrespective of prognosis and disease stage. The gross counts integrated over the 240 seconds was higher for those at the healing stage, and similar for those at the initial stage and fragmentation stage. There was no correlation between the scintigraphy count and the duration of disease, lateral pillar classification, or Stulberg's classification. We concluded bone perfusion scintigraphy was not useful as a prognostic test in Legg-Calvé-Perthes disease.

日小整会誌（J Jpn Ped Orthop Ass）20(1)：45-48, 2011.

脳性麻痺股関節脱臼に対する大腿骨減捻内反骨切り術後の大腿骨頭変形のリモデリング

福岡県立粕屋新光園整形外科
松田匡弘・福岡真二・鳥越清之
南多摩整形外科病院
松尾　隆

要　旨　脳性麻痺股関節脱臼症例において，術前の大腿骨頭変形が減捻内反骨切り術後にどのように変化したのか調査した．1983～2007年に大腿骨骨切り術を行い2年以上経過観察可能で，術前に骨頭変形を認めた30例37股を対象とした．手術時年齢は平均8.2歳，経過観察期間は平均4.4年であった．病型は痙性21例，アテトーゼ＋痙性5例，低緊張＋痙性4例で，gross motor function classification systemでは，レベルⅡ 3例，レベルⅢ 3例，レベルⅣ 14例，レベルⅤ 10例であった．術前の骨頭変形をtype 1内側陥凹，type 2内側陥凹＋外側肥大，type 3内側陥凹＋後外側の陥凹の3つに分類した．骨頭変形type 1は9股，type 2は18股，type 3は10股であった．術後経過観察中に骨頭がほぼ球形にリモデリングしたもの26股，球形に近づいたが関節面の不整が残ったもの10股，改善が僅かであったもの1股であった．

序　文

脳性麻痺で筋の過緊張により股関節脱臼が進行していくとき，大腿骨頭の前内側は臼蓋縁・腸骨壁から圧迫を受け，後外側は中小殿筋腱の圧迫を受け変形を起こすことが少なくない．

我々は脳性麻痺股関節脱臼に対して，整形外科的選択的痙性コントロール手術（OSSCS），観血的整復（OR）ならびに大腿骨減捻内反骨切り（DVO）を併用して，脱臼した骨頭を臼蓋内に整復している．しかしながら，術前に大腿骨頭変形を伴うものも多く，骨頭変形が高度の場合，術後に整復が得られても適合性が不良で疼痛が残存する可能性がある．今回，術前にみられた骨頭変形が整復後にどのように変化したのか調査した．

対象・方法

1983～2007年に粕屋新光園でDVOを行った56例のうち42例が2年以上経過観察可能であり，このうち術前に骨頭変形を認めた30例37股を対象とした．手術時年齢は3歳10か月～17歳8か月（平均年齢8.2歳），経過観察期間は2年～10年6か月（平均4.4年）であった．病型は痙性21例，アテトーゼ＋痙性5例，低緊張＋痙性4例でgross motor function classification system（GMFCS）ではレベルⅡ 3例，レベルⅢ 3例，レベルⅣ 14例，レベルⅤ 10例であった．

股関節正面X線像（正中位ならびに内旋位）を用い術前の骨頭変形をtype 1～3の3つに分類した．Type 1は内側が陥凹しているもの，type 2

Key words：cerebral palsy（脳性麻痺），dislocation of the hip（股関節脱臼），femoral osteotomy（大腿骨骨切り術），remodeling（リモデリング），femoral head deformity（大腿骨頭変形）
連絡先：〒811-0119　福岡県糟屋郡新宮町緑が浜4-2-1　福岡県立粕屋新光園整形外科　松田匡弘　電話(092)962-2231
受付日：平成22年2月4日

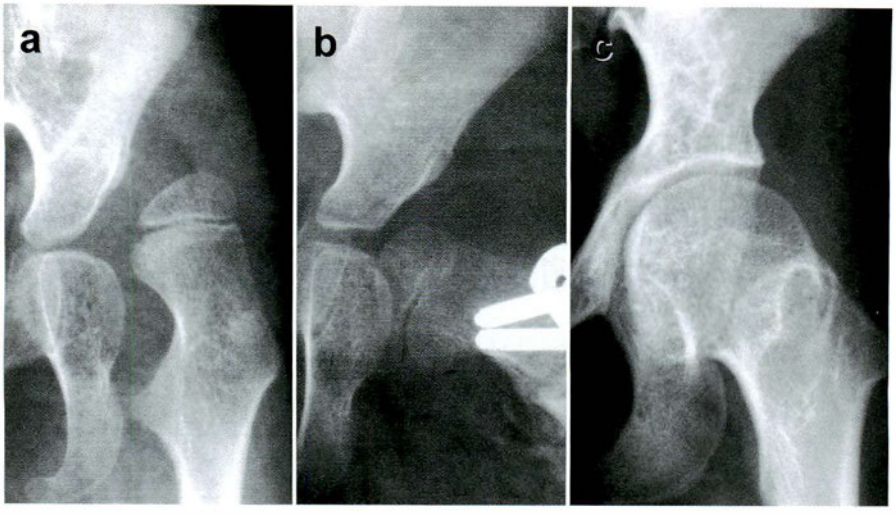

図 1．5 歳 11 か月，女児．GMFCS レベルⅢ，肘這い可能．はさみ肢位を認めた．
a：術前の骨頭変形は type 2(内側陥凹＋外側肥大)であった．
b：OSSCS＋OR＋DVO 術後 3 か月
c：調査時 15 歳 2 か月時，求心性は極めて良好で，骨頭変形も球形に改善した．運動機能も歩行器歩行可能に向上した．

は内側が陥凹し，外側が肥大しているもの，type 3 は内側が陥凹し，さらに後外側も陥凹しているものとした．

臨床的には，術前および調査時の疼痛の有無，可動域(術前と調査時を比較して 10° 以上の可動域拡大を“改善”，10° 未満の可動域の変化を“不変”，10° 以上の可動域増悪を“悪化”とした)，および松尾の粗大運動レベル(1～16 までの 16 段階)[1]について調査した．X 線学的には，骨頭変形の変化を，ほぼ球形に改善したもの，改善するも関節面の不整が残存したもの，改善がごく僅かであったものに分類した．

結　果

術前の骨頭変形は type 1：9 股，type 2：18 股，type 3：10 股であった．

臨床的には，術前に疼痛を訴えた 10 例全例で術後は疼痛が消失していた．

可動域については，屈曲は改善 11 股，不変 18 股，悪化 8 股であった．伸展は改善 18 股，不変 15 股，悪化 4 股．外転は改善 18 股，不変 15 股，悪化 4 股．内転は改善 7 股，不変 20 股，悪化 10 股であった．

運動機能は，GMFCS レベルⅡでは，松尾の粗大運動レベルが，術前平均 15.0 から術後 15.7 と＋0.7 の改善を認めた．レベルⅢでは，11.3 から 11.5 と＋0.2 の改善を認めた．レベルⅣでは，5.8 から 7.6 と＋1.8 の改善を認めた．レベルⅤでは，1.3 から 1.6 と＋0.3 の改善を認めた．

X 線学的には，術後経過観察中に骨頭がほぼ球形になったものが 26 股(図 1)，球形に近づいたが関節面の不整が残ったもの 10 股(図 2)，改善がごく僅かであったもの 1 股(図 3)であった．術前の骨頭変形の type 別にみると，type 1 は 9 股全てがほぼ球形となった．Type 2 は 18 股のうちほぼ球形 12 股，関節面不整残存 6 股であった．type 3 は 10 股のうちほぼ球形 5 股，関節面不整残存 4 股，改善ごく僅か 1 股であった．

考　察

脳性麻痺股関節脱臼では，筋の過緊張により大腿骨頭の前内側は臼蓋縁・腸骨壁から圧迫を受けて変形し，後外側は中小殿筋腱の圧迫を受け変形を起こす．よって骨頭変形は，前内側の圧迫による type 1 から起こり，脱臼が緩徐に進行する間に外側が肥大して type 2 となる．Type 3 は脱臼が高度の症例で，中小殿筋の圧迫により軟骨消失を伴う(図 2-b)変形である．

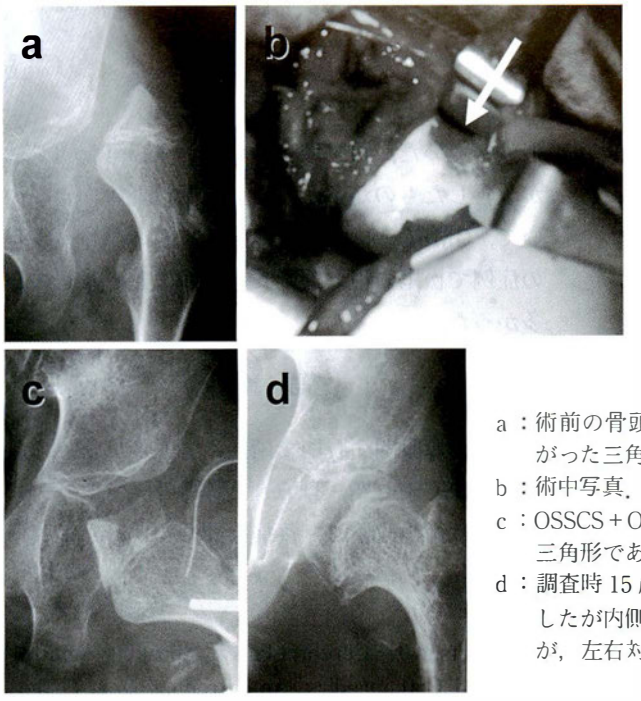

図 2.
12 歳 4 か月，男性．GMFCS レベル V，寝返り不能．Windblown hip deformity を認めた．左股痛出現し脱臼を診断され紹介された．

a：術前の骨頭変形は type 3(内側陥凹＋外側陥凹)で，先のとがった三角形であった．

b：術中写真．骨頭の後外側に骨軟骨欠損を認めた(矢印)．

c：OSSCS＋OR＋DVO 術直後．整復位は良好であるが，骨頭が三角形であるため関節の適合性は不良である．

d：調査時 15 歳 2 か月．三角形だった骨頭はほぼ球形まで改善したが内側に関節面の不整を認めた．運動機能の改善はないが，左右対称的な姿勢に改善した．

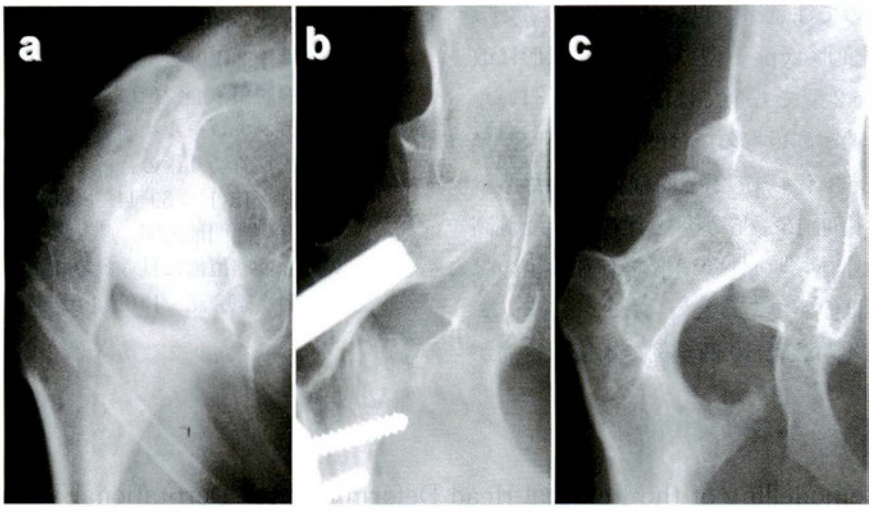

図 3. 16 歳 5 か月，女性．GMFCS レベル V
9 か月前に右股痛出現し脱臼を診断された．7 か月前に疼痛増強し寝返り不能になり，2 か月前に左大転子部に褥瘡形成し紹介された．疼痛著しく，右股を強く屈曲したまま動かせなかった．

a：術前の関節造影．骨頭外側が半分以上欠損していた．

b：右股 OSSCS＋OR＋DVO および右膝 OSSCS の合併手術直後

c：調査時 20 歳 1 か月．整復位を維持し，骨頭は幾らか大きくなり丸みを帯び，関節の適合性も改善した．疼痛消失し，屈曲拘縮も軽減した．左股 OSSCS，両膝 OSSCS，胸腰椎 OSSCS を順次追加し，椅子坐位も可能になった．

我々は脳性麻痺股関節脱臼に対して，OSSCS, OR ならびに DVO を合併して整復しているが[1)2)]，術前に大腿骨頭変形を伴うものも多く，骨頭変形が高度である場合，術後に整復位が得られても関節面の適合性が不良で疼痛が残存する可能性がある．

術後に骨頭が球形に改善するには，求心性整復位が長期に保たれること，ならびに関節に過度の圧力が加わらないことが重要と考える．杉らは，観血的整復術後に，軟骨性骨頭の灌流血液量が増加することで軟骨性骨頭が肥大し，陥凹していた骨頭が再び球形に近づくと報告している[3)]．それ以外に，骨頭の成長軟骨板の損傷も影響を及ぼし，数年の経過の中で内反股，外反股，扁平股をきたすことがあるので注意深い観察が必要である．

術前の骨頭変形 type 1 型では全例が球形に改善した．Type 2 型でも全てほぼ球形に近づいたが，比較的年齢が高いものでは関節面の不整が残存した．Type 3 も type 2 と同様の傾向であった．図 3 は手術時 16 歳 5 か月と比較的年齢が高い type 3 型で，極端な骨頭変形を有し術後の骨頭変形の改善は僅かであった．

術前の疼痛を訴えた 10 例全例で術後は疼痛が消失していた．可動域は，伸展および外転可動域が改善したものが多かった．運動機能の向上について，GMFCS レベル毎に比較すると，レベルⅣの症例で松尾の粗大運動レベルが改善したものが多かった．

結　論

脳性麻痺股関節脱臼で術前に骨頭変形がみられても OSSCS＋OR＋DVO で整復可能であり，骨頭変形は術後改善し，疼痛も認めなかった．

文　献

1) Matsuo T：Cerebral Palsy：Spasticity-control and Orthopaedics. An Introduction to Orthopaedic Selective Spasticity-control Surgery (OSSCS). Soufusha, Tokyo, 2002.
2) 的野浩士，福岡真二，武田真幸ほか：脳性麻痺股関節脱臼・亜脱臼に対する整形外科的選択的痙性コントロール手術・観血的整復術・大腿骨減捻内反骨切り術の合併手術の治療成績．日小整会誌　15(1)：39-44，2006.
3) 杉　基嗣，開地逸朗，藤井謙三ほか：先天股脱の観血的整復術に見られる骨頭の巨大化について．日小整会誌　13(1)：61-64，2004.

Abstract

Remodelling of the Femoral Head Deformity after Derotational Varus Osteotomy for Dislocation of the Hip in Cerebral Palsy

Masahiro Matsuda, M. D., et al.

Department of Orthopaedic Surgery, Shinkoen Handicapped Children's Hospital

We report how deformity in the femoral head was changed by derotational varus osteotomy for dislocation of the hip in cerebral palsy. We examined 37 hips involving 30 patients presenting femoral head deformity who received femoral osteotomy, between 1983 and 2007, and who have been followed for more than two years. Their mean age at surgery was 8.2 years, and the mean follow-up duration was 4.4 years. The 30 patients included 21 spastic, 5 athetosis and spastic, and 4 hypotonic and spastic. The gross motor function was level Ⅱ in 3 patients, level Ⅲ in 3, level Ⅳ in 14, and level Ⅴ in the other 10 patients. The preoperative deformity in the femoral head was classified into three types ; medial impression as Type 1 involving 9 hips, medial impression and lateral enlargement as Type 2 involving 18 hips, and both medial and lateral impressions as Type 3 involving 10 hips. At most recent follow-up, 26 femoral heads were changed into nearly round, 10 were improved with some articular surface irregularity remaining, and 1 showed only minimal improvement.

日小整会誌（J Jpn Ped Orthop Ass）20(1)：49-53, 2011.

先天性股関節脱臼における関節唇の3DMRIによる評価

筑波大学大学院人間総合科学研究科整形外科
阿部亮子・鎌田浩史・三島　初
西野衆文・中村木綿子・落合直之
筑波大学大学院人間総合科学研究科放射線科
岡本嘉一

要　旨　先天性股関節脱臼における整復阻害因子などの関節内評価を3DMRIにて行ったところ今までわかりにくかった関節唇をより立体的に評価することができた．

平成21年(2009年)1月より当院にてリーメンビューゲルで整復できなかった先天性股関節脱臼5例に対してMRI撮影を行い，三次元画像編集ソフトを用いて関節唇を立体的に描出した．

関節唇は全例とも肥厚しており，健側との差を認めた．5例中4例は内反を認め，1例は外反していた．MRIで内反を示し徒手整復により整復が不十分であった2例に対し観血的整復を行った．関節唇は肥厚，内反しており3DMRIの所見と一致していた．

関節内評価として関節造影などが行われているが，今回行った3DMRIでは非侵襲的であること，分かりにくかった関節唇を立体的に評価することができることなどいくつかの利点があり，今後の診断，治療に応用できるものと思われた．

はじめに

先天性股関節脱臼(developmental dysplasia of the hip)の整復困難な症例に対して，整復阻害因子の評価が重要である．関節内の評価は主に関節造影，magnetic resonance imaging(MRI)などで行われているが，動態撮影可能な関節造影が整復時の安定性の評価にすぐれており頻用されている．しかし，侵襲的であること，ギプス固定中は撮影困難であること，評価を行う際の確実性などいくつかの問題点がある．また，関節造影は構造物の陰影をみているにすぎず，整復阻害因子として重要な関節唇の全体像を評価するのは必ずしも容易ではない．我々は軟部組織の評価にMRIを積極的に用いているが，立体的な評価を行うに当たり三次元MRI(3DMRI)画像構成したところ，関節唇を立体的に描出することができ，関節唇の評価に有効であったと思われたため報告する．

対　象

平成21年(2009年)1月より筑波大学附属病院にて治療を行った先天性股関節脱臼のうち，リーメンビューゲル(Riemenbügel：Rb)にて整復不能であり，徒手整復または観血的整復を行った患者の中で術前に3DMRIによる評価が可能であった5例(全例女児，片側例)を対象とした．右1股，左4股，初診時平均月齢は7.6か月(2～12か月)であった．

Key words：developmental dysplasia of the hip(先天性股関節脱臼)，magnetic resonance imaging(MRI)，three-dimensional magnetic resonance imaging(3DMRI：三次元構成MRI)，labrum(関節唇)
連絡先：〒305-8575　茨城県つくば市天王台1-1-1　筑波大学整形外科　阿部亮子　電話(029)853-3219
受付日：平成22年2月7日

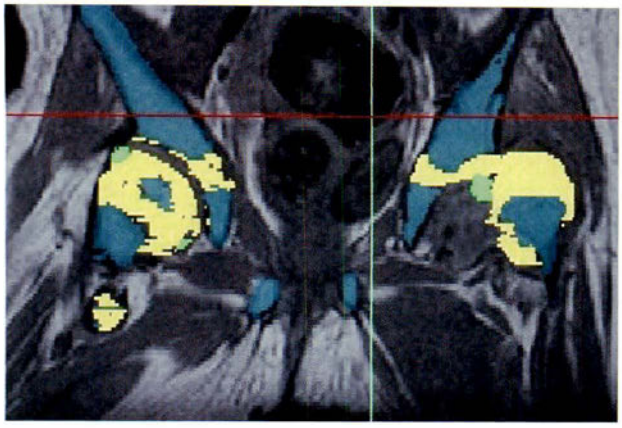

図 1. スライスごとに手動で関節唇(緑)，軟骨(黄)，骨(青)を選択し色分けした．

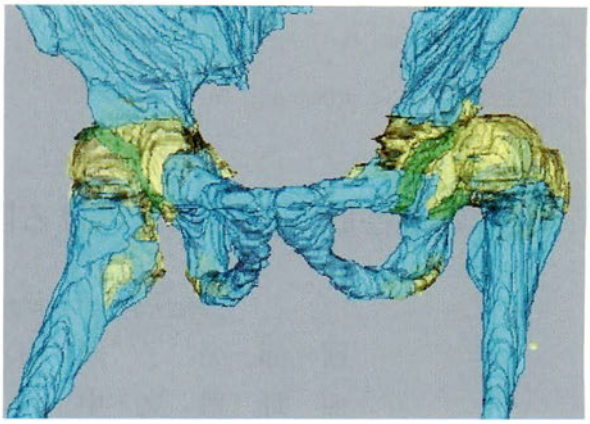

図 2. 三次元画像編集ソフト Mimics(Ver. 11.1)による再構成画像．それぞれのスライスのデータを集積，計算させることによって，立体的な画像に再構築した．

方　法

MRI は Phillips 社 Achieva 1.5T，3.0T を使用し，spin echo 法，0.8 mm スライス厚，プロトン密度強調画像(TE18ms 前後，TR1200ms)の条件にて撮影した．得られた画像は三次元画像編集ソフト Mimics(Materialise 社 Ver. 11.1)にて編集を行った．Computed Tomography (CT)では画像上の一定の明るさのピクセルが自動選択されるため，同一の組織を認識し三次元再構成することができるが，MRI では明暗が近似しており，それぞれの組織を自動選択することは不可能であった．そのため，スライスごとに手動で関節唇，軟骨，骨を選択し，それぞれのスライスのデータを集積，計算させることによって，立体的な画像に再構築することが可能となった(図 1)．これらの選択に関しては，整合性を得るため，放射線科医師 1 名と整形外科医師 2 名で確認しながら行った．作成した画像より，臼蓋と関節唇の位置関係を確認し(図 2)，MRI 所見と造影検査および手術時所見とを比較した．

結　果

症例 1：左先天性股関節脱臼．Rb にて整復されず，11 か月時麻酔下徒手整復術を行った．関節造影では関節唇は肥大していたが，内反は認めず，骨頭は関節唇を乗り越えると整復位は良好であった．1 歳 2 か月時開排装具使用中再脱臼した．3DMRI では関節唇は全周性に肥厚し，骨頭の入口部が狭小化していた(図 3-a～c)．Axial 像にて前後は内反しており，像を下方から見上げると上方の内反も明瞭であり，整復阻害因子となっていることが予測された(図 3-d)．観血的整復時の所見では，関節唇は内反し臼蓋内に癒着しており，骨頭の整復を明らかに阻害していた．内反していた関節唇を臼蓋縁から剥離し，放射状に切開した．整復位は良好であり，その後再脱臼はしていない．

症例 2：右先天性股関節脱臼．Rb で整復されないため，8 か月時に MRI を撮影した．肥厚した関節唇が骨頭により上方に押し上げられ外反していた(図 4)．9 か月時麻酔下徒手整復を行ったところ整復は良好であった．整復後に関節造影を行ったが，関節唇は整復阻害因子とはならなかった．

症例 3(図 5)：左先天性股関節脱臼．3DMRI では関節唇の内反，肥厚を認めた．麻酔下徒手整復を行い，関節唇の内反が改善せず求心性が得られない場合は観血的整復術を予定していたが，整復後の安定性，求心性は良好であった．関節造影を行ったところ 3DMRI 上内反している関節唇は，骨頭整復とともに内反位から改善したものと判断した．

症例 4(図 5)：左先天性股関節脱臼．3DMRI では関節唇の内反，肥厚を認めた．しかし整復前の

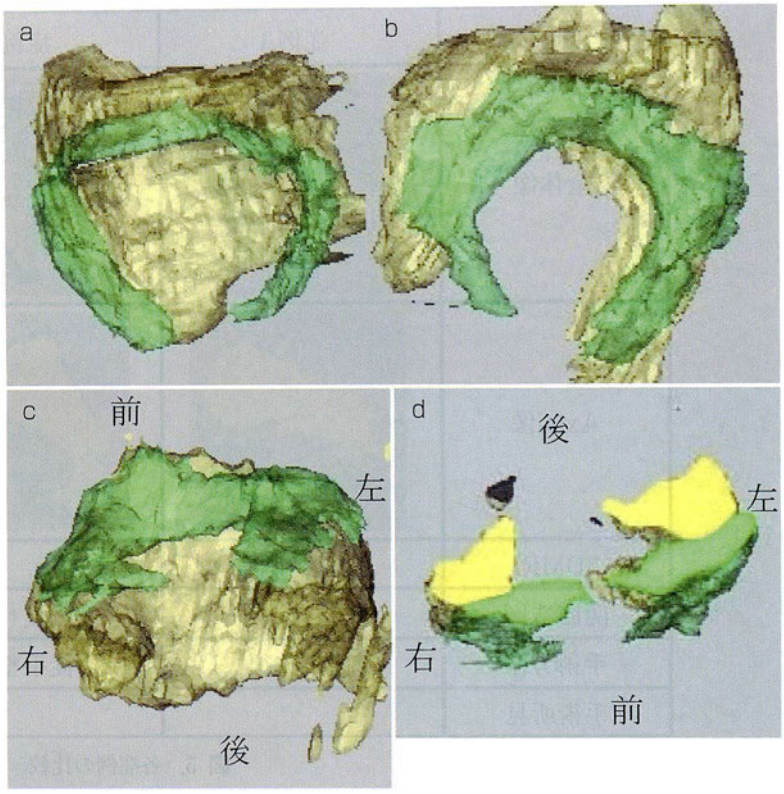

図 3.
症例 1：11 か月，左先天性股関節脱臼
a：健側
b：患側．関節唇は全周性に肥厚している．
c：患側を下から見上げると上方の関節唇の内反が明瞭である．
d：3DMRI-Axial 像．前後の関節唇が内反している．

関節造影では関節唇の内反は明らかではなかった．整復後には安定性，求心性とも良好であった．

症例 5(図 5)：左先天性股関節脱臼．3DMRI にて関節唇の内反を認めていた．麻酔下徒手整復後に関節造影を行ったが関節唇の内反は改善しなかったため観血的整復術を行った．手術時所見は 3DMRI，関節造影同様，関節唇が内反し，臼蓋に癒着していた．

考　察

先天性股関節脱臼において，初期治療の Rb にて整復困難な場合には，整復阻害因子の評価が重要である．しかし，整復阻害因子を含めた軟部組織を正確に評価することは容易ではない．先天性股関節脱臼に対する評価について，MRI で関節内外の評価を行った Johnson ら[3]は，MRI の特徴として，関節内の阻害因子である関節唇や関節軟骨および，関節外阻害因子の観察が可能であること，またギプスなどで固定中であっても検査可能であることを述べている．同時に，関節造影の大きな利点として動態撮影が可能であることを述べている．しかし，関節造影は侵襲的であり，直接的な描出が不可能であることや造影剤のもれなど手技上の問題など生じることがある．

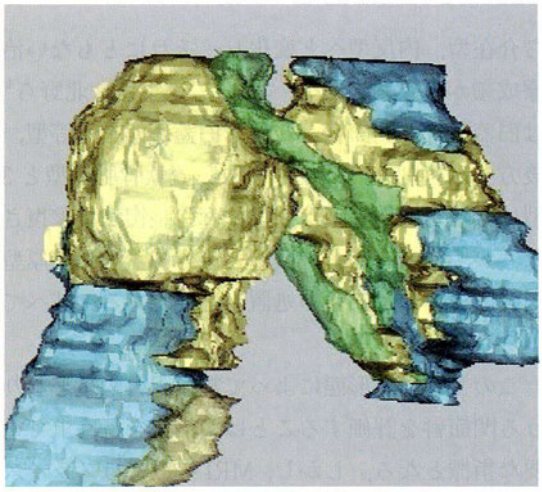

図 4. 症例 2：6 か月，右先天性股関節脱臼
関節唇は骨頭により上方に押し上げられ外反している．

MRI による関節内の評価と治療方法についてはいくつかの報告がある．Bos ら[1]は関節唇を外反，内反と表し，内反のものでは観血的整復術が必要であったと述べている．杉ら[5]は，外反型か

	症例3	症例4	症例5
全体像	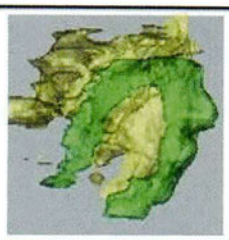		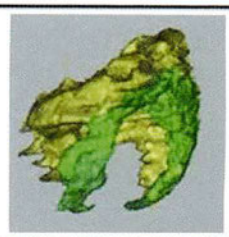
Axial像	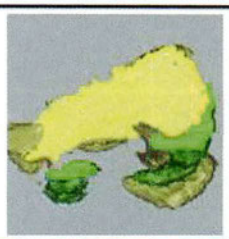	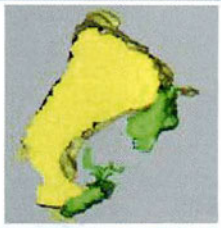	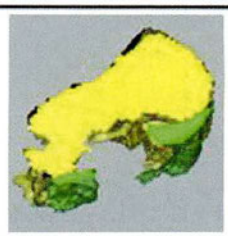
3DMRI	内反，肥厚	内反，肥厚	内反，肥厚
関節造影	整復後改善	内反(－)	内反(＋)
手術方法	徒手整復	徒手整復	観血的整復
手術所見			内反，癒着

図 5．各症例の比較

ら介在型，内反型へと変化し，それにともない治療成績が悪化すると述べている．また，北野ら[4]は臼蓋軟骨と関節唇から後方臼蓋形態を均等型，後方関節唇肥厚内反型，後方臼蓋軟骨肥厚型と3型に分類し，均等型は開排位牽引整復法で整復されるが，後方関節唇内反型と後方臼蓋軟骨肥厚型は関節鏡での関節唇の処置が必要であると述べている．

このように，形態によって整復阻害因子となりうる関節唇を評価することは，治療を行う上で重要な指標となる．しかし，MRI のみではスライス幅や方向により，立体的な関節唇の形態を確認することは困難である．

そこで我々は，MRI を細かいスライスで撮影し，それを三次元的に画像構成する 3DMRI にて評価を行った．3DMRI の利点は，通常の MRI と比較して像を自由に動かすことにより全体像を立体的に把握しやすくなり，左右の比較も容易であることが挙げられる．ただし，関節唇の内反については立体的に判断しづらく通常の MRI axial 像のほうが観察しやすい症例もあり，3DMRI と axial 像を併用させ関節唇を立体的にイメージすることが重要であると考えられた．

MRI 所見と手術所見との整合性について芳賀ら[2]は，前方の関節唇の内反の有無は一致したが，外上方と後方の関節唇については必ずしも一致しなかったと述べている．また徳山[6]は後方の関節唇は大転子窩の関節包翻転部に近いため脱臼時には不鮮明なものが多いと述べている．今回の 3DMRI 作成時も，関節唇と関節包の境界が不明瞭な部分があり，特に後方の関節唇の肥厚が強調された可能性が考えられる．今後，観血的整復術時の所見と比較し整合性を検証することが必要である．

今後の目標として，3DMRI の術前評価が観血的整復術の必要性など治療方法選択の判断基準になるかどうかを検討することが挙げられる．また，整復時の判断はおもに関節造影検査や臨床所見によりなされているが，この MRI 所見によりどこまで判断することができるかを今後検討していきたい．

さらに，整復後の関節唇の状態の追跡も重要である．徳山[6]は，前方関節唇は整復後徐々に内反位から内反と外反の混在した状態を経て外反位と

なり，やがて正常の形へと変化すると述べているが，整復後の関節唇の変化について詳細に記述されているものは少ない．3DMRI にて関節唇を経時的に評価することができれば，再脱臼や遺残性亜脱臼への移行を早期に確認し，適切な処置を早期に行うことができるのではないかと考える．

結　語

我々は，Rb にて整復困難であった先天性股関節脱臼 5 例に対し 3DMRI にて関節唇の評価を行った．3DMRI では，わかりにくかった関節唇を立体的に評価することができ，今後の診断，治療に応用できるものと思われた．

文　献

1) Bos CF, Bloem JL：Treatment of dislocation of the hip, detected in early childhood, based on magnetic resonance imaging. J Bone Joint Surg Am **71**：1523-1529, 1989.
2) 芳賀信彦，阿久根　徹，中村　茂：観血整復を要した先天股脱の MRI 所見と手術所見．日小整会誌　**6**：225-228，1997.
3) Johnson ND, Wood BP, Jackman KV：Complex infantile and congenital hip dislocation：assessment with MR imaging. Radiology　**168**：151-156. 1988.
4) 北野利夫，村上理子，中塚洋直ほか：開排位牽引整復法不成功例に対する治療前 MRI 像の検討．日小整会誌　**9**：102-106，2000.
5) 杉　基嗣，開地逸朗，国司善彦：先天性股関節脱臼の MRI 像　整復位獲得前後像．整形外科と災害外科　**40**：1583-1585，1992.
6) 徳山　剛：先天性股関節脱臼治療後の骨頭の外側偏位　MRI を用いて．日小整会誌　**6**：21-25，1996.

Abstract

3DMRI-Assisted Evaluation of the Labrum in Developmental Dysplasia of the Hip

Ryoko Abe, M. D., et al.

Department of Orthopaedic Surgery, Graduate School of Comprehensive Human Sciences, University of Tsukuba

We report the effective use of 3DMRI and arthrography to examine whether the labrum obstructed the concentric reduction of the hip in 5 cases of developmental dysplasia of the hip. MRI was performed using a 1.5T or 3.0T Philips Achieva, and a spin-echo technique was also used. Proton-weighted images and 3D images were obtained using image edition Mimics. In each case, we could not achieve reduction using the Riemenbugel technique so we performed 3DMRI to investigated whether the labrum was obstructing the concentric reduction procedure. In all cases, the ipselateral hip was different from the contralateral side. Four of the 5 cases had an inverted labrum. Two underwent open reduction and actual labrum inversion, when adhesion was noted. MRI has several advantages over arthrography：MRI is non-invasive, painless, and uses non-ionizing radiation. However sometimes MRI on the labrum is difficult. In such cases, 3DMRI can be used to obtain easily imaging of the entire structure of the labrum. We concluded that 3DMRI was effective and useful to diagnose DDH and facilitate treatment.

日小整会誌（J Jpn Ped Orthop Ass）20(1)：54-59. 2011.

MRIを用いた小児ステロイド性骨壊死症の発生頻度の前向き研究
—SLE群と非SLE群の比較—

千葉大学大学院医学研究院整形外科学
重村知徳・中村順一・岸田俊二
高澤　誠・高橋和久
松戸市立病院整形外科
飯田　哲
千葉県こども病院整形外科
西須　孝
千葉こどもとおとなの整形外科
亀ヶ谷真琴

要　旨【目的】小児ステロイド性骨壊死と原疾患の関連を明らかにすること．
【方法】ステロイド投与後1年以内に両股・両膝のMRIを撮像し，1年間以上前向きに経過観察しえた，308例1,230関節を対象とした．初回ステロイド投与時年齢15歳未満の小児全身性エリテマトーデス(SLE)は72関節，非SLEは36関節，思春期(15歳以上20歳未満)のSLEは96関節，非SLE群は52関節，成人(20歳以上)のSLEは526関節，非SLEは448関節であった．
【結果】骨壊死発生頻度は小児のSLEは3%，非SLEは5%，思春期のSLEは51%，非SLEは29%，成人のSLEは40%，非SLEは21%であった．ロジスティック回帰分析により初回ステロイド投与時年齢(15歳以上)，SLE，男性，一日最大ステロイド投与量が骨壊死発生の危険因子に挙げられた．
【結論】小児においては原疾患の違いよりもステロイド投与時年齢の影響が強いことが示唆された．

はじめに

小児におけるステロイド性骨壊死のMRI研究は少ない．我々は小児全身性エリテマトーデス(SLE)における骨壊死発生頻度について報告してきた[4]．副腎皮質ステロイドは小児期の様々な疾患の治療に適応があるが，原疾患の違いと骨壊死発生頻度の報告はない．本研究の目的はMRI prospective studyにより，小児ステロイド性骨壊死と原疾患の関連を明らかにすることである．

対象および方法

1986～2008年までにステロイド性骨壊死のスクリーニング目的で当科を受診した患者は726例であった．このうち，①ステロイド投与後1年以内に両股・両膝のMRIを撮像し，②1年間以上前向きに経過観察しえた患者を選択基準とした．ステロイド投与後1年以内にMRIを撮像できたのは342例であり，1年間以上経過観察しえた，308例1,230関節を対象とした．原疾患の内訳はSLE 694関節，皮膚筋炎／多発筋炎108関節，皮膚科疾患(天疱瘡，類天疱瘡)82関節，血管炎症候

Key words：corticosteroid-induced osteonecrosis(ステロイド性骨壊死症)，magnetic resonance imaging(MRI)，pediatric(小児)，underlying disease(原疾患)
連絡先：〒260-8670　千葉市中央区亥鼻1-8-1　千葉大学大学院医学研究院整形外科学　中村順一　電話(043)226-2117
受付日：平成22年2月8日

表 1.
小児(15 歳未満)における SLE 群と非 SLE 群の比較

	SLE 群(72 関節)		非 SLE 群(36 関節)	
	骨壊死なし (70 関節)	骨壊死あり (2 関節)	骨壊死なし (34 関節)	骨壊死あり (2 関節)
女性割合(%)	83	100	88	100
ステロイド投与時年齢 (歳)	11.3	14.9	9.7	13.8
最大ステロイド投与量 (mg/日)	51.1	60.0	50.0	60.0
最大ステロイド投与量 体重換算(mg/kg/日)	1.4	1.0	1.6	1.3

表 2.
思春期(15 歳以上 20 歳未満)における SLE 群と非 SLE 群の比較

	SLE 群(96 関節)		非 SLE 群(52 関節)	
	骨壊死なし (47 関節)	骨壊死あり (49 関節)	骨壊死なし (37 関節)	骨壊死あり (15 関節)
女性割合(%)	100	92	68	73
ステロイド投与時年齢 (歳)	17.3	17.4	18.3	17.9
最大ステロイド投与量 (mg/日)	58.3	60.8	64.1	70.0
最大ステロイド投与量 体重換算(mg/kg/日)	1.2	1.1	1.1[1)]	1.3[1)]

1)：p=0.003

群(結節性多発動脈炎，大動脈炎症候群)56 関節，眼科疾患(ぶどう膜炎，原田病)56 関節，呼吸器疾患(間質性肺炎，びまん性汎細気管支炎，肺ヘモジデローシス)24 関節，神経筋疾患(重症筋無力症，多発性硬化症)20 関節，成人 Still 病 20 関節，関節リウマチ 20 関節，腎疾患 20 関節，血液疾患(白血病，悪性リンパ腫)20 関節，肝疾患(自己免疫性肝炎，原発性胆汁性肝硬変)18 関節，Sjögren 症候群 16 関節，特発性血小板減少性紫斑病 12 関節，全身性硬化症 12 関節，Wegener 肉芽腫症 12 関節，サルコイドーシス 12 関節，Basedow 病 12 関節，Behçet's 病 8 関節，潰瘍性大腸炎 8 関節であった．SLE 以外の疾患は個々の症例数が少ないため，非 SLE 群とまとめて検討した．

初回ステロイド投与時年齢 15 歳未満を小児と規定すると SLE 群は 72 関節であり，非 SLE 群は 36 関節であった．15 歳以上 20 歳未満を思春期とすると SLE 群は 96 関節であり，非 SLE 群は 52 関節であった．20 歳以上を成人とすると SLE 群は 526 関節であり，非 SLE 群は 448 関節であった．

1．骨壊死発生頻度

骨壊死の診断基準は MRI 冠状断 T1 強調像で帯状低信号像を呈するものとした[9)]．小児，思春期，成人の年齢区分ごとに SLE 群と非 SLE 群における骨壊死発生頻度を比較した．また，大腿骨頭壊死病型分類の分布と膝骨壊死の病変数について検討した．統計には Fisher の直接確率法と Mann-Whitney の U 検定(SPSS 16.0, Chicago, IL)を用い，$p<0.05$ を有意とした．

2．骨壊死発生の危険因子

各年齢区分における骨壊死あり群となし群の性別(女性割合)，ステロイド投与時年齢，最大ステロイド投与量および体重換算量を比較した．さらに骨壊死の危険因子をロジスティック回帰分析で予測した．

結　果

1．骨壊死発生頻度

小児における骨壊死発生頻度は SLE 群 3%(2 関節)，非 SLE 群 5%(2 関節)であり，有意差を認めなかった($p=0.626$，表 1)．思春期では SLE 群

	SLE 群(526 関節)		非 SLE 群(448 関節)	
	骨壊死なし (318 関節)	骨壊死あり (208 関節)	骨壊死なし (352 関節)	骨壊死あり (96 関節)
女性割合(%)	97[1)]	92[1)]	71[2)]	57[2)]
ステロイド投与時年齢 (歳)	36.5	35.4	45.0	49.7
最大ステロイド投与量 (mg/日)	56.2	57.7	50.9[3)]	55.0[3)]
最大ステロイド投与量 体重換算(mg/kg/日)	1.1	1.1	0.9[4)]	1.0[4)]

1)：p＝0.014，2)：p＝0.013，3)：p＝0.044，4)：p＝0.022

表 3.
成人(20 歳以上)における SLE 群と非 SLE 群の比較

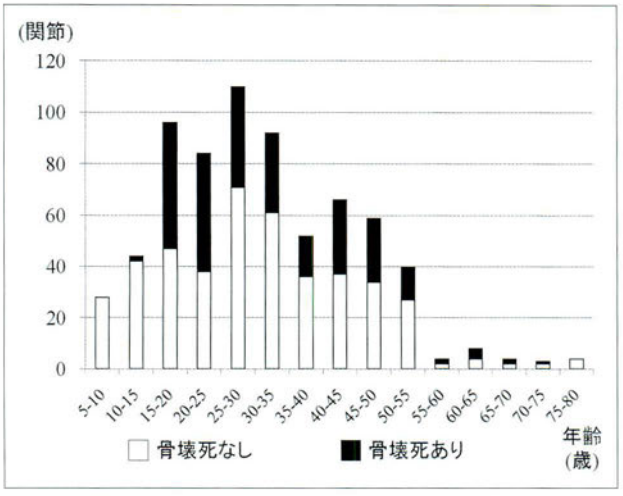

図 1. SLE 群における 5 歳ごとの年齢分布

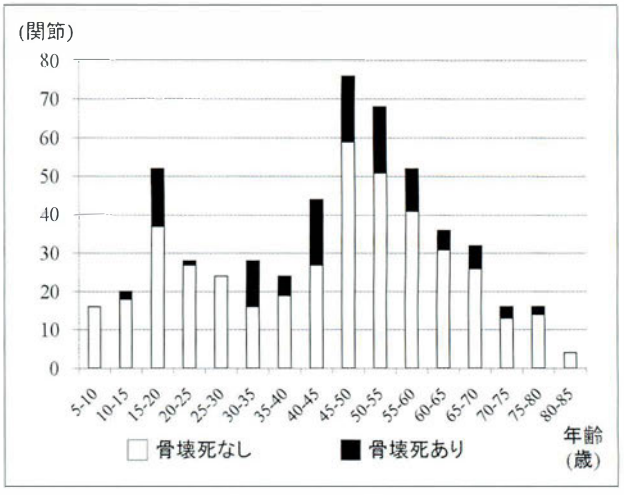

図 2. 非 SLE 群における 5 歳ごとの年齢分布

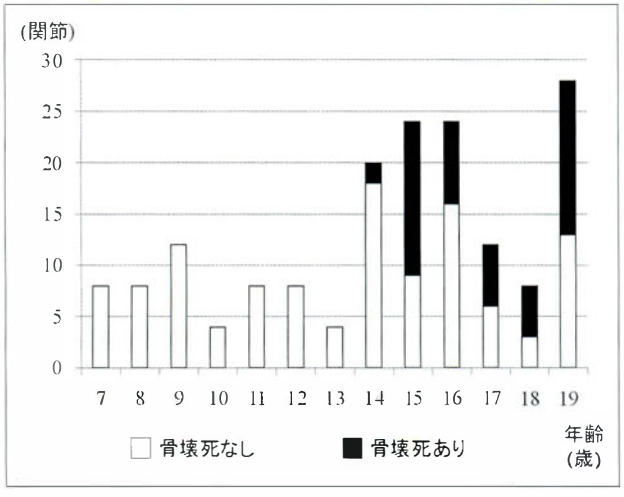

図 3. SLE 群における 20 歳未満の年齢分布

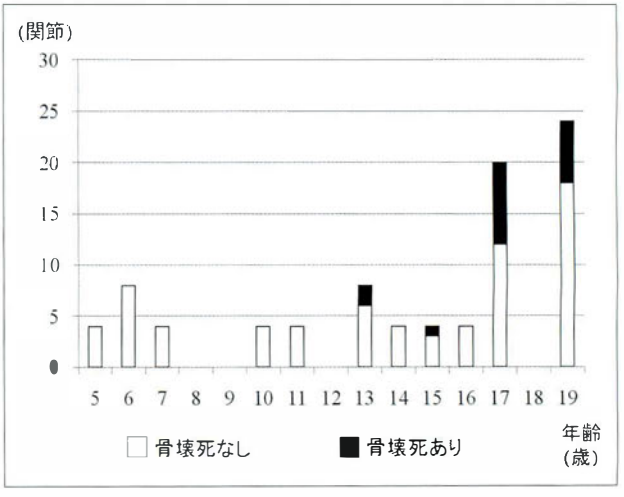

図 4. 非 SLE 群における 20 歳未満の年齢分布

51%(49 関節)であり，非 SLE 群 29%(15 関節)より有意に高かった(p＝0.023，表 2)．成人では SLE 群 40%(208 関節)であり，非 SLE 群 21%(96 関節)より有意に高かった(p＝0.001，表 3)．5 歳ごとに年齢分布を示すと，SLE 群は 25 歳から 30 歳をピークに思春期と成人ではほぼ同じ頻度で骨壊死が生じていた(図 1)．一方，非 SLE 群は 15 歳から 20 歳および 45 歳から 50 歳をピークとする二峰性の年齢分布であった(図 2)．20 歳未満について 1 歳ごとに示すと，骨壊死を生じたのは

表 4.
年齢区分と原疾患による大腿骨頭壊死タイプ分類の分布

	小児(2股)		思春期(26股)		成人(161股)	
	SLE群(2股)	非SLE群(0股)	SLE群(20股)	非SLE群(6股)	SLE群(94股)	非SLE群(67股)
C2	2	0	16	4	56	42
C1	0	0	4	0	29	16
B	0	0	0	2	4	3
A	0	0	0	0	5	6

表 5.
年齢区分と原疾患による膝骨壊死の分布

	小児(2膝)		思春期(38膝)		成人(141膝)	
	SLE群(0膝)	非SLE群(2膝)	SLE群(29膝)	非SLE群(9膝)	SLE群(112股)	非SLE群(29股)
膝骨壊死の病変数(部位)	0	4	84	18	320	46
1膝あたりの病変数(部位/膝)	0	2.0	2.9	2.0	2.9[1)]	1.6[1)]

1)：p=0.001

SLE群では14.9歳が最年少であり(図3)，非SLE群では13.8歳の多発性硬化症患者が最年少であった(図4)．

大腿骨頭壊死病型分類の分布について小児，思春期，成人の各年齢区分でSLE群および非SLE群間に一定の傾向を認めなかった(表4)．膝骨壊死について小児と思春期においてはSLE群と非SLE群で1膝あたりの病変数に有意差を認めなかったが，成人においてはSLE群で有意に病変数が多かった(p=0.001，表5)

2．骨壊死発生の危険因子

思春期において非SLE群は骨壊死あり群で骨壊死なし群よりも最大ステロイド投与量体重換算が有意に高かった(p=0.003，表2)．成人においてSLE群と非SLE群は共に骨壊死あり群で骨壊死なし群よりも女性割合が有意に低かった(それぞれp=0.014と0.013，表3)．さらに非SLE群は骨壊死あり群で骨壊死なし群よりも最大ステロイド投与量および体重換算が有意に高かった(それぞれp=0.044と0.022)．ロジスティック回帰分析による多変量解析では初回ステロイド投与時年齢(15歳以上)，SLE群，男性，一日最大ステロイド投与量が骨壊死発生の危険因子に挙げられた(表6)．

表 6. ロジスティック回帰分析による骨壊死発生の危険因子

危険因子	Odds比	p値
ステロイド投与時年齢(15歳以上)	13.7	0.001
SLE群	2.672	0.001
男性	1.678	0.006
最大ステロイド投与量(1 mg/日増量毎に)	1.013	0.006

考　察

骨壊死の早期診断にはMRIが重要である．Iida ら[2)]は大腿骨頭壊死のMRI研究から骨壊死の初期像はバンド像であり，圧潰により股関節痛と骨髄浮腫を生じると述べている．しかし，小児にMRIを行う場合は配慮が必要である．MRIは放射線被曝がなく侵襲のない検査ではあるが，騒音と閉所での長時間の検査となるため苦痛を伴う．時に鎮静を要することもあり，これまで小児におけるステロイド性骨壊死症のMRI prospective studyは報告されてこなかった．本研究は，小児におけるステロイド性骨壊死症の初めてのMRI前向き研究である．

ステロイド投与時年齢と骨壊死発生頻度の関係は興味深い．Nakamura ら[4)]はこどもとおとなのSLEにおける骨壊死発生頻度を調査し，初回ステロイド投与時年齢が15歳未満の群で6%，15歳

以上20歳未満の群で49%，20歳以上の群で41%であると報告した．さらにダイナミックMRIを用いてステロイド投与後早期の血行動態の変化を評価したところ，小児SLEにおける大腿骨頭の血流は成人に比べ有意に多く，特に成長軟骨における血流が多いこと，ステロイド投与後1年間で一旦低下した血流が回復することが明らかになった[5]．本研究は非SLE群においても低年齢ほど骨壊死を生じにくいことを示唆していた．

原疾患の違いと骨壊死発生頻度に関する報告も少ない．Shigemuraら[8]はSLEにおけるステロイド性骨壊死症の発生頻度38%は，その他の膠原病の骨壊死発生頻度14%に比べて有意に高かったと報告し，SLEという疾患自体が骨壊死の危険因子である可能性を示唆した．Duboisら[1]もステロイド治療を受けていないSLE患者に骨壊死を認めたことから，SLE自体が骨壊死発生に関与しているという説を述べた．しかし，本研究では15歳未満の小児においては原疾患の違いよりもステロイド投与時年齢の影響が強いことが示唆された．

ステロイドは骨壊死に関与するとされるが一定の見解は得られていない．これまでステロイド投与量の指標として一日最大投与量，平均投与量，体重換算量，総投与量，パルス療法の有無などが検討されたが，結果は諸家によりばらつきがある．ステロイド治療のプロトコールは原疾患の活動性や内科主治医の判断により決定されることが多いため，条件をそろえて検討することは難しい．しかし，ステロイド投与後3か月で骨壊死発生が認められるという事実[6]は，この期間のステロイド投与量が深く関わっていることを示唆している．本研究でも，多変量解析により一日最大ステロイド投与量が骨壊死の危険因子であるこることが示された．Le Parcら[3]は腎移植後の骨壊死発生頻度は1960年代に29%であったものが1996年には5%へ減少したと報告し，この理由として免疫抑制剤の変更によるステロイド投与量の減量を挙げた．Sakaiら[7]も腎移植後の骨壊死発生頻度はシクロスポリンA群16%からタクロリムス群0%に減少したと報告し，この理由としてタクロリムスは拒絶反応が起きにくいためステロイドの必要量が少なく済み，コレステロール値の上昇や血栓傾向が少ないことを挙げている．今後，生物学的製剤など免疫抑制療法の進歩により，ステロイド投与量が減量できれば，骨壊死症の減少が期待される．

本研究の限界はSLE以外の疾患を非SLE群としてまとめて検討したことである．ここに含まれる原疾患は多種多様であり病態もそれぞれ異なるため，本来は各疾患について骨壊死発生頻度を検討すべきである．また，各疾患で好発年齢や性別，ステロイド治療のプロトコールなどが異なるため，骨壊死の危険因子についてはステロイド開始後早期のデータをより厳密に検証する必要がある．今後症例数を増やして再評価したいと考えている．

結　語

小児におけるステロイド性骨壊死症のMRI前向き研究を行った．ロジスティック回帰分析による多変量解析の結果，骨壊死発生の危険因子として初回ステロイド投与時年齢(15歳以上)，SLE群，男性，一日最大ステロイド投与量が挙げられた．

謝　辞

稿を終わるにあたり，ご協力をいただいた千葉大学大学院医学研究院小児病態学ならびにアレルギー膠原病内科のみなさまに感謝いたします．

文　献

1) Dubois EL, Cozen L：Avascular (aseptic) bone necrosis associated with systemic lupus erythematosus. JAMA　**22**：966-971, 1960.
2) Iida S, Harada Y, Shimizu K et al：Correlation between bone marrow edema and collapse of the femoral head in steroid-induced osteonecrosis. AJR Am J Roentgenol　**174**：735-743.

2000.
3) Le Parc JM, André T, Helenon O et al : Osteonecrosis of the hip in renal transplant recipients. Changes in functional status and magnetic resonance imaging findings over three years in three hundred five patients. Rev Rhum Engl Ed **63** : 413-420, 1996.
4) Nakamura J, Saisu T, Yamashita K et al : Age at time of corticosteroid administration is a risk factor for osteonecrosis in pediatric patients with systemic lupus erythematosus. A prospective magnetic resonace imaging study. Arthritis Rheum **62** : 609-615, 2010.
5) Nakamura J, Miura Y, Ikenoue S et al : Blood supply of proximal femur during steroid therapy in SLE patients using dynamic MRI. Proceedings of the 77th Annual Meeting of the American Academy of Orthopaedic Surgeons, New Orleans, LA, March 9-13, p. 542, 2010.
6) Oinuma K, Harada Y, Nawata Y et al : Sustained hemostatic abnormality in patients with steroid-induced osteonecrosis in the early period after high-dose corticosteroid therapy. J Orthop Sci **5** : 374-379, 2000.
7) Sakai T, Sugano N, Kokado Y et al : Tacrolimus may be associated with lower osteonecrosis rates after renal transplantation. Clin Orthop Relat Res **415** : 163-170, 2003.
8) Shigemura T, Nakamura J, Kishida S et al : Comparison of incidence of osteonecrosis among different collagen diseases—prospective MRI study—. Proceedings of the 77th Annual Meeting of the American Academy of Orthopaedic Surgeons, New Orleans, LA, March 9-13, p. 792, 2010.
9) Sugano N, Atsumi T, Ohzono K et al : The 2001 revised criteria for diagnosis, classification, and staging of idiopathic osteonecrosis of the femoral head. J Orthop Sci **7** : 601-605, 2002.

Abstract

Incidence of Corticosteroid-Induced Osteonecrosis in Pediatric Patients Using MRI Prospective Study
—Comparison between SLE Group and Non-SLE Group—

Tomonori Shigemura, M. D., et al.
Department of Orthopaedic Surgery, Graduate School of Medicine, Chiba University

We report findings from a prospective MRI study to investigate the correlation if any between corticosteroid-induced osteonecrosis and the underlying disease in pediatric patients. A total of 1230 knee and hip joints were examined using MRI, involving 308 patients, from just after administration of corticosteroid to at least one year later. The 1230 joints included 72 with SLE and 36 with non-SLE in pediatric patients aged less than 15 years, 96 with SLE and 52 with non-SLE in older adolescent patients aged 15-20 years, and 526 with SLE and 448 with non-SLE in adult patients aged more than 20 years. The incidence of osteonecrosis was 3% in SLE and 5% in non-SLE in the pediatric patients, 51% in SLE and 29% in non-SLE in the older adolescent patients, and 40% in SLE and 21% in non-SLE in the adult patients. Logistic regression analysis revealed that older adolescence, adulthood, SLE, male, and maximum dosage of corticosteroid were each an independent risk factor for osteonecrosis. We concluded that corticosteroid-induced osteonecrosis in pediatric patients was associated with age at corticosteroid administration among various underlying diseases.

日小整会誌（J Jpn Ped Orthop Ass）20(1)：60-63, 2011.

手術時求心位の獲得に難渋した5歳児未治療先天股脱の1例

岡山大学整形外科学教室
三宅由晃・尾崎敏文
岡山大学大学院医歯薬学総合研究科運動器医療開発講座
遠藤裕介
川崎医科大学整形外科（関節）
三谷茂

要旨 検診の普及により先天性股関節脱臼で年長児まで未治療で経過することは少ない．年長児の先天股脱では股関節周囲の2次的変化が高度である．今回，5歳児の先天股脱症例に対して広範囲展開法単独での治療を行った．術中のstabilizing testで安定性は得られていたが，股関節造影で求心位が不良であった．そこで前後の関節唇を部分切除することにより良好な求心位が得られた．我々の治療方針では，術中の安定性と求心位が得られた場合，術後の臼蓋の臼蓋形成を期待し，必要であれば臼蓋形成術を行うこととしている．

はじめに

近年では検診の普及により先天性股関節脱臼が歩行開始以後まで未治療で経過することは少ない．今回，広範囲展開法による観血的整復術を施行する際に求心位を得るのに難渋した未治療5歳児先天股脱の1例を経験したので報告する．

症例

5歳の女児で家族歴，妊娠出産歴および精神運動発達歴に特記すべきことはなかった．検診で股関節の異常を指摘されたことはなく，歩行開始は1歳1か月であった．幼稚園の運動会でも普通に走っていたが，左足関節ばかりをよく捻挫していた．5歳4か月時に祖母が歩容異常に気付き近医整形外科を受診し，左股関節脱臼と診断され当院へ紹介受診された．

初診時の股関節可動域は左右差なく開排制限も認めなかった．SMDは右53 cm，左51 cmと2 cmの脚長差を認め，わずかではあるが軟性墜落性跛行を認めた．単純X線像では左股関節の完全脱臼および臼蓋形成不全を認めた（図1）．MRIでは上方関節唇の変形，前・後方関節唇の内反および臼底の介在物を認めた（図2）．術前の股関節造影（図3,4）では上方関節唇の介在と臼底の介在物を認め，脱臼の整復は不可能であった．三宅の分類[5]で臼蓋閉塞型，Mitaniの分類[4]でType Cに分類され，広範囲展開法による観血的整復術の適応と判断し手術を施行した．

全身麻酔と硬膜外麻酔併用下に広範囲展開法による観血的整復術を行った．骨頭は軽度の変形のみでほぼ円形であり軟骨変性は認めなかった．通常行っている臼蓋処置後にはある程度の深さのある臼蓋となったが，骨頭の大きさに対して臼入口部の前後径が不足している印象であった（図5）．Stabilizing testではLange肢位で内転0°まで安定していた．整復後にルーチンの術中造影X線撮影で確認したところ，求心位が十分に得られて

Key words：older child（年長児），developmental dysplasia of the hip（先天性股関節脱臼），open reduction（観血的整復術），intraoperative reposition（術中整復位）
連絡先：〒700-8558 岡山市北区鹿田町2-5-1 岡山大学大学院医歯薬学総合研究科運動器医療開発講座 遠藤裕介
電話(086)235-7273
受付日：平成22年2月12日

図 1. 術前単純 X 線像

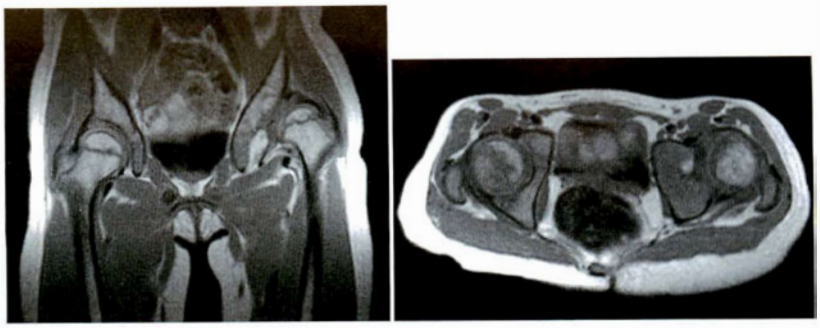

前額断　　水平断

図 2. 術前 MRI

図 3. 術前股関節造影(正面)

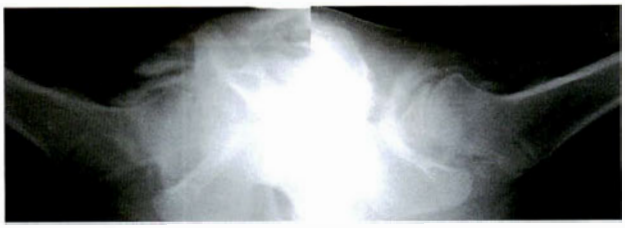

図 4. 術前股関節造影(側面)

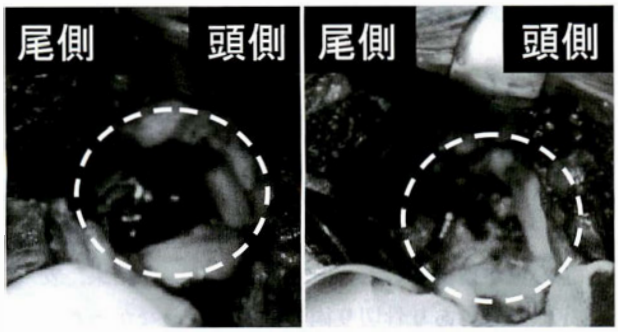

臼蓋処置前　　臼蓋処置後

図 5. 術中所見

図 6.
術中造影写真

いなかった(図 6). オプションの手技として, まず関節唇上方の 10 時から 2 時の部分に割を入れ, 絹糸をかけて上方へ引き上げながら骨頭を整復したが, それでも求心位は不良であった. そこで前方および後方の関節唇を骨頭の大きさ程度まで切除し(図 7), 再度整復後に術中造影 X 線撮影を行って許容できる求心位の獲得を確認した(図 8). 術後は外転 20°, 内旋 30°, 屈曲 0° の Lange 肢位でギプス固定した(図 9). 術後 3 週でギプスを巻き替え, 8 週で除去した. 通常, 広範囲展開法後はリハビリを要することはないが, 年長児であるため可動域訓練と歩行訓練を行いギプス除去後 3 か月で自立歩行可能となった. 最終観察時の術後 1 年時では運動会にも参加し, X 線上臼蓋形成の傾向を認め求心位は良好であった(図 10).

考　察

当科では先天股脱の治療方針として歩行開始以前では整復肢位で骨頭が臼入口部に相対しない症例, 歩行開始以後では 2 方向股関節造影にていずれかの関節唇が介在する症例, すなわち三宅の分類の臼蓋閉塞型および介在型かつ Mitani の分類 Type A 以外の症例に対して広範囲展開法を適応としている.

当科の成績の報告では Mitani 分類 Type B, C の症例に対する closed reduction は 61% が Severin Ⅲ・Ⅳ群と成績不良であった[1]のに対して, 広範囲展開法による open reduction は 73% が Severin Ⅰ・Ⅱ群と成績良好であった[3]. 歩行開始後

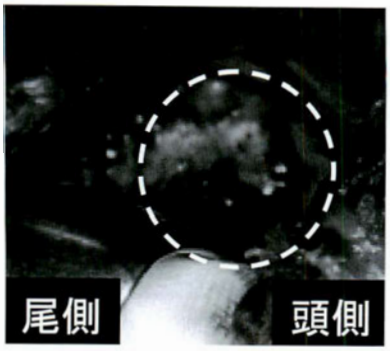

図 7. 術中所見
関節唇部分切除後

図 8. 術中再造影写真

図 9. 術直後単純 X 線像

図 10.
術後 1 年　単純 X 線像

の先天股脱はいずれかの関節唇が内反して整復障害因子となっている症例が多く，その場合には初療より広範囲展開法による open reduction を第一選択としている．

観血的整復時に整復困難な場合の追加処置であるが，大腿骨頭が臼内に入らず後上方に引っ張られる場合には短外旋筋群を頭側より切離する．術中造影で求心位が得られない場合には前方および後方の関節唇切除を行う．介在物が存在しないことを直視下および術中造影 X 線撮影で確認しても整復の安定性が悪い場合には，骨切り術の併用も行う必要がある．しかし，実際にはこれらの追加処置を要することはほとんどない．

整復の安定性は術中の stabilizing test で評価し，各種骨切り術を併用するかを決定している[6]．中間位で整復位が保たれる場合，骨切り術は不要であるが屈曲位でのみ整復位が保たれる場合は Salter 骨盤骨切り術，内旋位および外転位でのみ整復位が保たれる場合は大腿骨の減捻内反骨切り術を追加する．年長児であっても安定性が良好であれば，広範囲展開法単独でも十分な臼蓋形成を獲得できる症例が存在する[2]．

本症例は歩行開始以後に発見された先天股脱であり，造影 X 線検査で関節唇の内反を認めたため広範囲展開法を行った．通常の手技では術中造影 X 線像での良好な求心位が得られなかったため，前方および後方の関節唇切除を追加し良好な求心位が獲得された．Stabilizing test の結果，安定性良好であり骨切り術の併用は行わなかった．今後は厳重に経過観察を行い，臼蓋形成が不良であれば，補正手術をする予定である．

まとめ

1）未治療の 5 歳児先天股脱に対して広範囲展開法による観血的整復術を施行した．

2）術中の Stabilizing test では安定性は良好であったが，通常の処置のみでは術中造影による確認で求心位は不良であった．

3）前方および後方の関節唇部分切除を追加することにより，良好な求心位が得られた．

文　献

1）相賀礼子，三谷　茂，浅海浩二ほか：歩行開始後の先天股脱の治療成績―初期治療に保存的治療を行ったもの―．日小整会誌　14(1)：17-21，2005.

2) 伊達宏和, 三谷　茂, 浅海浩二ほか：4歳7か月時に先天性股関節脱臼に対し広範囲展開法を施行した1例. 日小整会誌　**15**(2)：204-208, 2006.
3) 皆川　寛, 三谷　茂, 遠藤裕介ほか：3歳以上のいわゆる先天性股関節脱臼に対する観血的整復術の治療成績. 日小整会誌　**18**(2)：277-281, 2009.
4) Mitani S, Nakatsuka Y, Akazawa H et al：Treatment of developmental dislocation of the hip in children after walking age. J Bone Joint Surg　**79-B**：710-718, 1997.
5) 三宅良昌：先天股脱股関節造影の分類. 中部整災誌　**10**：467-483, 1967.
6) Zadeh HG, Catterall A, Hashemi-Nejad A et al：Test of stability as an aid to decide the need for osteotomy in association with open reduction in developmental dysplasia of the hip. J Bone Joint Surg　**82-B**：17-27, 2000.

Abstract

Open Reduction in Developmental Dislocation of the Hip After Walking Age：Case Report of Soft Tissue Release Surgery in a 5-Year-Old Girl

Yoshiaki Miyake, M. D., et al.
Department of Orthopaedic Surgery, Okayama University

It is rare now to see an untreated case of developmental dislocation of the hip (DDH) after walking age in Japan. Here we report such a rare case of delayed diagnosis in a five-year-old girl. DDH at this age usually requires osteotomy as well as open reduction. In the present case we performed open reduction alone. In the reduction, the stabilizing test was acceptable, but re-positioning could not be achieved according to intraoperative arthrography. We therefore performed partial resection of the anterior and posterior limbus and achieved an ideal re-positioning. With both stability and re-position achieved, we expect a good prognosis with reformation of the acetabulum. If necessary, we will perform additional acetabuloplasty.

日小整会誌（J Jpn Ped Orthop Ass）20(1)：64-68, 2011.

小児に発生した距踵骨癒合症の2例

JA長野厚生連安曇総合病院整形外科
谷　川　浩　隆

要　旨　小児に発生した距踵骨癒合症の2例を報告する．症例は9歳女児と15歳男児であり，主訴はいずれも内側足部痛であった．痛みは運動時に増強し，距踵関節内側に圧痛のある骨性隆起を触知した．2例ともに中距踵関節周囲の関節外性の線維性癒合症であり，載距突起後縁と距骨後内側突起の間にaccessory articular facetと呼ばれる鋸歯状の変化がみられた．この部位に小骨片も認められた．これらの所見は単純X線像では不明瞭であり，CTやMRIによって診断できた．距踵関節は前，中，後の3つの距踵関節からなる複雑な関節であり解剖学的破格もみられる．距踵骨癒合症は後足部痛の原因となる病態であり，癒合のタイプから線維性，軟骨性，骨性に分けられる．2例とも運動を禁止して経過をみたところ疼痛は消失した．距踵骨癒合症は単純X線だけでは診断が難しいため小児における後足部痛の原因として重要である．

はじめに

後足部痛をきたす疾患にはさまざまな病態があるが，比較的頻度の低いものとして距踵骨癒合症があげられる．小児に発生した2例を経験したので報告する．

症　例

症例1：9歳，女児

主　訴：左足部内側部痛

現病歴：半年前から左足部痛があり，他の病院でCTとMRIを撮り，異常を指摘されたため紹介され初診した．

理学的所見：左距踵関節内側部に骨性隆起がみられ圧痛があった．足関節可動域は正常であり，距骨下関節の可動域は制限されていた．

画像所見：単純X線正面像で距踵関節内側部に膨隆がみられ距骨と踵骨の間隙が狭小化していた（図1）．側面像では後距踵関節面が若干不明瞭であるが，X線照射角の左右差があるため判別が難しかった．中距踵関節は左右ともによく関節裂隙が保たれていた．CT像では中距踵関節後内側部の載距突起後縁とそれに相対する距骨後内側突起の間に関節外性距踵骨癒合症にみられるaccessory articular facet[3]が形成され骨棘と鋸歯状の変化が認められたが，骨性には癒合していなかった（図2）．矢状断では載距突起の後方に鋸歯状のaccessory articular facetが形成されていたが，中距踵関節の関節裂隙は正常に保たれていた（図3）．MRIでは中距踵関節後内側部で鋸歯状変化がみられ間隙は狭小化していた．隣接する骨髄内は浮腫状に変化していた（図4）．

経　過：線維性の距踵骨癒合症と診断して経過観察としたところ疼痛が軽微になり日常生活に支障がなくなった．1年後，症状はほぼ消失したがCTで変化はなかった．

Key words：talocalcaneal coalition（距踵骨癒合症），talocalcaneal joint（距踵関節），accessory articular facet（副関節面），fibrous coalition（線維性癒合）
連絡先：〒399-8695　長野県北安曇郡池田町大字池田3207-1　安曇総合病院整形外科　谷川浩隆　電話(0261)62-3166
受付日：平成22年2月15日

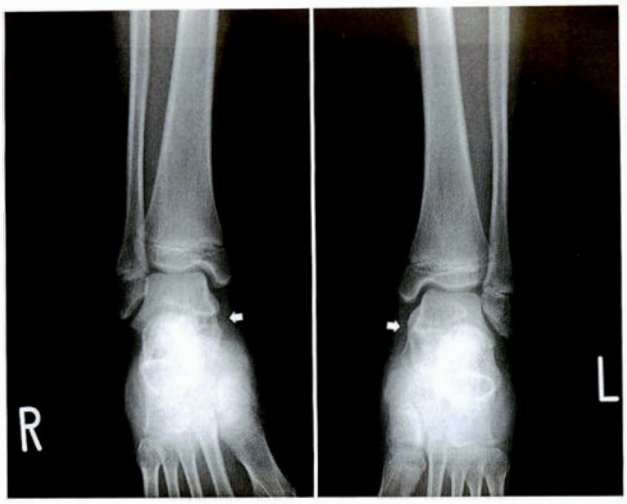

図 1. 症例 1：単純 X 線正面像　a|b
右(a)と比較すると左(b)では距踵骨の内側への突出がみられ距骨と踵骨の間が狭小化し鋸歯状となっている(矢印).

図 2. 症例 1：CT 像
載距突起と距骨後内側突起の間で骨棘の内側への突出がみられ，接している部位では鋸歯状変化がみられるが骨性には癒合していない(矢印).

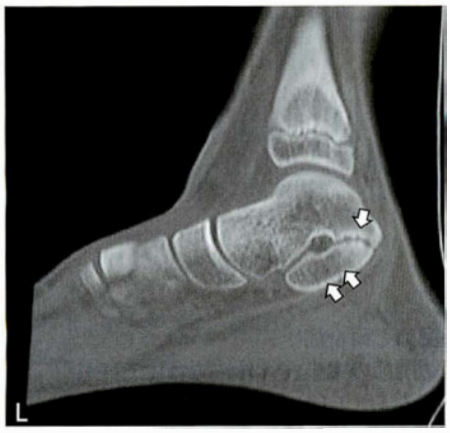

◀図 3.
症例 1：CT 像
矢状断では載距突起(2 本矢印)後方に鋸歯状の accessory articular facet が形成されていた(矢印).
中距踵関節面は正常である.

図 4. ▶
症例 1：MRI
T2 強調像で癒合部位周辺の骨髄浮腫がみられる(矢印).

症例 2：15 歳，男児

主　訴：左足部内側の運動時痛

現病歴：数日前にバレーボールをしてから左足関節痛が出現したため他医で X 線を撮り腓骨の異常を指摘されて紹介された.

理学的所見：痛みは距踵関節内側部にあり骨性の隆起がみられた.

画像所見：単純 X 線正面像では腓骨の非骨化性線維腫と思われる所見以外には明らかな異常は認められなかった．側面像では載距突起後縁と距骨後内側突起の間が狭小化していたが，距踵関節の関節裂隙は保たれていた(図 5)．CT 像冠状断では内側に嘴状に突き出た載距突起後縁と距骨後内側突起の間に小骨片を伴う accessory articular facet が形成され鋸歯状変化がみられた(図 6)．矢状断では載距突起後縁と距骨後内側突起が右に比較してより内側に突出しており，両者の間隙に鋸歯状変化がみられ間隙が狭小化していた．MRI で中距踵関節後内側に骨棘が形成されていたが骨性には癒合していなかった.

経　過：運動すると痛みがあり骨棘の切除も考えたが，日常生活では不自由なく経過観察としたところ半年後では痛みはほぼ消失した.

考　察

距踵骨癒合症は 10 歳後半～30 歳台の思春期から壮年期にかけて多い疾患である．症状は軽度の

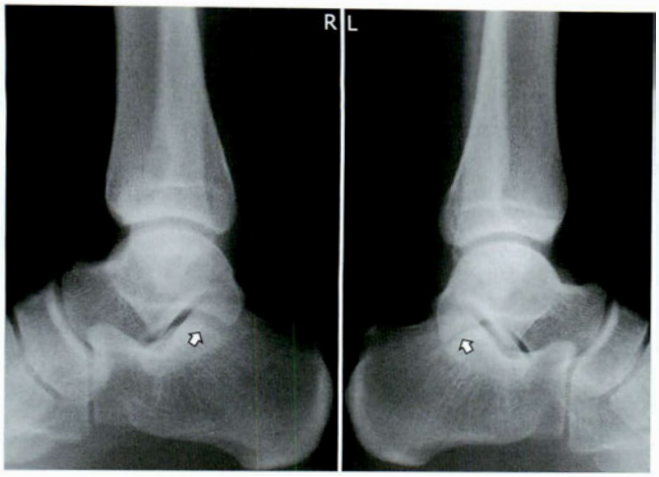

a|b

図 5. 症例 2：単純 X 線側面像
右(a)と比較すると左(b)では載距突起後縁と距骨後内側突起の間が狭小化していたが(矢印)，距踵関節の関節裂隙は保たれていた．

図 6. 症例 2：CT 像
内側に嘴状に突き出た載距突起後縁と距骨後内側突起の間に小骨片を伴う鋸歯状変化がみられた(矢印)．

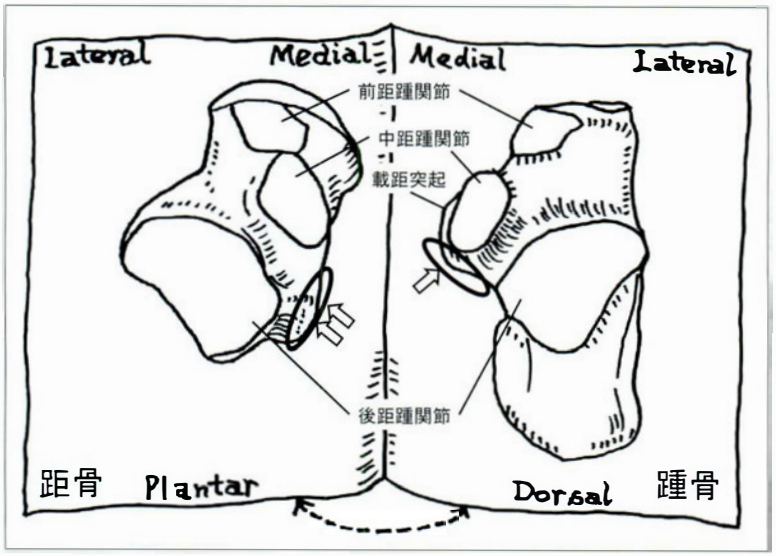

図 7.
距踵関節と癒合症
中距踵関節の線維性骨外性癒合症では載距突起の後縁(矢印)と距骨の後内側突起(2本矢印)の間で accessory artricular facet を形成する(解剖原図は文献 1 より引用)．

疼痛であり，運動などによって痛みは増強する．小児に発見されることは比較的まれであるが，学童期後期から思春期にかけての成長期に運動などをきっかけに足関節痛として発症することが成人発症例との違いである[6]．中距踵関節周囲に発生する癒合症では距踵関節の内側部に骨性隆起を触れ，その部位に圧痛がある．癒合が高度であれば足関節の外返しなどの可動域制限を生じることもある[2]．また骨性隆起の部位で足底神経が圧迫され足底の知覚障害を生じる足根管症候群をきたすことも報告されている[7]．多くはアーチサポートなど装具を使った保存的治療で軽快するが，疼痛が強いものは骨棘切除をすることがある[5)8]．

距踵骨癒合症は単純 X 線像の正側面だけでは診断が難しく，CT で距踵関節内側の関節裂隙の狭小化や鋸歯状変化，内側への嘴状突出を確認することにより診断される[4]．

距踵骨癒合症のうち踵骨の載距突起後縁と距骨の後内側突起 postero-medial process の接する部位で accessory articular facet を形成する骨外性の線維性癒合症は最も多いタイプのひとつである(図 7)[3]．経験した 2 例も骨外性線維性の距踵骨癒合症であった．

距踵骨癒合症は関節との関係による分類として

表 1. 距踵骨癒合症の分類

1．関節との関係による分類
① 関節内 intra-articular
(→距踵関節癒合症)
② 関節外 extra-articular
2．癒合の性質による分類
① 線維性 fibrous＝syndesmosis
② 軟骨性 cartilaginous＝synchondrosis
③ 骨性 osseous＝synostosis(＝完全型)
3．癒合の部位による分類
① 前距踵
② 中距踵
③ 後距踵

関節内と関節外に分けられ，癒合のタイプでは線維性，軟骨性，骨性に分類される(表 1)．関節外癒合症は載距突起後縁に発生して中距踵関節の低形成を伴うことがある[3]．線維性では裂隙に軟骨組織がなく，軟骨性では異常軟骨による軟骨結合がみられる．2 症例はともに線維性癒合症であった．関節外距踵骨癒合症は思春期に多く，マイナートラウマの後などに発生することがあり距骨下関節の可動域が制限されると痛みを伴うことがある．2 症例はいずれもこのタイプであった．

関節内癒合症は距骨と踵骨の間の 3 つの関節面のいずれにも発生しうるが，もっとも多いものは中距踵関節に発生する癒合症である．

距骨と踵骨を含む足根骨癒合症は全人口の 1% といわれ，その中で距骨と踵骨の間の癒合症が約半数を占めるといわれている[5]．距骨と踵骨の間の癒合症は，距踵間癒合症，距踵骨癒合症，距踵関節癒合症など複数の名称が統一されないまま使用されている．Talo-calcaneal coalition は距骨踵骨間の癒合症の総称であり，関節以外の部位でもよいので距踵間癒合症か距踵骨癒合症のいずれかが適当である．日本整形外科学会による整形外科用語集にはいずれも掲載されていないため用語の統一が望まれる．

まとめ

1）小児に発生した距踵骨癒合症の 2 例を報告した．

2）単純 X 線像では病変部の描出は難しく，CT，MRI で中距踵関節後内側の骨棘や鋸歯状変化がみられたことにより診断された．

3）2 例とも中距踵関節後方の関節外線維性癒合症であり載距突起後縁と距骨後内側突起の間に accessory articular facet が形成されていた．

4）小児期の内側後足部痛では距踵骨癒合症も念頭に入れる必要がある．

文　献

1) Anderson JE(森田　茂，楠　豊/和訳)：グラント解剖学図譜　第 3 版：医学書院，東京，p. 4-122，1986.
2) Daly BD, Tower MJ, Hamilton S：Medial talo-calcaneal coalition. Case report. Europ J Radiol **8**：253-254, 1988.
3) Linklater J, Hayter CL, Tse K：Anatomy of the subtalar joint and imaging of talo-calcaneal coalition. Skeletal Radiol　**38**：437-449, 2009.
4) Wechsler RJ, Schweitzer ME, Deely DM et al：Tarsal coalition：Depiction and characterization with CT and MR Imaging. Radiology **193**：447-452, 1994.
5) 樫原　稔：距踵骨癒合症に対して癒合部切除を施行した 1 例．中四整会誌　**16**:159-163, 2004.
6) 小橋優子，笹下　薫，柳原万里子ほか：様々な癒合を認めた距骨下関節癒合症の三例．日本画像医学誌　**23**：43，2004.
7) 乗松崇裕，井上　廣，宮路剛士：足根骨癒合症に合併した足根管症候群の一例．整形外科と災害外科　**53**：324-327，2004.
8) 松本憲和，熊井　司，松田剛典ほか：距踵間癒合症成人例に対する癒合部切除術後の長期成績の検討．日整会誌　**81**(3)：S183，2007.

Abstract

Talocalcaneal Coalition in Childhood : Report of Two Cases

Hirotaka Tanikawa, M. D.

Department of Orthopaedic Surgery, Azumi General Hospital

We report 2 cases of talocalcaneal coalition in childhood involving a 9-year-old girl and a 15-year-old boy presenting pain in the medial side of the left foot. In each case, the severity of the pain increased with exercise, and a tender palpable hard mass developed on the medial side of the subtalar joint. In each case, extra-articular fibous coalition developed together with an accessory articular facet-a saw-shaped boney prominence between the posterior margin of the sustentaculum and the postero-medial process of the talus. Additionally an accessory ossicle developed in the region. These findings were unclear on radiography and clear on CT and MRI. The subtalar joint is a complex joint consisting of three articular facets ; - the anterior, middle, and posterior talocalcaneal joints, between the talus and the calcaneus. Anatomic variations commonly occur in this region. A talocalcaneal coalition is however rare and often described as fibrous, cartilaginous or as osseous coalition. In both our cases, conservative treatment involving suspension from exercising and sports was effective to relieve pain, without surgery or medication. Talocalcaneal coalition is a leading cause for pain in the hind foot in childhood and generally cannot be diagnosed by radiography alone.

日小整会誌（J Jpn Ped Orthop Ass）20(1)：69-74, 2011.

脳性麻痺児の基本運動レベルの経年的推移

西部島根医療福祉センター整形外科
中　寺　尚　志・星　野　弘太郎

要　旨　脳性麻痺の粗大運動能力の経年的推移について松尾の基本運動レベルを使用し，粗大運動能力分類別に調査した．対象は当センターの利用者の中で非手術の脳性麻痺児者61例である．男女比は31：30，初診時年齢は1～23歳(平均5.5歳)，経過観察期間は4～43年(平均25.2年)であった．粗大運動能力分類システムでレベルⅠ～Ⅴは順に6例，6例，11例，16例，22例であった．カルテより基本運動レベルを毎年，評価した．各レベルとも幼児期は年齢とともに発達していくが，レベルⅠはかがみ肢位歩行，Ⅴは寝返りレベルで維持され，Ⅱ，Ⅲ，Ⅳは3～4歳頃にプラトーに達し，10歳代後半から30歳代までに低下し，その比率は，それぞれ50%，91%，56%であり，平均でⅡはかがみ肢位歩行から歩行器歩行，Ⅲは杖歩行から膝立ち，Ⅳは四つ這い交互性のままであった．この経過が患児の支援計画の検討や親への説明に役立つと思われる．

序　文

脳性麻痺児を支援していく中で，得られた粗大運動能力は維持されるのか，低下していくのか，それはいつ頃からなのか，また手術例との差を知るためにもこのことを知りたいと思うようになった．本邦における自然経過の報告は予後予測に拘わるものが多いが粗大運動能力の変化について幼児期から成人までどのような変化をきたすのか経年的に捉えた報告は見あたらない．そこで今回，松尾の基本運動レベル(Basic Motor Level；以下，BML)[3]を使用し，当センターに入所，通園している手術をしていない脳性麻痺の症例で経過を追った．

対　象

対象は61例，男女比は31：30，初診時年齢は1～23歳(平均5.5歳)，経過観察期間は4～43年(平均25.2年)であった．粗大運動能力分類システム(Gross Motor Function Classification System；以下，GMFCS)[5]で表すとⅠからⅤまで順に症例数は6例，6例，11例，16例，22例，初診時年齢は1～17歳(平均7.0歳)，1～7歳(平均3.8歳)，1～22歳(平均7.4歳)，1～18歳(平均5.1歳)，1～23歳(平均4.5歳)，経過観察期間は4～43年(平均18.0年)，5～35年(平均23.2年)，9～43年(平均27.6年)，7～39年(平均23.1年)，6～42年(平均27.9年)であった(表1)．知能について学童期のIQを正常(80以上)，軽度知的障害(60≦IQ<80)，中等度知的障害(40≦IQ<60)，重度知的障害(IQ<40)の4つに分類するとGMFCSレベルⅠからⅤの順に正常は3例，3例，4例，2例，1例，軽度知的障害は0例，1例，2例，2例，1例，中等度知的障害は1例，1例，1例，4例，0例，重度知的障害は2例，1例，4例，8例，20例であった．リハビリテーションの頻度は最終調

Key words：cerebral palsy(脳性麻痺)，basic motor level(基本運動レベル)，prognosis(経年的推移)，gross motor function classification system(粗大運動能力分類システム)
連絡先：〒695-0001　島根県江津市渡津町1926　西部島根医療福祉センター整形外科　中寺尚志　電話(0855)52-2442
受付日：平成22年2月16日

表 1. 対　象

GMFCS	レベル 1	レベル 2	レベル 3	レベル 4	レベル 5	総数
症例数	6	6	11	16	22	61
男女比	4：2	4：2	8：3	8：8	7：15	31：30
レベル決定年(歳) (平均)	4〜8 (5.0)	4〜7 (5.2)	4〜11 (7.2)	4〜10 (5.3)	4〜9 (4.8)	4〜11 (5.5)
初診時年齢(歳) (平均)	1〜17 (7.0)	1〜7 (3.8)	1〜22 (7.4)	1〜18 (5.1)	1〜23 (4.5)	1〜23 (5.5)
観察期間(年) (平均)	4〜43 (18.0)	5〜35 (23.2)	9〜43 (27.6)	7〜39 (23.1)	6〜42 (27.9)	4〜43 (25.2)

(GMFCS：Gross Motor Function Classification System)

表 2. Basic Motor Level(BML)
(2002. Matsuo)

1；寝返り不能
2；寝返り横向きまで
3；寝返り可能
4；腹這い対称性
5；腹這い一側交叉性
6；腹這い両側交叉性
7；割り座
8；四つ這い肢位保持
9；四つ這い対称性
10；四つ這い交互性
11；膝立ち
12；掴まり立ち(平行棒内)
13；歩行器或いは平行棒内歩行
14；杖歩行
15；独歩かがみ肢位歩行
16；直立二足歩行

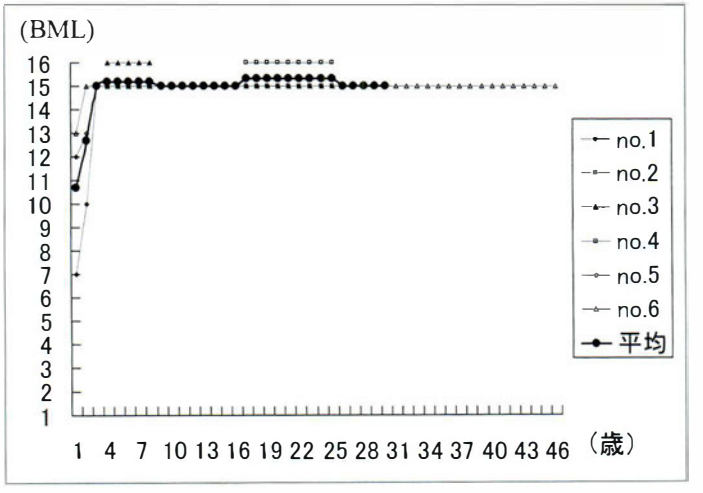

図 1.
レベル I における BML の経年的推移
3 歳まで急速に発達し，4 歳頃からプラトーに達し，平均 18 年間，低下を認めなかった．

査時で 1 回/週が 25 例，1 回/2 週が 24 例，1 回/月は 2 例，リハビリテーションを受けていない人が 10 例であった．

方　法

GMFCS は診察やカルテ記載から 4〜12 歳未満の間に判定，BML は診察とカルテ記載から装具を使用しない状態で最大能力をもって毎年，判定した．BML の平均は 3 症例以上をもって計測した．BML とは松尾が報告した運動レベルで次のように 1〜16 段階に分類されている．1：寝返り不能，2：寝返り横向きまで，3：寝返り可能，4：腹這い対称性，5：腹這い一側交叉性，6：腹這い両側交叉性，7：割り座，8：四つ這い肢位保持，9：四つ這い対称性，10：四つ這い交互性，11：膝立ち，12：掴まり立ち(平行棒内)，13：歩行器或いは平行棒内歩行，14：杖歩行，15：独歩かがみ肢位歩行，16：直立二足歩行である(表 2)．

結　果

レベル I：3 歳まで急速に発達し，4 歳頃から平均で独歩かがみ肢位歩行のプラトーに達し，平均 18 年間，低下を認めなかった(図 1)．

レベル II：3 歳までに急速に発達し，4 歳頃から平均で独歩かがみ肢位歩行のプラトーに達する．低下は 10 代後半から出現し，20 歳代までに出現していた．50% の症例が低下していた．平均 23.2 年の最終レベルは平均で歩行器歩行であった(図 2)．

レベル III：4 歳頃までに急速に発達し，8 歳頃から平均で杖〜歩行器歩行のプラトーに達する．低下は 1 例に 6 歳頃から認めたが，多くは 10 代後半から 30 歳代までに出現していた．低下は全体の 90.9% に認められ，平均 27.6 年の最終レベルは平均で膝立ちであった(図 3)．

レベル IV：4 歳頃まで急速に発達し，7 歳頃から四つ這い交互性のプラトーに達した．10 歳代か

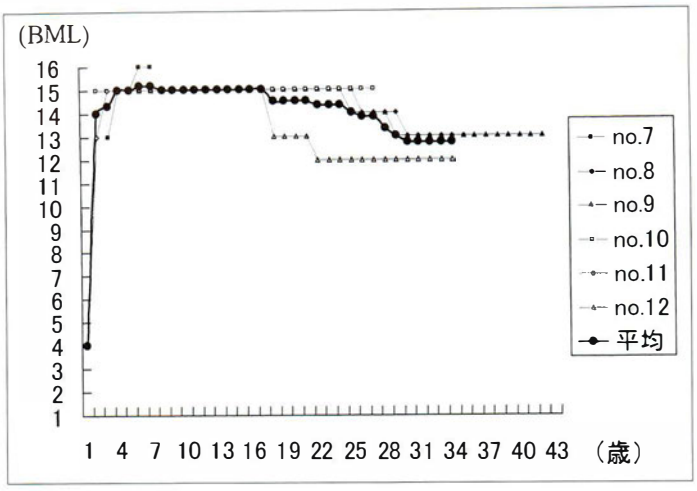

図 2.
レベルⅡにおけるBMLの経年的推移
3歳までに急速に発達し，4歳頃からプラトーに達する．低下は20歳代までに出現していた．50%の症例が低下していた．

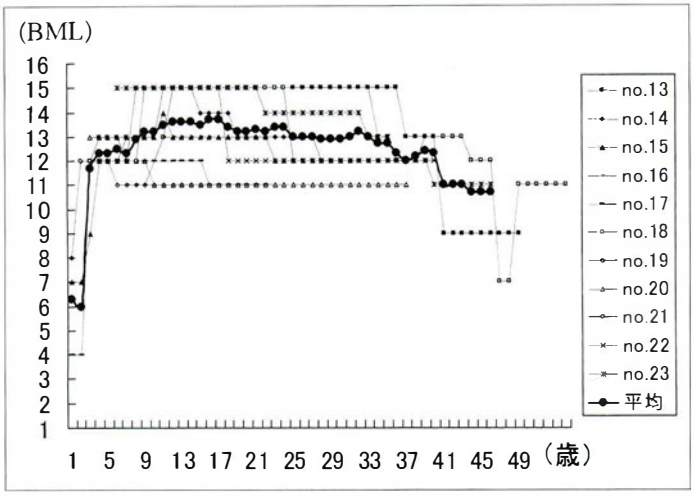

図 3.
レベルⅢにおけるBMLの経年的推移
4歳頃までに発達し，8歳頃からプラトーに達する．低下は30歳代までに出現していた．低下は全体の90.9%に認められた．

ら低下が出現し始め，20歳代までに殆どが出現していた．低下は全体の56.3%に認められ，平均20.1年の最終レベルは平均で四つ這い交互性であった(図4)．

レベルⅤ：緩やかなカーブの発達と低下を示し，寝返り可否レベルで殆どプラトーである．平均27.9年の最終レベルは平均で寝返り横向き～不能であった(図5)．全体としてBML低下症例は28例，45.9%に認められ，その多くは10歳代～30歳代までに低下が出現し始めていた．BML低下の原因は加齢と共にいつの間にか能力が低下するという不明なものが殆どであったが，明らかに原因が判明したものはレベルⅡ，Ⅲ，Ⅳにそれぞれ1例ずつ股関節脱臼が，レベルⅢに頚髄症が1例認められた．

考　察

これまでの脳性麻痺の発達の報告は平田[1]，横関[8]などの「ある年齢までにどこまで発達していれば将来，歩けるようになるとか，四つ這いまでである」と言った予後予測に関するものが多い．経年的にこの発達を報告したものは15歳までではあるがRosenbaumの報告がある[6]．この報告では5歳頃までに脳性麻痺児は彼らの約90%の能力が発揮され，7歳頃までにプラトーに達すると報告されている．15歳まで平均でプラトーを維持しているが各レベルには我々と同じように低下している症例も認められていた．思春期以後では経年的ではないがSandström[7]は48例の成人脳性麻痺のうち青年期から成人に至るまでに約1/3が，Jahnsen[2]は62例の成人脳性麻痺のうち約40%がGMFCSで低下を認めたと報告してい

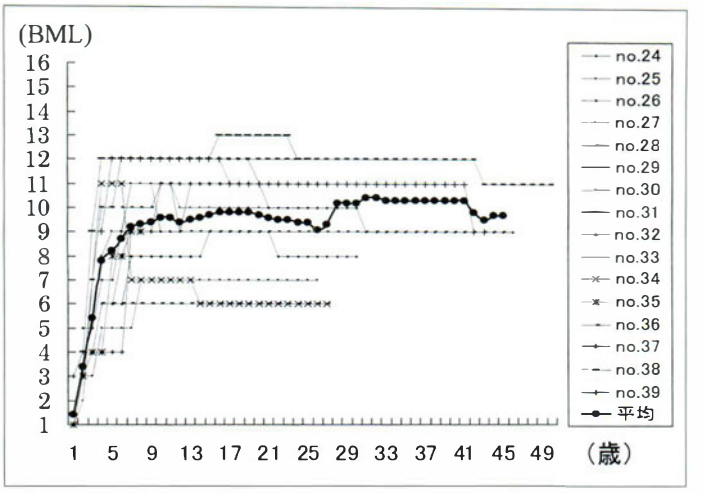

図 4.
レベルⅣにおけるBMLの経年的推移
4歳頃までに発達し，7歳頃からプラトーに達した．低下は20歳代までにほとんどが出現していた．低下は全体の56.3%に認められた．

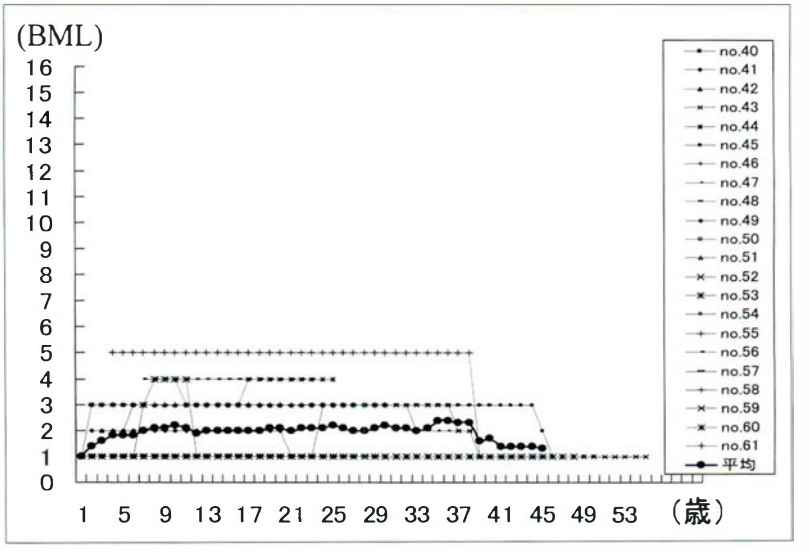

図 5.
レベルⅤにおけるBMLの経年的推移
緩やかなカーブの発達と低下を示し，寝返り可否レベルでほとんどプラトーである．

る．我々の今回の研究ではBMLが最高の移動能力を表しているためか能力低下が45.9%とやや多いが，同じような経過をたどっていることが推察される．

今回の平均のBML経過から3歳までにレベルⅠは独歩を，Ⅱは歩行器歩行を獲得，4歳までにⅢは掴まり立ちを，Ⅳは割り座を獲得，Ⅴは4歳になっても寝返りレベルであった(図6)．症例数が少ないのであくまでも参考程度であるがこの結果を逆に捉えると3〜4歳までの発達程度からGMFCSが推察され，その結果からGMFCSのレベルに応じて40歳代までの予後予測が可能になるかもしれない．

BMLはレベルⅡ〜Ⅳでは10歳代後半から30歳代までに低下が現れ始めている．Ⅴはほぼ寝返りレベルで維持であるが詳細に見ると30歳代で寝返り横向きから不能へ低下している(図6)．機能低下の原因についてJansen[2]，丸石ら[4]が疼痛，極度の疲労，側弯，頚椎症，股関節脱臼，側弯などを挙げているが，いずれも痙縮の2次障害であり，我々の場合も痙縮そのものの長期経過とその2次障害が原因と考えられ，機能をより長期に維持するためにはその対策を早期に講じることが望まれる．また知的障害やリハビリテーションとの関係は今回，詳しく調べておらず，統計学的な結果は不明であった．脳性麻痺の機能維持に対するリハビリテーションの必要性はコンセンサスが得られているが，頻度については不明である．今回，リハビリテーションの頻度は1回/週，1回/2週，1回/月の症例，成人後リハビリテーションを受け

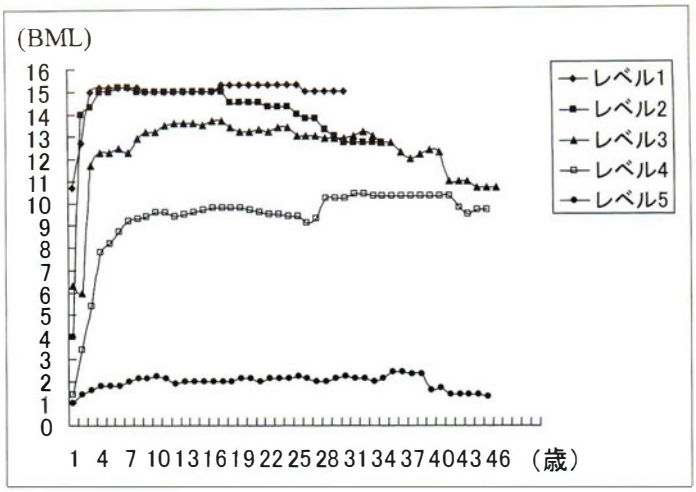

図 6.
各レベルにおけるBML(平均)の経年的推移

ていない症例と多様であった．しかしながら機能維持，機能低下の症例は頻度に関係なく存在していた．このことや前述した機能低下の原因から脳性麻痺の機能低下はリハビリテーションの頻度よりもGMFCSのレベル，痙縮の強さ，2次障害の影響などが大きいと思われた．

今回の調査は症例数が少ないし，統計学的処理をしていないので断定的ではないがこの結果からBMLにおいて，GMFCSのレベル別にどこまで発達し，どのように低下していくかの予後予測の目安となり，患児の生涯にわたる支援計画や手術を含めたリハビリテーションの治療計画などに関してチームスタッフの資料や両親への説明に役立つものと思われた．

文　献

1) 平田　淳：脳性麻痺児における歩行能力の予測に関する研究．リハビリテーション医学　**34**：205-211，1997．
2) Jahnsen R, Aamodt G, Rosenbaum P：Gross motor function classification system used in adults with cerebral palsy：agreement of self-reported versus professional rating. Dev Med Child Neurol　**48**：734-738, 2006.
3) Matsuo T：CEREBRAL PALSY：Spasticity-control and Orthopaedics—An introduction to Orthopaedic Selective Spasticity-control Surgery (OSSCS)—. Soufusha, Tokyo, pp134-135, 2002.
4) 丸石正治，黒瀬靖郎，片山昭太郎：成人脳性麻痺の臨床像—痙性と筋力の影響—．リハビリテーション医学　**42**：564-572，2005．
5) Palisano R, Rosenbaum P, Walter S et al：Development and reliability of a system to classify gross motor function in children with cerebral palsy. Dev Med Child Neurol　**39**：214-223, 1997.
6) Rosenbaum PL, Walter SD, Hanna SE et al：Prognosis for gross motor function in cerebral palsy. creation of motor development curves. JAMA　**288**：1357-1363, 2002.
7) Sandström K, Alinder J, Öberg B：Descriptions of functioning and health and relations to a gross motor classification in adults with cerebral palsy. Disabl Rehabil　**26**：1023-1031, 2004.
8) 横関　仁，中島雅之輔，中村純人ほか：脳性麻痺の長期予後予測．リハビリテーション医学　337-341，1997．

Abstract

Prognosis of the Basic Motor Level in Cerebral Palsy

Takashi Nakadera, M. D., et al.

Department of Orthopaedic Surgery, West Shimane Rehabilitation Center for Disabled Children

We have followed the changes in gross motor function over time in cerebral palsy without surgical intervention, according to the Gross Motor Function Classification System using Matsuo's Basic Motor Level (BML). We investigated these changes in a total of 61 patients with cerebral palsy, including 6 at level Ⅰ, 6 at level Ⅱ, 11 at level Ⅲ, 16 at level Ⅳ, and 22 at level Ⅴ. There were 30 females and 31 males, with a mean age of 5.5 years (range from 1 to 23 years) at first visit. The mean follow-up was 25.2 years (ranging from 4 to 43 years). The BML was determined each year from clinical records. While the BML generally progressed with age during early childhood, overall those at level Ⅰ and those at level Ⅴ showed no change in BML over time. Specifically, no change was seen in crouched gait in those at level Ⅰ, and no change in turning over from a supine position to a lateral position in those at level Ⅴ. Those at level Ⅱ, at level Ⅲ and those at level Ⅳ reached a plateau at about 3 and 4 years old, then showed worsening progression in BML between late teens and early 30's. There were marked changes in 50% of those at level Ⅱ, notably from crouched gait to walker gait, in 91% of those at level Ⅲ, notably from crutch gait to almost knee standing, and in 56% of those to level Ⅳ, notably to crawling on hands and knees with crossed pattern. These long-term findings are useful for deciding on support plans and for explaining prognosis to the parents.

日小整会誌（J Jpn Ped Orthop Ass）20(1)：75-79, 2011.

1歳以上の未治療先天性股関節脱臼に対する治療

広島県立障害者リハビリテーションセンター整形外科
竹　内　実知子・志　村　　司・片　山　昭太郎

要　旨　1973年以降，1歳以上未治療の先天性股関節脱臼(以下，先天股脱)17例18股を対象とし治療成績を検討した．治療開始平均年齢は1歳10か月，経過観察平均期間は8.6年，最終診察時平均年齢は10歳3か月であった．治療は1～3歳まではリーメンビューゲル(以下，RB)装着から始め，整復できなければ膝伸展RB，徒手整復，over head traction(家族の希望)，観血整復へと移行した．Severin分類，骨頭変形，再脱臼，補正手術について検討した．整復方法はRB 2股，徒手整復9股，over head traction 2股，観血整復5股で，整復時平均年齢は保存治療群が1歳7か月，観血整復群が3歳2か月であった．Severin分類は1群が13股，3群が4股，4群が1股，骨頭変形は5股，再脱臼は0股，補正手術は3例に施行していた．保存治療の結果は良好であったが，観血整復全例に臼蓋形成不全と骨頭変形を認めた．

序　文

1歳以上で未治療の先天性股関節脱臼(以下，先天股脱)に対する治療法は各施設により様々であるが，一定の成績を挙げている．脱臼を整復し，変形性股関節症を予防する目的は一致しているが，未だ統一された治療体系はない．従来より，当科では1歳以上でも，まずリーメンビューゲル(以下，RB)装着より治療を開始している．今回我々は1歳以上で未治療の先天股脱の治療成績を検討した．

対象と方法

1973年以降，当科における1歳以上で未治療の先天股脱17例18股(右8股，左10股)，男児1例，女児16例を対象とした．治療開始平均年齢は1歳10か月(1歳2か月～5歳6か月)，経過観察平均期間は8.6年(2年10か月～21年)，最終診察時平均年齢は10歳3か月(4歳9か月～22歳)であった．初診時，全例跛行を呈し，X線で全例脱臼を認めた．

我々は1歳から3歳くらいまでの先天股脱に対し，まずRB装着から治療を開始している．整復されれば，4か月間RBを装着する．整復されなければ，膝伸展位でのRB，全身麻酔下徒手整復へ移行し，保存治療に難航する症例は，最終的に観血整復を行うが，手術までの待機期間に家族が希望すれば，over head traction(以下，OHT)を行っている．徒手整復あるいは観血整復後は4～8週間ロレンツの第1肢位によるギプス固定，3か月間開排装具，2か月間RBを装着する．但し5歳以降は観血整復から治療を行っている(図1)．

以上の症例に対しX線で初診時のα角，最終診察時のCE角とSharp角を測定し，Severin分類で評価し，また骨頭変形，再脱臼，補正手術の有無も検討した．

Key words：developmental dislocation of the hip(先天性股関節脱臼), closed reduction(徒手整復), open reduction(観血整復)

連絡先：〒739-0036　広島県東広島市西条町田口295-3　広島県立障害者リハビリテーションセンター整形外科
竹内実知子　電話(082)425-1455

受付日：平成22年2月23日

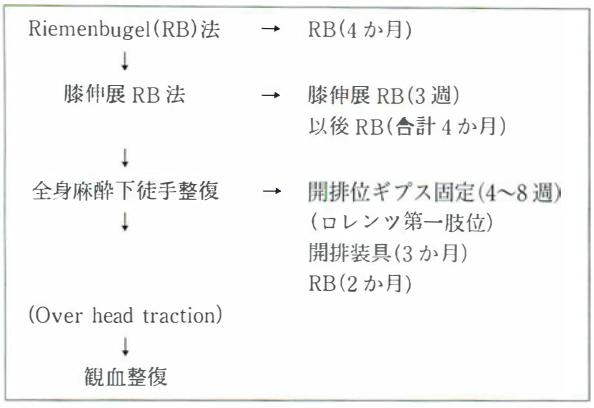

図 1. 当科における治療体系(1〜3歳くらいまで)

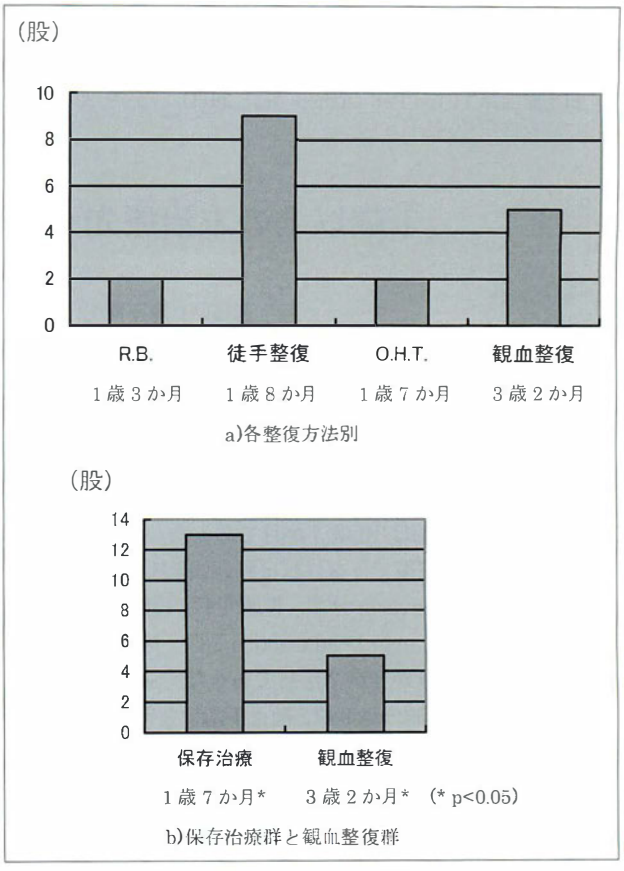

図 2. 整復方法と治療開始年齢

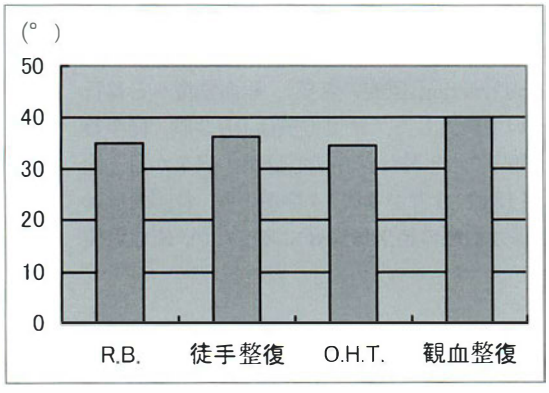

図 3. 整復方法と初診時 α 角

結　果

整復方法と治療開始年齢は，RB 群 2 例で 1 歳 3 か月，徒手整復群 9 例で 1 歳 8 か月，OHT 群 2 例で 1 歳 7 か月，観血整復群 5 例で 3 歳 2 か月であった．保存治療群と観血整復群に有意差を認めた(図 2)．

初診時平均 α 角は，RB 群 35°，徒手整復群 36.3°，OHT 群 34.5°，観血整復群 40.0° で有意差を認めなかった(図 3)．

最終時平均 CE 角は，RB 群 25°，徒手整復群 24.8°，OHT 群 31.0°，観血整復群 4.8° で有意差を認めた(図 4)．最終時平均 Sharp 角は，RB 群 48.0°，徒手整復群 48.3°，OHT 群 42.5°，観血整復群 49.0° で有意差を認めなかった(図 5)．

Severin 分類による評価は，1 群は保存治療の全例 13 股で，3 群は 4 股，4 群は 1 股であった(図 6)．骨頭変形は保存治療には認めず，Kalamchi MacEwen 分類[1] の group 2 が 4 股，group 4 が 1 股に認めた(図 7)．

全経過を通じて再脱臼は認めなかった．補正手術は，徒手整復後に 1 例 Salter 骨切術，観血整復後の 1 例に Chiari 骨切術，もう 1 例に減捻内反骨切術が行われていた．

症例提示

1 歳 4 か月，女児で，両親が跛行に気づき受診，X 線にて右股関節脱臼を認めた．RB で整復できず，全身麻酔下徒手整復により整復された．16 歳時の X 線で Severin 分類 1，骨頭変形は認めず経過良好であった(図 8)．

考　察

先天股脱に対し，1 歳未満においては，多くの施設が治療の第 1 選択として RB 装具を利用し整復率は概ね 80% 以上を得ているが，1 歳以上の治療体系は様々である．坂口[5] によれば 1 歳以上で RB による自然整復が得られるのはまれである

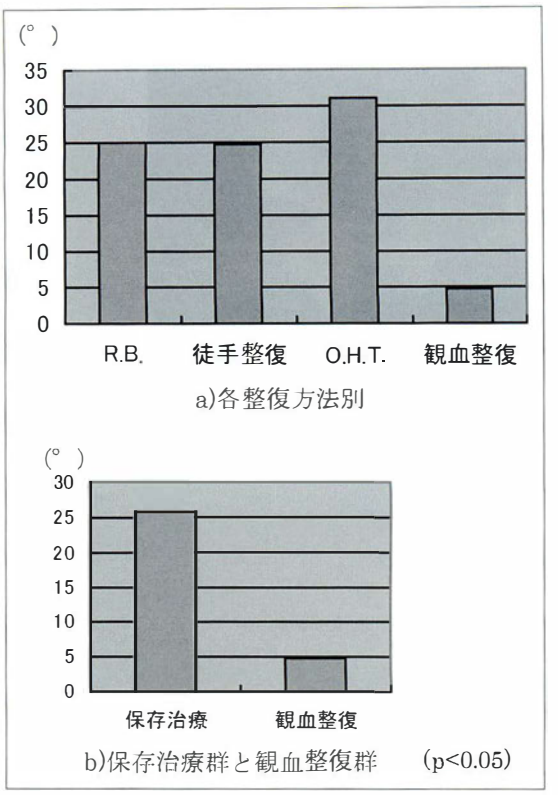

図 4. 整復方法と最終診察時 CE 角

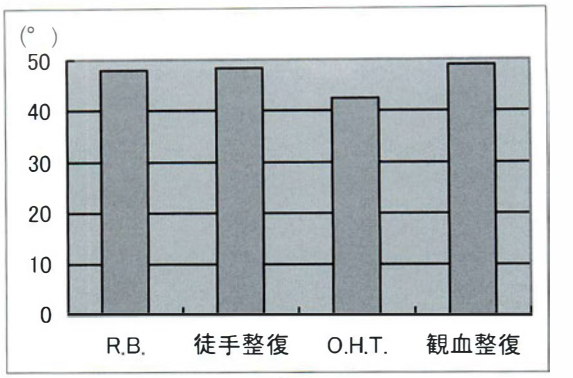

図 5. 整復方法と最終診察時 Sharp 角

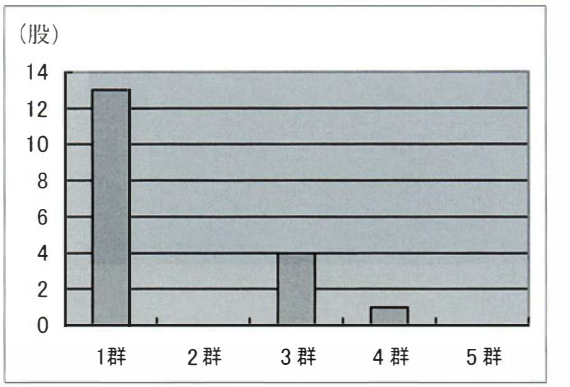

図 6. Severin 分類

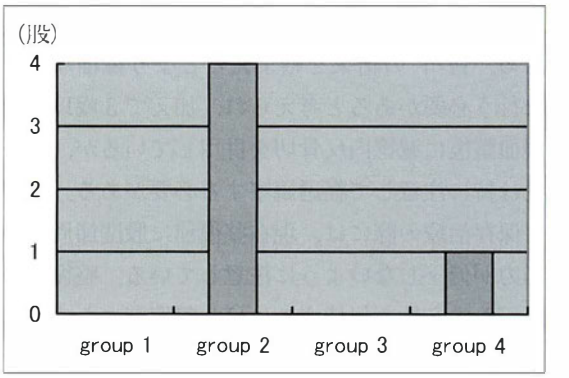

図 7. 骨頭変形(Kalamchi MacEwen 分類)

が，次の徒手整復が容易となるので前準備として意味が大きく，またペルテス様変形の発生もほとんどないと報告している．我々も 1 歳以上に第 1 選択として RB 装着より治療を開始している．

整復方法と治療開始年齢について，保存治療群(13 股 72%)が 1 歳 7 か月，観血整復群(5 股 28%)が 3 歳 2 か月で有意差を認めた．牽引後徒手整復を行っている日下部[2]も，20〜22 か月までは整復されやすいが，26 か月以上になると徒手整復された症例はなく観血整復によると報告している．治療開始が早いほど保存治療で整復されやすく，その中でも RB で整復された 2 例は平均 1 歳 3 か月と早期であった．

整復方法と患側の臼蓋形成不全の関連を，初診時の α 角で検討したが，保存治療群は 35.8°，観血整復群は 40° で有意差を認めず，α 角から整復方法を予測するのは困難と考えた．但し保存治療群に α 角が 45° を越える症例は認めなかった．

整復方法と CE 角について，保存治療群は 25.8°，観血整復群は 4.8° で有意差を認めた．Sharp 角は，保存治療群は 47.4°，観血整復群は 49.0° で有意差を認めなかった．保存治療群の結果は，和田[6]の CE 角 29°，Sharp 角 43° と同様に良好であった．

当科の治療体系は坂口[5]と同様，RB による整復作用，スクリーニング効果，前準備効果を期待し，全例 RB 装着から治療を開始しているが，全例 Severin 分類 1，骨頭変形はなく，補正手術は 1 例のみで，全例に再脱臼は認めず，成績は良好であっ

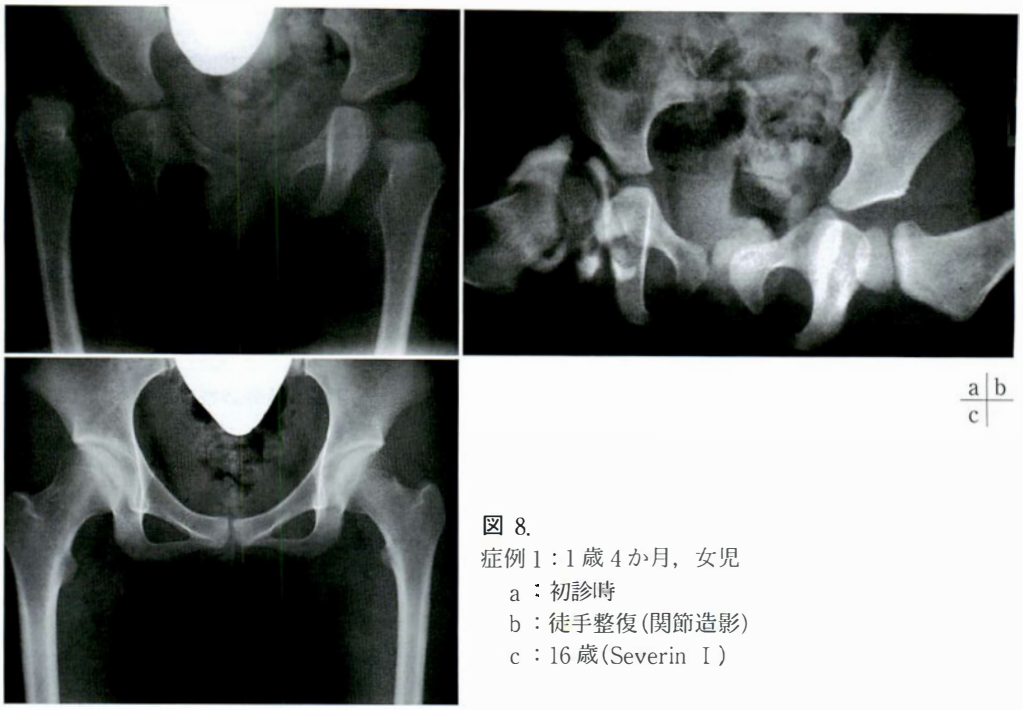

図 8.
症例 1：1 歳 4 か月，女児
a：初診時
b：徒手整復(関節造影)
c：16 歳(Severin Ⅰ)

た．一方，観血整復群は骨頭の側方化，巨大骨頭，臼蓋形成不全を認め，補正手術は 2 例に行われていた．当科も広範囲展開法[4]による観血整復を採用しているが，全例に骨頭変形，臼蓋形成不全を認め，皆川[3]の結果を踏まえるとより繊細な手術を行う必要があると考えられ，加えて 3 歳以上は観血整復に減捻内反骨切を併用しているが，年長児は特に注意して経過観察する必要がある．

保存治療の際には，現在整復前に股関節周囲の筋力が低下しないように注意している．整復後の良好な求心性を保持するには，整復前になるべく股関節周囲の筋力を低下させないことが重要と考え，RB で整復されなければ，徒手整復までの待機期間中は積極的に歩行を許可し筋力をつけさせている．広範囲展開法で臼蓋内の介在物や整復阻害因子を除去しているにもかかわらず，保存治療群と比べて，術後骨頭の側方化が残存したことは，股関節周囲の筋力の低下が生じていることも一つの原因と考えられる．今後の課題として，年長児の手術手技の工夫と，術後の股関節周囲の筋力を維持するため固定期間などの検討も必要と考える．

まとめ

1 歳以上の未治療の先天股脱に，RB 装着から治療を開始したが，保存治療の結果は良好であった．

文　献

1) Kalamchi A, MacEwen GD：Avascular necrosis following treatment of congenital dislocation of the hip. J Bone Joint Surg **62-A**：876-888, 1980
2) 日下部　浩：牽引後徒手整復を行った先天性股関節脱臼の長期成績．日小整会誌　18(2)：347-352，2009.
3) 皆川　寛：3 歳以上のいわゆる先天性股関節脱臼に対する観血的整復術の治療成績．日小整会誌　18(2)：277-281，2009
4) 三宅良昌：先天股脱　広汎囲展開法による観血的整復術．愛媛医学　3(4)：555-563，1984.
5) 坂口　亮：治療開始の遅れた先天股脱例．整・災害　30：415-424，1987.
6) 和田晃房：歩行開始後の先天性股関節脱臼に対する牽引治療を併用した徒手整復の治療成績．日小整会誌　18(2)：353-356，2009.

Abstract

Late Treatment for Developmental Dislocation in the Hip in Those older than One Year

Michiko Takeuchi, M. D., et al.

Department of Orthopaedic Surgery, Hiroshima Prefectural Rehabilitation Center

We report the outcomes from late treatment for developmental dislocation in the hip in 18 hips, involving 17 infants older than one year. Their mean age at starting treatment was 1.8 years. They were followed for a mean 8.6 years, and their mean age at most recent follow-up was 10.3 years. Initial treatment was using the Pavlik Harness, and in cases not achieving reduction, we tried closed reduction under general anaesthesia, then overhead traction, and finally open reduction. We report the Severin's Classification, the deformities in the femoral head, dislocation, and reconstructive surgery. The final reduction method was the Pavik Harness in 2 hips, closed reduction in 9 hips, overhead traction in 2 hips, and open reduction in the other 5 hips. Their mean age at non-surgical reduction was 1.6 years, and at open reduction was 3.1 years. The outcome at most recent follow-up examination was 13 hips at Severin's type 1, 4 at type 3, and 1 hip at type 4. There were deformities in the femoral head in 5 hips. Reconstructive surgery was performed in 3 hips. Overall the outcomes were good from non-surgical conservative treatment, while the outcomes included acetabular dysplasia and deformities in the femoral head in those that needed open reduction.

日小整会誌（J Jpn Ped Orthop Ass）20(1)：80-84. 2011.

9歳以降の年長児の股関節疾患に対する内側，前方2アプローチによるトリプル骨盤骨切り術の経験

国立病院機構大阪医療センター整形外科
北野元裕・上田孝文

要　旨　内側adductorアプローチからの恥骨上下枝骨切りとBikiniアプローチからの腸骨骨切りを組合わせたトリプル骨盤骨切り術を9歳以上の年長児の股関節疾患に対して行い，その有用性と短期成績を調査した．対象は8例9股で，先天股脱遺残亜脱臼3例4股，ペルテス病5例5股である．手術時年齢は平均10歳4か月，平均経過観察期間は1年6か月であった．術前後のX線評価を行った．全例で骨癒合が得られた．α角は術前24.9°から14.3°（亜脱臼股のみでは34.3°から22.6°）へ，Y軟骨閉鎖後の1例ではSharp角48°から33°へ，CE角は4.3°から22°（亜脱臼股のみでは−7.8°から15°）へ，VCA角は15°から40°へ改善した．本法は臼蓋を含む骨片の前外側への移動を3か所の骨切り部を直接観察，触知しながら行えるという利点があり他のアプローチに比べ容易，安全かつ確実な手術手技である．

はじめに

先天性股関節脱臼治療後に遺残する臼蓋形成不全，亜脱臼の補正手術や重症ペルテス病に対する手術として，幼時期にはSalter骨盤骨切り術が一般的であるが，年長児においてはTriple骨盤骨切り術（以下，TPO）やperiacetabular osteotomyなどが適応となる．TPOには恥骨，坐骨，腸骨の骨切りについて種々のアプローチ，骨切り部位での手技が報告されている．我々は2006年以降，内側adductorアプローチからの恥骨上下枝骨切りとBikiniアプローチからの腸骨骨切りを組合わせたTPOを行っているが，今回その有用性と短期成績を調査したので報告する．

対象と方法

対象は2006〜2009年に当科にてTPOを行った8例9股で，先天股脱遺残亜脱臼3例4股（男1女2，右1左1両側1），ペルテス病5例5股（男5，右1左4）である．手術時年齢は平均10歳4か月（9歳3か月〜12歳11か月），平均経過観察期間は1年6か月（6か月〜3年0か月）であった．

先天股脱遺残亜脱臼4股のうち3股で大腿骨減捻内反骨切り術を，1股で大腿骨頚部延長骨切り術と大転子下降術を，ペルテス病症例5股のうち4股で大腿骨内反骨切り術と大転子成長抑制手術を併用した．

これらの症例について臨床経過，合併症の有無などを評価するとともに術前後のX線評価として股関節正面像でのα角（Y軟骨閉鎖後の症例ではSharp角），CE角，およびfalse profile像でのVCA角を測定した．大腿骨手術を併用した症例ではTPOのみ行った段階での術中撮影X線で計測を行った．

Key words：triple pelvic osteotomy（トリプル骨盤骨切り術），adductor approach（内側アプローチ），bikini approach（前方アプローチ），femoral head coverage（骨頭被覆）

連絡先：〒540-0006　大阪市中央区法円坂2-1-14　国立病院機構大阪医療センター整形外科　北野元裕
電話(06)6942-1331

受付日：平成22年2月25日

図 1.
内側アプローチ，bikini アプローチの皮切

手術方法(図 1，2)

骨盤骨切りは Lehman ら[3]の方法に準じて行った．長内転筋腱直上の約 6 cm の内側皮切を加え，長内転筋と薄筋の間から恥骨下枝に，恥骨筋を鈍的に剝離し恥骨上枝に到達し，いずれも骨膜下にノミで骨切りを行った．腸骨骨切りは通常の Salter 骨盤骨切りに準じて線鋸にて骨切りを行った[6]．臼蓋を含む骨片を前外側に十分引き出すが，その際に恥骨上下枝骨切り部での骨片の移動を直視下に確認した．

結　果

手術時間，出血量については大腿骨手術を併用している症例で正確な計測が行われていないが，TPO のみでおおよそ 1 時間 30 分から 2 時間 30 分の手術で出血量は 300 m*l* 以下であった．術前貯血と術中回収式自己血輸血を全例で行い同種血輸血を行った症例はなかった．

全例で術後 3 か月までに骨切り部位すべてに骨癒合が得られた．合併症は 1 股に内側皮切部の表

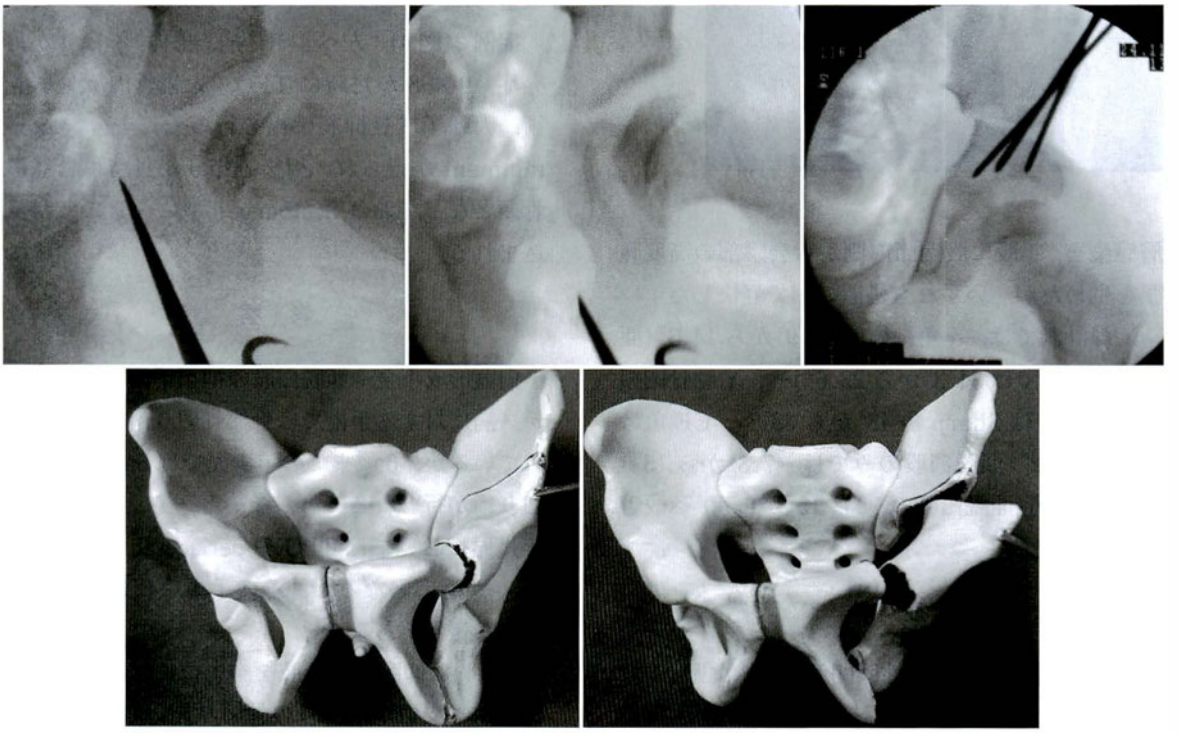

a b c
d e

図 2. 骨切り部術中透視，および骨盤模型による骨片の移動
a：内側アプローチからの恥骨上枝骨切り
b：内側アプローチからの恥骨下枝骨切り
c：bikini アプローチからの腸骨骨切り後，K ワイヤー固定
d，e：臼蓋を含む骨片は前外側に移動

a b
c d
e

図 3.
症例 1：左亜脱臼症例
a，b：9 歳 10 か月　術前
c，d：9 歳 11 か月　術後
e：10 歳 8 か月　術後 9 か月

層感染を，1 股に股関節内側から会陰部の高度腫脹を生じたが，いずれも処置のみで軽快した．

X 線計測では，α 角は術前 24.9° から 14.3°（亜脱臼股のみでは 34.3° から 22.6°）へ，Y 軟骨閉鎖後の 1 例では Sharp 角 48° から 33° へ，CE 角は 4.3° から 22°（亜脱臼股のみでは −7.8° から 15°）へ，VCA 角（亜脱臼股のみ）は 15° から 40° へ改善した．

症　例

症例 1（図 3）：左先天性股関節脱臼，女児．1 歳 5 か月時に観血的整復術を，4 歳 10 か月時に Salter 骨盤骨切り術と大腿骨減捻内反手術が行われていたが，臼蓋形成不全が遺残し亜脱臼股となっていた．9 歳 11 か月時に TPO と大腿骨内反骨切り術を行った．α 角は術前 36° から 24° へ，CE 角は −2° から 18° へ，VCA 角 12° から 33° へ改善した．

症例 2（図 4）：左ペルテス病，男児．9 歳 4 か月発症．9 歳 8 か月時に TPO，大腿骨内反骨切り術，大転子成長抑制手術を行った．十分な containment が得られ，術後 1 年 5 か月時には球形骨頭となっており Stulberg Ⅱ型になることが見込まれる．

考　察

臼蓋形成不全や亜脱臼股の補正手術や重症ペルテス病に対する手術では骨盤骨切り術が広く行われているが，6 歳までの年少児では Salter 骨盤骨切り術が行われることが多い．一方，7 歳以降の年長児においては TPO や periacetabular osteotomy が適応となるが，その手術手技については様々な報告がある．

Steel[7] は仰臥位で下肢を挙上位に保持させ，殿部の水平皮切から坐骨の骨切りを行う TPO を，Tönnis ら[8] は腹臥位で殿部の縦皮切から坐骨の骨切りを行う TPO を報告した．これらは先に坐骨の骨切りを行い一旦閉創した後に腸骨，恥骨の骨切りを行う方法であり，臼蓋骨片の移動を行うと

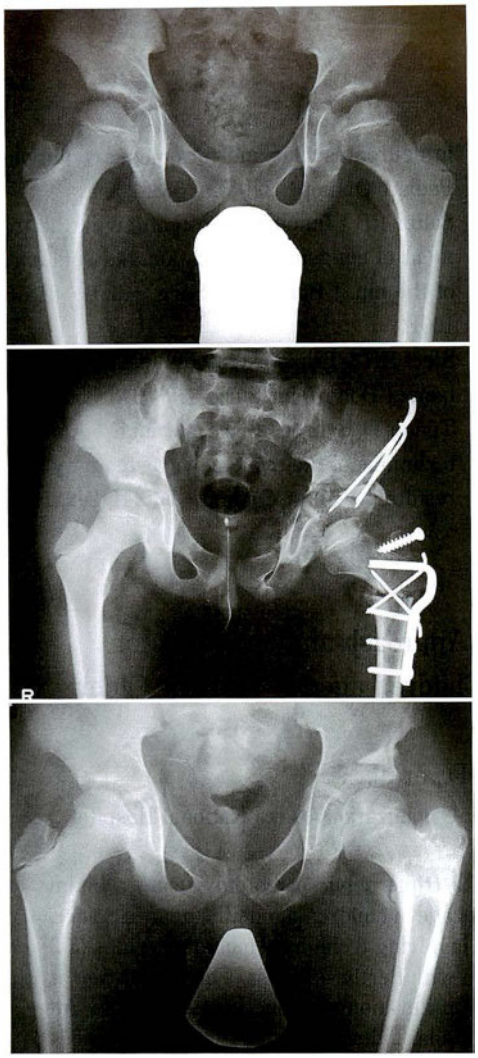

a
b
c

図4. 症例2：左ペルテス病症例
a： 9歳8か月　術前
b： 9歳8か月　術後
c：11歳1か月　術後1年5か月

きには坐骨の骨切り部を確認できない．

Kumar ら[1]は側臥位で殿部の皮切からより臼蓋に近いところでの坐骨骨切りを行う TPO を報告し，臼蓋骨片を大きく動かすために創外固定器を使用したり，骨片の固定性を強めるために腸骨骨切りに角度をつけて骨片間で interlocking するような工夫を行っているが，手技がたいへん複雑なものとなっている．

Rebello ら[5]は内側皮切からより臼蓋に近い部位で坐骨骨切りを行う TPO を報告したが，イメージ透視下にノミで骨切りを行う方法で骨切り部位は全く直視したり触ることはできず，リトラクターでの神経血管保護も確実なものとは言えない．

我々は Lehman ら[3]が an ‘almost’ percutaneous triple pelvic osteotomy として報告した，内側 adductor アプローチからの恥骨上下枝骨切りと Bikini アプローチからの腸骨骨切りを組合わせた TPO を行っている．本法は途中での体位変換や助手による患肢の挙上を必要とせず，比較的小さい皮切からすべての骨切り部位を直視下に安全に行うことができる．臼蓋骨片の移動に際しても3か所の骨切り部位での確認，アシストができるたいへん有用な方法である．問題点としては，恥骨の骨切り部位がほかの幾つかの TPO や periacetabular osteotomy などに比べるとやや臼蓋から遠い位置になるため，臼蓋骨片の移動には不利となる可能性が挙げられる．対策としては Kumar ら[2]の報告に準じて恥骨上下枝の骨切り部位で1 cm 弱の骨片切除，あるいは骨切り部の粉砕を追加し骨片の移動を容易なものとする工夫を行ったが，術後の X 線評価でも十分な骨片の移動が確認できた．

結　語

内側 adductor アプローチからの恥骨上下枝骨切りと Bikini アプローチからの腸骨骨切りを組合わせた triple 骨盤骨切り術は，術中の体位変換を必要とせず，3か所の骨切り部を直視下に行え，臼蓋骨片の前外側への移動を直視下に確認しながら行えるという利点があり，他のアプローチに比べ容易，安全かつ確実な手術手技である．

文　献

1) Kumar D, Bache CE, O'Hara JN：Interlocking triple pelvic osteotomy in severe Legg-Calvé-Perthes disease. J Pediatr Orthop　**22**：464-470, 2002.
2) Kumar SJ, MacEwen GD, Jaykumar AS：Triple osteotomy of the innominate bone for the treatment of congenital hip dysplasia. J Pediatr Orthop　**6**：393-398, 1986.

3) Lehman WB, Mohaideen A, Madan S et al : Surgical technique for an 'almost' percutaneous triple pelvic osteotomy for femoral head coverage in children 6-14 years of age. J Pediatr Orthop B **13** : 57-62, 2004.
4) O'Connor PA, Mulhall KJ, Kearns SR et al : Triple pelvic osteotomy in Legg-Calvé-Perthes disease using a single anterolateral incision. J Pediatr Orthop B **12** : 387-389, 2003.
5) Rebello G, Zilkens C, Dudda M et al : Triple pelvic osteotomy in complex hip dysplasia seen in neuromuscular and teratologic conditions. J Pediatr Orthop **29** : 527-534, 2009.
6) Salter RB : Innominate osteotomy in the treatment of congenital dislocation and subluxation of the hip. J Bone Joint Surg **43-B** : 518-539, 1961.
7) Steel HH : Triple osteotomy of the innominate bone. J Bone Joint Surg **55** : 343-350, 1973.
8) Tönnis D, Behrens K, Tscharani F : A modified technique of the triple pelvic osteotomy : early results. J Pediatr Orthop **1** : 241-249, 1981.

Abstract

Triple Pelvic Osteotomy Using a Bikini Approach and an Adductor Approach for Femoral Head Coverage in Children aged 9 Years or Older

Motohiro Kitano, M. D., et al.

Department of Orthopaedic Surgery, National Hospital Organization Osaka National Hospital

We report the surgical technique and the efficacy of a triple pelvic osteotomy using a bikini approach and an adductor approach for femoral head coverage in children aged nine years or older. We have performed triple pelvic osteotomy for nine hips involving 8 children, including 4 hips of 3 children with acetabular dysplasia and 5 hips of 5 children with Perthes disease. Their mean age at operation was 10 years 4 months, and the mean follow-up duration was one year 6 months. All cases achieved boney union successfully. Overall, the acetabular index improved from 24.9 degrees to 14.3 degrees (and from 34.3 degrees to 22.6 degrees in the 4 dysplastic hips). The Sharp angle in one skeletally mature hip improved from 48 degrees to 33 degrees. Overall, the CE angle improved from 4.3 degrees to 22 degrees (and from −7.8 degrees to 15 degrees in the 4 dysplastic hips. The VCA angle improved from 15 degrees to 40 degrees in the dysplastic hips. The triple pelvic osteotomy technique was performed safely under direct visualization, and the acetabular fragment was moved securely to increase the femoral head coverage.

日小整会誌（J Jpn Ped Orthop Ass）20(1)：85-89, 2011.

小児悪性骨軟部腫瘍患者の治療に関する諸問題

愛媛大学大学院医学系研究科運動器学
藤渕剛次・坂山憲史・木谷彰岐
相澤淳一・中村篤志・山本晴康

要旨 悪性骨軟部腫瘍の予後の向上につれ，治療後のQOL評価の重要度が高まっている．今回，小児悪性骨軟部腫瘍患者の治療後のQOL調査を行った．対象は2003～2008年までの小児悪性骨軟部腫瘍患者9名(平均12.5歳)．ISOLS/MSTS患肢機能評価，SF-36を用いた健康関連QOLなどの評価を行った．診断は骨肉腫4例，滑膜肉腫3例，その他2例で，全例に術前あるいは術後化学療法を行い，1例を除き患肢温存術を施行した．予後はCDF 6例，DOD 3例，5年生存率63.5%，うちsurgical stage Ⅱの症例では83.3%であった．ISOLS/MSTSスコアは平均78.7%，健康関連QOLは患肢機能に関わる項目は国民標準値を下回っていた．就学，就職に関して治療は大きな障害となっていなかった．患肢機能に関し，ISOLS/MSTSスコアは比較的良好であったが，それでも健康関連QOLでは国民標準値に比べると劣っており，包括的な尺度を用いて評価を行うことは有用であると考えられた．

序文

近年，化学療法や手術療法の技術の進歩に伴い，悪性骨軟部腫瘍の生命予後を長期間獲得できるようになってきた．これに伴い以前は問題になりにくかった悪性骨軟部腫瘍患者の治療後のADLやQOLに関する評価の重要度が高まってきている．我々は当科にて治療を行った小児悪性骨軟部腫瘍患者に関して，予後や患肢機能の評価と共に治療後の社会復帰や健康関連QOLに関しても評価を行い，治療にあたっての問題点について考察を行った．

対象と方法

対象は2003～2008年までの間に当科にて加療を行った，初診時15歳以下の悪性骨軟部腫瘍患者9名である．これらの症例に対し初診時のISOLS/MSTSによるsurgical stage，化学療法，手術法など治療の内容，生命予後，また，最終調査時生存が得られていた患者6名のうち協力が得られた5名に関し，ISOLS/MSTSによる患肢機能評価，SF-36（MOS Short-Form 36-Item Health Survey）を用いた健康関連QOL，治療終了後の学校や社会への復帰状況について調査を行った．なお，SF-36は対象年齢16歳以上であるが当調査では15歳以下の症例を含んでおり参考値となることを追記しておく．

結果

1）症例の概要（表1）

初診時年齢は平均12.5歳，男児3例，女児6例．診断は骨肉腫4例，滑膜肉腫3例，その他2例で

Key words：malignant bone and soft tissue tumors（悪性骨軟部腫瘍），long-term survivors（長期生存者），health-related quality of life（健康関連QOL）
連絡先：〒791-0295 愛媛県東温市志津川 愛媛大学大学院医学系研究科運動器学 藤渕剛次 電話(089)960-5343
受付日：平成22年2月26日

表 1. 症例の概要

	初診時年齢	性別		初診時肺転移	surgical stage	初診時状態	手術内容	再建法	化学療法	RT	復学／就職	調査時年齢	予後
case 1	14	M	右大腿骨遠位部骨肉腫	−	ⅡB		広範切除	Growing Kotz	VP-16/ADR/CDDP/MTX	−	コンピューター関連	21	CDF
case 2	13	M	左上腕部 Ewing 肉腫	−	ⅡB	他医切除後	追加広範切除	−	VCR/VP-16/IFO/THP-ADR/CTX/CBDCA	両肺 15 Gy	/	/	肺転移 DOD
case 3	14	F	右腓骨近位部骨肉腫	+	ⅢB		大腿切断	−	CDDP/VP-16/ADR/MTX/IFO/THP-ADR	−	/	/	肺，肝転移，局所再発 DOD
case 4	12	F	右肩部滑膜肉腫	−	ⅡA		切除生検→追加広範切除	−	VCR/ADR/IFO/Act-D	40 Gy	専門学校（看護）	19	CDF
case 5	14	M	右前腕部滑膜肉腫	−	ⅡA	他医切除後	追加広範切除	−	Act-D/IFO	−	専門学校（自動車）	19	CDF
case 6	13	F	左鼠径部滑膜肉腫	−	ⅡB	他医切除後	追加切除（辺縁切除）	−	IFO/ADM/Act-D/VCR	61.2 Gy	高校生（そのまま）	17	CDF
case 7	15	F	右脛骨近位部骨肉腫	−	ⅡB		腫瘍切除	凍結処理自家骨	CDDP/ADR/VP-16/MTX/IFO/THP-ADR/caffeine	−	高校生（1 年遅れ）	18	CDF
case 8	7	F	右大腿部横紋筋肉腫	（腹腔内転移有り）−	ⅢB		辺縁切除	−	VP-16/CTX/THP-ADR/CDDP/VCR/IFO/Act-D	右大腿，腹腔 45 Gy	/	/	腹腔内再発，脳転移 DOD
case 9	11	F	右大腿骨遠位部骨肉腫	−	ⅡB		腫瘍切除	凍結処理自家骨	CDDP/ADR/VP-16/MTX/IFO/THP-ADR/caffeine	−	中学生	12	CDF

VP-16：etoposide, ADR：doxorubicin, CDDP：cisplatin, MTX：methotrexate, VCR：vincristine, IFO：ifosfamide, THP：pirarubicin, CTX：cyclophosphamide, CBDCA：carboplatin, ACT-D：dactinomycin, caf：caffeine
DOD：death of disease, CDF：continuous disease free

あった．初診時転移を認めた症例，すなわち ISOLS/MSTS の surgical stage Ⅲの症例は 2 例，surgical stage Ⅱの症例が 7 例であった．

2）治　療

全例，術前あるいは術後に化学療法を行った．主に使用した化学療法剤はシスプラチン，ドキソルビシン，エトポシド，イホスファミド，ピラルビシンであった．手術は 1 例のみ切断術を施行せざるを得なかったが，その他の症例では患肢温存術を施行した．

3）予　後

調査時の予後は無病生存(CDF)6 例，腫瘍死(DOD)3 例で，CDF 6 例の平均フォローアップ期間は 4 年 4 か月，調査時年齢は平均 17.6 歳であった．全例がもとの中学校，高等学校に復学し，卒業後，1 名が就職，2 名が専門学校に進学していた．カプランマイヤー法による生存率分析では 5 年生存率は全症例で 63.5％であった．このうち初診時転移のない症例では 5 年生存率は 83.3％であった(図 1，2)．

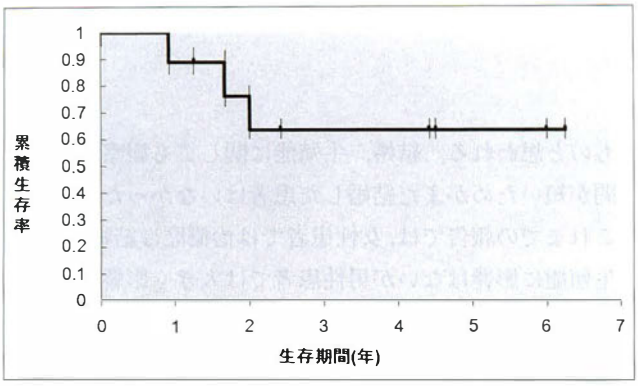

図 1. Kaplan-Meier 法による生存率曲線(全症例)
全症例では5年生存率は63.5%であった.

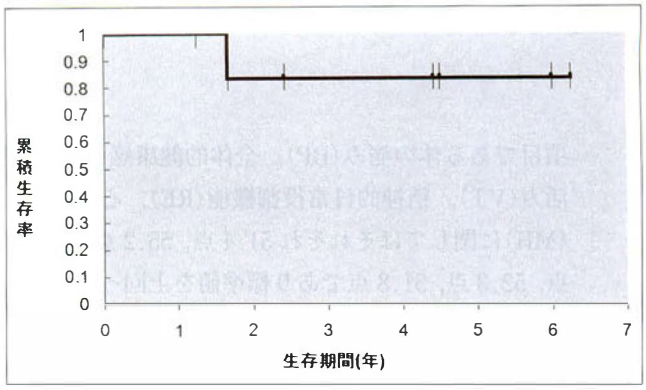

図 2. Kaplan-Meier 法による生存率曲線(M0 症例)
ISOLS/MSTS の surgical stage Ⅱの症例すなわち初診時転移の認められない症例では5年生存率は83.3%であった.

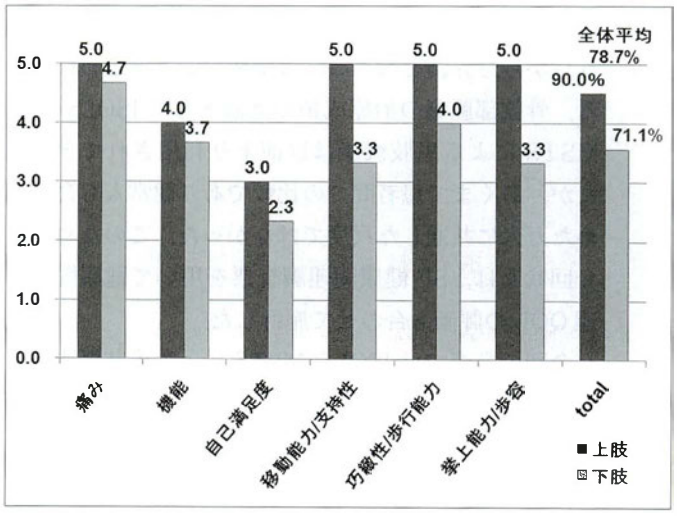

図 3.
ISOLS/MSTS による患肢機能評価
縦軸がスコア，横軸が各評価項目，右端のバーが全体の平均を示す．上肢症例では平均90.0%，下肢症例では平均71.1%であり，上下肢全体では78.7%であった.

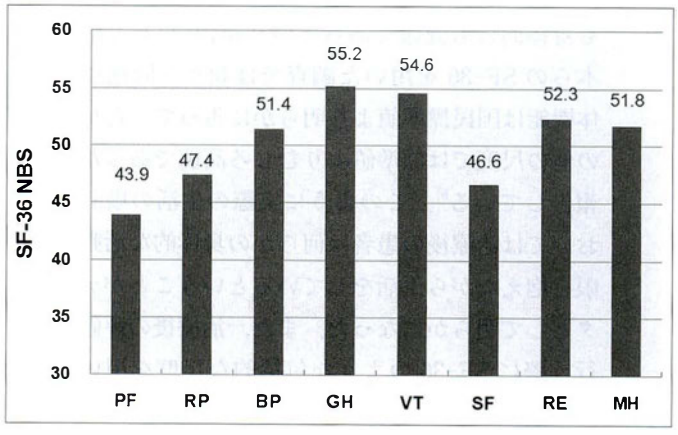

図 4.
SF-36 を用いた健康関連 QOL 評価
縦軸が国民標準値を50点としたスコア，横軸が健康概念の項目である．PF：身体機能，RP：日常役割機能(身体)，BP：体の痛み，GH：全体的健康感，VT：活力，SF：社会生活機能，RE：日常役割機能(精神)，MH：心の健康を示す．身体機能，身体的な日常役割機能，社会生活機能は標準値を下回ったが，残りの体の痛み，全体的健康感，活力，精神的日常役割機能，心の健康に関しては標準値を上回った.

4）ISOLS/MSTS による患肢機能評価

上肢症例では平均90.0%，下肢症例では平均71.1%であり，全体では平均78.7%であった(図3).

5）SF-36 を用いた健康関連 QOL 調査

国民標準値を50点とし，これに基づいたスコアリングでは身体機能(BF)，身体的な日常役割機能(RP)，社会生活機能(SF)はそれぞれ43.9点，47.4点，46.6点と標準値を下回った．残りの

項目である体の痛み(BP)，全体的健康感(GH)，活力(VT)，精神的日常役割機能(RE)，心の健康(MH)に関してはそれぞれ51.4点，55.2点，54.6点，52.3点，51.8点であり標準値を上回っていた(図4)．

考　察

悪性骨軟部腫瘍の治療後，長期にわたって生命予後が見込めるようになった今日，生命予後や患肢機能の評価に加え，身体的および精神的な状態を包括して，また，日常の生活の中での機能という点からも評価を行うことは重要であると思われる．骨軟部腫瘍の治療成績の評価としてISOLS/MSTSによる患肢機能は以前より利用されてきたが，あくまで患者間での比較であり健常人も含めた万人に共通した尺度ではなかった．このため今回我々は，SF健康関連調査票を用いて健康関連QOLの評価も合わせて施行した．

今回の調査ではISOLS/MSTSによる患肢機能評価では，概ね良好な結果であったが，SF-36を用いた健康関連QOL評価では患肢機能に関わる項目は国民標準値に対し低値であった．これまでに骨肉腫治療後の長期生存者では多くは精神的にも身体的にも健康であるという報告[1]があるが米本らのSF-36を用いた調査では我々と同様に身体機能は国民標準値より明らかに劣っていたがその他の尺度では標準値よりむしろ高値であったと報告している[6]．このように実際の生活の場面においては治療後の患者は何らかの身体的な活動制限を抱えながら生活をしているということがデータとして明らかになった．また，治療後の評価を行う際にSF-36のような包括的な尺度を用いて評価を行うことは有用であると考えられた．

就学，就職に関しては予定治療を終了後全員元の学校へ復学できていた．骨肉腫治療後の長期生存者の大学，短期大学進学率は日本では平均と同様であると言われている[5]が，当調査では専門学校へ進学した患者が2名で大学進学者はいなかった．これは症例の少なさ，観察期間の短さによるものと思われる．結婚，生殖能に関しても観察期間が短いためかまだ結婚した患者はいなかった．これまでの報告では，女性患者では治療歴は結婚，生殖能に影響はないが男性患者では大きく影響するという報告[3)4)7)]や，イフォスファミドの大量投与が男性患者の生殖能低下との関連がある[2]とする報告を認める．本症例群でもイフォスファミドの投与歴があり今後注意を要すると思われる．また，この他にも今後二次発癌なども問題となってくるものと思われ，これらの問題に対して長期的にフォローアップをしていく必要があると考えられる．

結　論

1）当科にて治療を行った悪性骨軟部腫瘍患者の治療成績や現在のQOLについて調査を行った．

2）患肢機能はISOLS/MSTSによる評価では良好な成績であったがSF-36で評価を行うとそれでも国民標準値に比べると劣っていた．

3）就学，就職に関しては悪性骨軟部腫瘍の治療は大きな障害となっていなかった．

4）骨軟部腫瘍治療後の評価を行う際，包括的な尺度を用いて評価を行うことは有用であると考えられた．

参考文献

1) Greenberg DB, Goorin A, Gebhardt MC et al：Quality of life in osteosarcoma survivors. Oncology 8：19-25, 1994.
2) Longhi A, Macchiagodena M, Vitali G et al：Fertility in male patients treated with neoadjuvant chemotherapy for osteosarcoma. J Pediatr Hematol Oncol 25：292-296, 2003.
3) Nagarajan R, Neglia JP, Clohisy DR et al：Education, employment, insurance, and marital status among 694 survivors of pediatric lower extremity bone tumors：a report from the childhood cancer survivor study. Cancer 97：2554-2564, 2003.
4) Yonemoto T, Tatezaki S, Ishii T et al：Mar-

riage and fertility in long-term survivors of high grade osteosarcoma. Am J Clin Oncol **26** : 513-516, 2003.

5) Yonemoto T, Ishii T, Takeuchi Y et al : Education and employment in long-term survivors of high-grade osteosarcoma : a Japanese single-center experience. Oncology **72** : 274-278, 2007.

6) Yonemoto T, Ishii T, Takeuchi Y et al : Evaluation of quality of life (QOL) in long-term survivors of high-grade osteosarcoma : a Japanese single center experience. Anticancer Res **27** : 3621-3624, 2007.

7) Yonemoto T, Ishii T, Takeuchi Y et al : Recently intensified chemotherapy for high-grade osteosarcoma may affect fertility in long-term male survivors. Anticancer Res **29** : 763-767, 2009.

Abstract

Malignant Bone and Malignant Soft-Tissue Tumors in Children

Taketsugu Fujibuchi, M. D., et al.

Department of Bone and Joint Surgery, Ehime University Graduate School of Medicine

We report nine cases of a malignant or soft tissue tumor in children and discuss the achieved quality of life after treatment. Their ISOLS/MSTS score and health-related QOL score (using the SF-36) were analyzed retrospectively. With improved prognosis for patients with a malignant bone or soft tissue tumor, attention is now increasingly focusing on the quality of life (QOL) after treatment. The nine patients had a mean age of 12.5 years (range until 15 years) at operation. There were four cases of osteosarcoma, three of synovial sarcoma, and two others. Seven were at Stage Ⅱ, and the other two were at Stage Ⅲ. All nine cases were treated with chemotherapy and limb-preserving surgery, except for one case that required amputation. At the most recent follow-up, six were alive and continuously disease-free, while the other three had died from the disease. The five-year-survival rate was 63.5 percent overall, and 83.3 percent in those at initial Stage Ⅱ. Their mean ISOLS/MSTS score was 78.7 percent, but the QOL scores on 'physical function' physical role' and social function' were each inferior to standard scores. The treatment did not affect the education or employment of the patients. Overall the function of the limb was relatively good if evaluated using the ISOLS/MSTS score, and relatively poor if evaluated using the QOL SF-36 score. We concluded that it was useful to monitor the QOL in long-term patients after treatment for a malignant bone or soft-tissue tumor.

日小整会誌（J Jpn Ped Orthop Ass）20(1)：90-92, 2011.

当科における超音波による先天性股関節脱臼診断の現状

浜松医科大学整形外科学教室
古橋亮典・星野裕信・森本祥隆

要　旨　浜松市では生後4か月時に小児科医が先天性股関節脱臼(DDH)健診を施行し，脱臼疑いの症例が整形外科へ紹介される．当科ではDDH疑いの患児に対して超音波診断を施行しており，その現状について報告する．

2007年4月1日～2009年6月30日までにDDH疑いで当科を受診した188例，223股を対象とした．受診理由，患側，家族歴，紹介科，受診のきっかけ，超音波のGraf分類，単純X線α角について検討した．

受診理由は開排制限が最も多く151例であった．紹介科は小児科が最も多く94例であった．受診のきっかけは健診が最も多く157例で，4か月健診が94例であった．脱臼，亜脱臼と診断して治療を開始した症例は18例，19股(8.1%)であった．全例Riemenbügel法を施行し，4例が整復されずOHT法で整復した．Graf Type 1の中にも臼蓋形成不全例が含まれており，今後の検討が必要であると考えた．

はじめに

静岡県浜松市では乳幼児健診を生後4か月，10か月，1歳6か月，3歳で施行しており，先天性股関節脱臼検診は4か月健診時に主として小児科医により施行される．その際，小児科医により全例，もしくは先天性股関節脱臼(以下，DDH)が疑わしい症例のみが整形外科の検診に回ることとなる．当科ではDDH疑いで紹介された患児に対して超音波診断を施行しており，その現状について報告する．

対象と方法

2007年4月1日より2009年6月30日までにDDH疑いで当科を受診した188例，223股を対象とした．男児64名，女児124名で初診時月齢は平均4.0か月であった．超音波診断にはGraf法を用いた．受診理由，患側，家族歴，紹介科，受診のきっかけ，超音波のGraf分類，単純X線のα角について検討した．

結　果

受診理由は開排制限が151例と最多であった(表1)．大腿の皺の左右差を含めると全体の93%を占めた．患側は右56例，左97例，両側35例で左が51.6%を占めた．家族歴のある症例は42例あり，そのうち6例がDDHであった．DDHと診断した症例の中で家族歴を有する症例は31.6%であった．紹介科の内訳は小児科からの紹介が50%と最多であり，産婦人科からの紹介は9.0%と少なかった(表2)．整形外科からの紹介症例は健診後に小児科より整形外科を紹介受診している例が大半であった．受診のきっかけは健診での受診が84.6%と最多であり，健診の内訳では

Key words：developmental dysplasia of the hip(先天性股関節脱臼)，screening(健診)，ultrasonographic diagnosis(超音波診断)，Graf classification(Graf分類)，acetabular dysplasia(臼蓋形成不全)
連絡先：〒431-3125　静岡県浜松市東区半田山1-20-1　浜松医科大学整形外科　古橋亮典　電話(053)435-2299
受付日：平成22年2月26日

表 1. 受診理由

開排制限	151
下肢の皺左右差	24
下肢の動作少ない	3
家族歴	2
股関節クリック	4
脚長差	1
X 線で外方化	1
臼蓋形成不全	1

表 2. 紹介科の内訳

小児科	94
産婦人科	17
整形外科	25
その他	45

表 3. 受診のきっかけ

健診	159
出産病院で	5
小児科別件で受診時	8
親が気になり	8
助産師の指摘	4

表 4. Graf 分類

Type 1	185
Type 2a	10
Type 2b	9
Type 2c	1
Type D	0
Type 3a	8
Type 3b	7
Type 4	3

表 5. Graf 分類と単純 X 線の α 角

	未検	$\alpha<30°$	$30° \leqq \alpha < 35°$	$\alpha \geqq 35°$	DDH
Graf 1	64	99	24	1	
Graf 2a, b	1	5	7	3	
Graf 2c/D			1		1
Graf 3a, b			4	11	15
Graf 4				3	3

4 か月健診が最多であった(表 3). 超音波の Graf 分類では臼蓋形成不全にあたる Type 2a, Type 2b が 19 股, 脱臼, 亜脱臼にあたる Type 2c, Type 3, Type 4 が 19 股であった(表 4). 脱臼, 亜脱臼例は全例に Riemenbügel 法を施行し, Riemenbügel 法不成功例の 4 股は overhead traction 法で加療し整復を得た.

Graf 分類と単純 X 線の α 角との関係を検討した(表 5). Graf Type 1 の中にも X 線上 α 角が 30° 以上の症例が 25 股あった. X 線上臼蓋形成不全を認めた症例は 35 股であり, X 線では正常と診断した中に超音波で臼蓋形成不全と診断した例が 5 股あった.

考　察

紹介科は小児科が最多であり, また受診のきっかけも 4 か月健診が最多であったことは, 浜松市が施行している 4 か月健診時の DDH 検診によって当科に紹介受診しているためと考えられる. また, 受診の理由は開排制限が最多で, 下肢の皺の左右差も含めると実に 93% にものぼる. これらの症状は小児科医が整形外科医に紹介する際に指標としている症状であると言える.

朝貝ら[1]や畠山ら[2]は超音波を用いた DDH 検診において Graf Type 1 以外を精密検査の対象としており, 単純 X 線検査を追加している. 我々は再診時に開排制限が残存している場合に単純 X 線検査を追加しているが, 今回の結果からは Type 1 以外は全例この基準に当てはまっており, 単純 X 線検査を追加している. しかし, 本研究では Graf Type 1 185 股のうち 25 股に X 線上 α 角 30° 以上の臼蓋形成不全を認めており, Graf Type 1 を精密検査の対象外としてよいとは一概には言えない. 山崎[4]は軽度の臼蓋形成不全では超音波と X 線診断に誤差が生じるとしている. また服部[3]は臼蓋角 30°～35° の臼蓋形成不全では超音波で正常と区別することは難しいとしている. 今回の結果でも Graf Type 1 で α 角 30° 以上であった 25 股のうち 1 例以外は 35° 以下であり, 超音波での診断は困難であると考える. しかし, 浜松市の DDH 検診において当科の担っている役割は, 単純なスクリーニングというよりは一度スクリーニングされた後の精査であり, 1 度は単純 X 線検査を検討してもよいのかもしれない. 今後これらの症例の経過観察を行い, 臼蓋形成不全が残存するか否かを検討する必要があると考える.

まとめ

DDH 疑いの当科紹介患児について検討した.

紹介科は小児科が最多であり，また受診のきっかけは4か月健診が最多であり，浜松市の健診が機能している結果であった．Graf Type 1の中にも臼蓋形成不全例がある可能性があり，今後の検討が必要であると考えた．

文　献

1）朝貝芳美，渡辺泰央，今給黎篤弘：長野県下諏訪町における乳幼児先天股脱超音波検診の現状．日小整会誌　**14**(1)：40-43，2005.

2）畠山征也，高橋　牧：新潟市保健所での超音波による乳児先天性股関節脱臼検診の現状．関節外科　**24**(6)：20-23，2005.

3）服部　義：新生児・乳児股関節の超音波診断に関する研究．日整会誌　**63**：750-763，1989.

4）山崎　謙：先天股脱の超音波診断に関する研究．日整会誌　**69**：399-410，1995.

Abstract

Clinical Evaluation of Routine Ultrasound Screening for Developmental Dysplasia of the Hip

Ryosuke Furuhashi, M. D., et al.

Department of Orthopaedic Surgery, Hamamatsu University School of Medicine

We report the findings from routine screening using ultrasound (US) for developmental dysplasia of the hip in the general population at age 4 months. Screening is routinely performed by pediatricians, and any suspected case is then referred to a pediatric orthopaedic surgeon. Between April 2007 and June 2009 our orthopaedic department saw 233 suspected cases of DDH, involving 188 infants. The related factors included family history, Graf classification on US, and alpha angle on X-ray. The most frequent presentation was limited flexion abduction in 151 hips. Of the 233 suspected cases, opportunistic examination found 157 cases, and the routine screening found the further 94 cases. There were 19 hips (8.1%) with dislocation or subluxation, involving 18 infants. All 19 cases were treated using the Pavlik harness, and 15 cases were successfully reduced. The other 4 unsuccessful cases were reduced using over-head traction. Acetabular dysplasia was seen in one case of Graf type 1. We concluded that any case presenting Graf type 1 should be referred for further examinations.

日小整会誌（J Jpn Ped Orthop Ass）20(1)：93-97, 2011.

肘分散脱臼の1例

静岡済生会総合病院整形外科
渡辺　完・浦崎哲哉・倉田　亮・三矢　聡
村瀬熱紀・天野貴文・森　芳史・小倉跡夢
静岡医療福祉センター
森山明夫・廣岡敦子

要　旨　肘分散脱臼に対して，3D-CT，ストレス撮影，MRIを行い画像的評価を行った．また徒手整復と外固定のみで良好な結果を得たため報告する．症例は7歳男児．高所からの転落で左手をついた際に受傷した．当院へ緊急来院し，単純X線検査，3D-CTを行い鉤状突起骨折を伴った左肘分散脱臼を認めた．入院の上，静脈麻酔による鎮静の下で徒手整復を行った．整復後3D-CT，ストレス撮影，MRIを行い，損傷組織は前方関節包，内側側副靱帯，外側側副靱帯，輪状靱帯，骨間膜と考えられた．整復後左肘関節90°，前腕中間位で外固定を4週間行った．2か月後，患肢の肘関節可動域は健側とほぼ変わらなくなった．今回我々は肘分散脱臼での損傷組織を画像によって確認し得た．肘分散脱臼は成人では不安定型肘関節脱臼となるが，小児の場合は徒手整復と外固定のみで良好な成績を得ることができる．

はじめに

肘関節脱臼は肩関節脱臼に続いて多い外傷性脱臼であるが[8]，小児肘関節脱臼は肘周辺の外傷のうち3～6％程度であり，さらに肘分散脱臼はその中でも非常に稀である[3]．分散脱臼に関しては，受傷機転の考察や屍体を用いた研究での脱臼再現を試みる報告[1]など散見されている．今回我々は本症例に対し3D-CT，ストレス撮影，MRIを施行し画像所見から損傷組織を確認した．また，徒手整復と外固定のみで機能回復を得たため，文献的考察を含め報告する．

症　例

症　例：7歳，男児

主　訴：左肘痛

現病歴：ジャングルジムより落下し，左肘伸展位，前腕回外位で手をついて受傷した．左肘疼痛，腫脹，変形を呈し救急外来を受診した．

来院時現症：左肘関節40°屈曲位，前腕回外位で健側上肢で左手を支えていた．肘関節は腫脹しており，後外方に橈骨頭が，後方に肘頭が皮下に突出していた．末梢神経障害および血流障害は認めなかった．

来院時画像所見：単純X線像では，左肘関節後方脱臼を認め，さらに，近位橈尺関節の脱臼も認めた．

腕尺関節，腕橈関節，近位橈尺関節の3成分の脱臼であり，稀な分散脱臼と考えた．

さらに肘関節前方部に小骨片を認めた．来院時X線撮影では疼痛のため正確な4方向の撮影は困難であり，骨折の所見も明確には得られないた

Key words：divergent dislocation of the elbow（肘分散脱臼），manual reduction（徒手整復），3D-CT（3D-CT），MRI（MRI）
連絡先：〒422-8527　静岡市駿河区小鹿1-1-1　静岡済生会総合病院整形外科　渡辺　完　電話(054)285-6171
受付日：平成22年2月26日

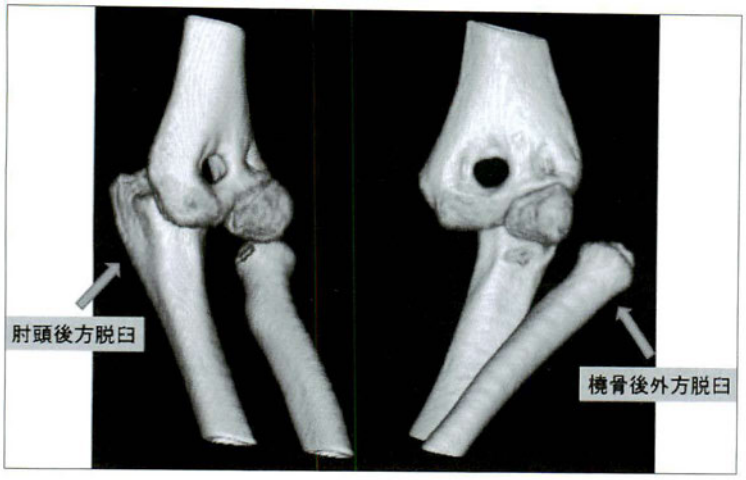

図 1.
初診時 3D-CT
上腕骨に対して肘頭は後方へ，橈骨頭は後外方へ脱臼している．小骨片は鈎状突起骨折と考えられる．

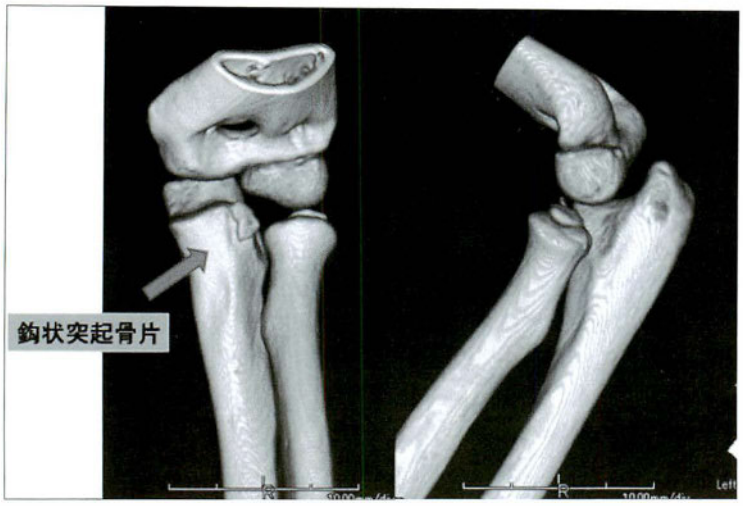

図 2.
整復後 3D-CT
脱臼は整復され小骨片も整復されている．

め，患児の安静肢位の状態でも情報が得られる 3D-CT も追加した(図 1)．脱臼の方向は，上腕骨に対して尺骨は後方へ，橈骨は後外方へ脱臼していた．小骨片は鈎状突起骨折と考えられた．

以上より，診断は左肘分散脱臼すなわち，肘関節の 3 成分である腕尺関節，腕橈関節，近位橈尺関節のいずれもが脱臼しており，内側側副靱帯，外側側副靱帯，輪状靱帯および骨間膜断裂の存在が考えられた．さらに鈎状突起骨折も認められた．各筋群等の断裂は不明である．

閉鎖性の外傷性肘関節脱臼のため，可及的速やかに徒手整復することが必要であった．そのため静脈麻酔で鎮静を行い，整復を行った．

まず，肘関節軽度屈曲位で前腕を上腕の長軸方向に牽引しつつ，肘頭を圧迫することで腕尺関節の整復は得られたが，橈骨頭脱臼は整復されず，さらに易脱臼性を認めた．

そのため，再度肘関節軽度屈曲位で前腕を上腕の長軸方向に牽引しつつ，肘頭と橈骨頭を同時に圧迫することで脱臼整復が得られた．その後 X 線透視下に肘関節の安定性を認めたため，肘関節 90° 屈曲位，前腕中間位で外固定を 4 週間(初めの 1 週間はシーネ固定，その後 3 週間はギプス固定)行った．

整復後画像所見：単純 X 線像および 3D-CT で，脱臼は整復されており，さらに鈎状突起骨片も整復されていた(図 2)．徒手整復後に行った X 線ストレス撮影では内外反ストレス，過伸展ストレスで安定性を得ていた．

損傷組織を確認するために MRI 検査を施行した．前方関節包部分，内側側副靱帯，外側側副靱帯，輪状靱帯に T2 強調画像で high signal intensity が認められた．骨間膜は撮影範囲外だった．上腕筋，上腕二頭筋腱，上腕三頭筋腱，腕橈骨筋，

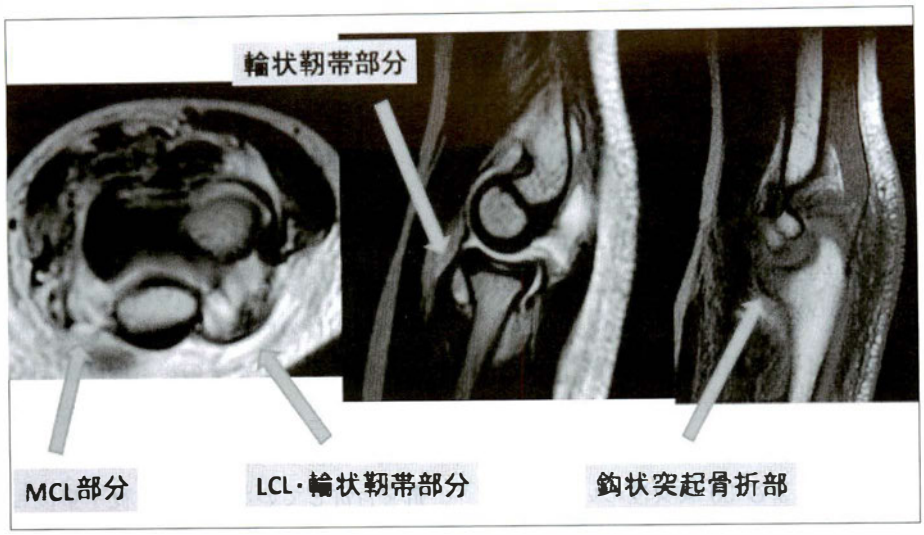

図 3. 整復後 MRI
前方関節包部分，内側側副靭帯，外側側副靭帯，輪状靭帯に T2 強調画像で high signal intensity が認められた．

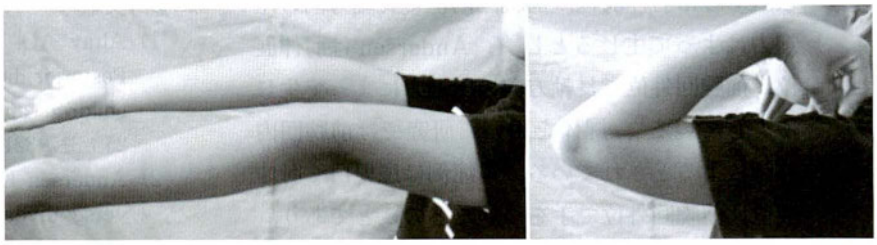

図 4.
整復後 2 か月
伸展 右 26°・左 18°
屈曲 右 135°・左 135°

屈筋腱および伸筋腱の損傷は認めなかった(図 3)．

経　過：整復後 3 週では肘関節伸展時痛，手掌把握時上腕骨内顆部痛が残存していたが，4 週間で症状は消失したため，外固定を除去した．特に可動域訓練は施行せず，整復後 2 か月で健側と比較してほぼ同様の可動域を得た(図 4)．報告では本外傷は関節弛緩性を有する患児に多いとされている[3]ため，general joint laxity test を行ったところ，6 項目中 4.5 項目に該当しており，general joint laxity test は陽性であった(表 1)．

表 1. General joint laxity test
6 項目中 4.5 項目に該当した．

	右	左
Thumb to the arm	可	可
Elbow hyperextension	可 (26° >15°)	可 (18° >15°)
Hand in hand on the back	不可	可
Palm to the floor	不可	不可
Knee recurvation	可 (踵下 2 横指以上)	可 (踵下 2 横指以上)
Hip abduction	可	可

考　察

肘分散脱臼は肘関節後方脱臼のうち，3 関節がそれぞれ脱臼する非常に稀な型である．1854 年に Warmont が transverse divergent dislocation of the elbow(横分散脱臼)として初回報告し，以降亜型を含め報告が散見されている．分散脱臼では 3 関節の脱臼とともに，輪状靭帯，側副靭帯，骨間膜，前方関節包の破綻をきたすとされている．また，骨折を合併することもあり，特に本症例のような鈎状突起骨折の報告が多い．神経血管損傷を合併することは非常に稀であり，渉猟し得た限り橈骨神経麻痺合併例で緊急手術を行った報告が 1 例あるのみである[9]．横分散脱臼の報告は自験例を含め渉猟し得た限り 30 例(男 24 例，女 4 例，不明 2 例)あり，平均年齢は 9.1 歳(3～30 歳，不

明2例)であった．その中でも学童期初期(5〜8歳)の受傷が16例(男15例，女1例，53.3%)と多い傾向にあった．ほとんどが徒手整復および外固定のみで良好な結果を得ることができているが，30例中5例(16.7%)に手術を要しており，前述の1例のほかに整復位不良で観血的整復術を行ったMcAuliffeの1例[7]と徒手整復後不安定性をきたしていたために損傷靱帯修復術を行った中田らの1例[8]のほかに25歳および30歳女性のいずれも前腕骨骨折合併例で観血的整復固定術を行った2例がある．

発症機序は各報告で様々であるが，星らやCareyらは肘伸展位，前腕回内位で長軸方向の圧迫力によって生じるとし[4)6)]，Andersenは肘伸展位，前腕回外位で長軸方向の圧迫力によって生じるとしている[2)]．屍体を用いた研究では前腕回内強制によるとされている．本症例は患児曰く肘伸展位，前腕回外位で手をついたとのことであり，後者を支持している．また，比較的関節弛緩性を有する患児に多いとする報告もあり[3)]，本症例でもgeneral joint laxity testで6項目中4.5項目に該当しており，関節弛緩性は陽性であった．さらに，これまで報告されていた文献からは5〜8歳男児に多く発症しており，関節弛緩性および年齢との間に何らかの関連性があるのかもしれない．

治療は基本的には麻酔下に徒手的に整復位が容易に得られ，肘関節軽度屈曲位で前腕を長軸に牽引しつつ肘頭および橈骨頭を同時に圧迫することが大事である．本症例でも腕尺関節のみを先に整復した場合では橈骨頭は整復されず易脱臼性を示したため，肘頭と橈骨頭を同時に圧迫することで整復し得た．

損傷靱帯の修復には6〜10週必要とされている[5)]が，外固定は肘関節90°屈曲位・前腕中間位で2.5〜5週間とする報告が多く，本症例も肘関節90°屈曲位・前腕中間位で4週間外固定を行い，2か月後健側と比較して可動域はほぼ変わらなかった．

成人における同様の脱臼は報告例が少ないが，高頻度に不安定性脱臼となり，観血的整復術を行い損傷靱帯の修復を行わないと脱臼整復を得ることは難しく，またその後も肘関節拘縮を高率に合併する．ところが，小児肘分散脱臼では本症例でも他の報告と同様に，不安定性をきたすような骨折を合併していない限り，徒手整復および外固定のみで安定した整復位を得られ，また良好な肘関節可動域の回復を得ることができると考えられる．

参考文献

1) Altay AO, Balakumar J, Howells RJ et al：Posterior divergent dislocation of the elbow in children and adolescents. J Pediatr Orthop **25**：317-321, 2005.
2) Andersen K, Mortensen AC, Gron P：Transverse divergent dislocation of the elbow. A report of two cases. Acta Orthop Scand **56**：442-443, 1985.
3) Basanagoudar P, Pace A, Ross D：Paediatric transverse divergent dislocation of the elbow. Acta Orthop Belg **72**：359-361, 2006.
4) Carey RPL：Simultaneous dislocation of the elbow and the proximal radio-ulnar joint. J Bone Joint Surg **66-B**：254-256, 1984.
5) Clayton ML, Wetr GJ Jr.：Experimental investigations of ligamentous healing. Am J Surg **98**：373-378, 1959.
6) 星　秀逸，遠藤重厚，松岡哲也ほか：外傷性肘関節脱臼．整形外科　**40**：23-33，1989.
7) McAuliffe TB, Williams D：Transverse divergent dislocation of the elbow. Injury **19**：279-280, 1988.
8) 中田浩司，尾崎二郎，矢島弘嗣ほか：肘関節分散脱臼の1例．第2回肘関節研究会 抄録集 22-23，1991.
9) Rasool MN：Dislocations of the elbow in children. J Bone Joint Surg **86-B**：1050-1058, 2004.

Abstract

Transverse Divergent Dislocation of the Elbow—A Case Report—

Masashi Watanabe, M. D., et al.

Department of Orthopaedic Surgery, Shizuoka Saiseikai General Hospital

We report a case of a 7-year-old boy with transverse divergent dislocation in the elbow. He presented an injured left elbow after falling from a great height. We examined the elbow using radiography, 3D-CT, stress X-p and MRI. The radiography and 3D-CT showed a transverse dislocation in the left elbow with a fragmented coronoid process. Manual reduction was performed under general anaesthesis. After reduction, 3D-CT, stress X-p and MRI were performed on the elbow. These revealed injury to the capsule, ulnar collateral ligament, radial collateral ligament, anular ligament and interosseus membrane. The left arm was immobilized for 4 weeks with the elbow flexed at 90 degrees and the forearm in a neutral position. At 2 months later, a full range of motion was recovered successfully.

日小整会誌 (J Jpn Ped Orthop Ass) 20(1)：98-102, 2011.

脛骨骨線維性異形成の治療方針

癌研有明病院整形外科
谷山　崇・松本誠一・真鍋　淳
下地　尚・谷澤泰介・澤村千草
小林　寛・牛尾修太・川口智義

要　旨　【背景】骨線維性異形成(osteofibrous dysplasia；以下，OFD)は10歳以下の小児脛骨に好発する良性腫瘍様病変であるが，OFD-like adamantinoma(以下，OFDA)の概念の提唱以来，OFD様画像所見を示す病巣の治療方針について定見はない．自験例より本症の治療方針について検討を加えた．【対象】1978～2007年までに手術を行った16例のOFDを対象とした．同時期に1例のOFDAを経験した．【結果・考察】画像上の再発は4例であり，その中で1例に再手術を行った．OFDはこれまで組織診断は省き経過観察または保存的治療のみ行う傾向にあるが，OFDA提唱後はOFDAとの鑑別や臨床経過の観察が重要である．現在は①症状の有無によらず組織診断を行う，②術中迅速診断で良性なら，最小限の侵襲で掻爬・人工骨移植を行う，③永久標本でOFDならば年1回の経過観察，④OFDAならば，追加切除はせず半年に1回の経過観察としている．

はじめに

骨線維性異形成(osteofibrous dysplasia；以下，OFD)は10歳以下の小児の脛骨骨幹部に好発する良性腫瘍様病変である．本症は，画像所見に特徴があるため，以前は症状に乏しければ，組織診断を省き，保存的治療で良いとされていた．しかし近年，OFD-like adamantinoma(以下，OFDA)の概念が提唱されて以来，OFD様の画像所見を示す病巣に対する治療方針について定見はない．今回，我々は自験例をもとに，本症の治療方針について検討を加えた．

対象と方法

1978年1月より2007年12月までに当科で手術を行いOFDと診断された16例(男：7，女：9)を対象とした．初診時平均年齢12.9歳(5～21歳)，経過観察期間は平均59.1か月(13～168か月)であった．術前に病的骨折を認めていたのは1例であった．手術はいずれも切開生検を行い，迅速病理診断で悪性を否定した後に病巣掻爬を行った．掻爬後は2例を除いて骨移植(自家骨移植3，人工骨移植11例)を行った．また，同時期に経験したOFDAは1例であり，小児脛骨単骨発生の線維性骨異形成(fibrous dysplasia)は20例であった．

結　果

術後に画像所見で再発をきたしたのは4例であったが，そのうち再手術を必要としたのは1例(初回手術18か月後)であり，再度掻爬・人工骨移植を行った．また，著しい変形をきたした症例は無かった．

Key words：osteofibrous dysplasia(骨線維性異形成)，tibia(脛骨)，child(小児)
連絡先：〒135-8550　東京都江東区有明3-8-31　癌研有明病院整形外科　谷山　崇　電話(03)3520-0111
受付日：平成22年2月26日

図 1. 症例 1：11 歳，女児　術前 X 線
脛骨近位 1/3 付近に骨皮質に限局する骨透亮像を認める．

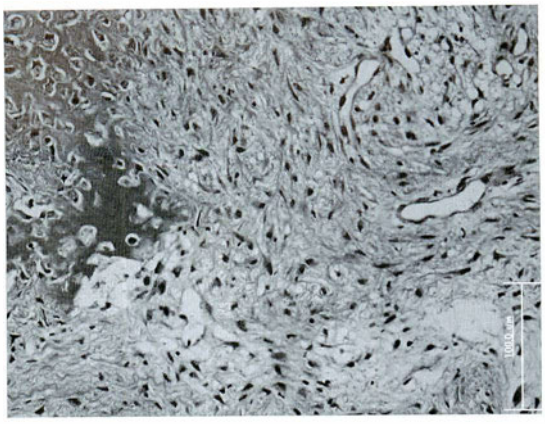

図 2. 症例 1：病理所見　HE 染色
骨梁間に線維細胞が増殖し，また骨梁周辺および内部に骨芽細胞の存在が確認できる．

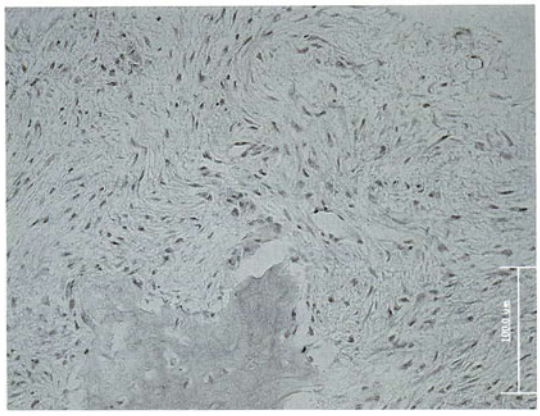

図 3. 症例 1：病理所見　AE1/AE3
上皮様成分に陽性となる AE1/AE3 での染色ではほとんどの範囲で陰性であった．

症　例

症例 1：11 歳，女児

主　訴：左下腿腫脹

病　歴：9 歳時より左脛骨の膨隆を自覚．11 歳時に近医での X 線検査で異常陰影を指摘され当科紹介受診となった．生検・掻爬・人工骨移植を施行し，術後 13 か月の時点で再発を認めていない．

画像所見：脛骨骨幹部近位 1/3 付近に皮質内に限局する比較的境界明瞭な骨透亮像を認める(図 1)．

病理所見：骨梁間に線維性組織の増殖がみられ，成熟した骨梁と骨芽細胞がある(図 2)．免疫組織化学的所見では上皮様成分に陽性となる AE1/AE3 において病巣のほとんどの範囲で陰性であった(図 3)．

症例 2：13 歳，男性

主　訴：左下腿腫脹

病　歴：12 歳時より左下腿前面腫脹出現．その後自然緩解と増悪があり来院．OFD を疑い，生検・掻爬・アルコール処理・人工骨移植を行った(図 4-a)．術後 18 か月で再発(図 4-b)，その後も病巣の増大を認めたため，初回手術から 2 年半後に再手術(生検・掻爬・人工骨移植)を行った(図 4-c)．

考　察

OFD は ossifying fibroma of long bone あるいは intracortical fibrous dysplasia などと呼ばれてきた病変で 10 歳以下の小児の脛骨骨幹部に好発する．X 線所見は，骨皮質に限局した単ないし多房性の骨透亮像を示し，通常骨膜は保たれており骨膜下の皮質骨は菲薄化していることが多い[6]．

病理組織学的には第 1 に線維性組織の増殖と表面に骨芽細胞が並ぶ成熟した骨梁からなる．第 2 に区域構築(zonal architecture)を示し，病変の中心部には骨梁が乏しく周辺にいくほど骨梁が多く，また成熟しており皮質骨に移行するといった特徴を示す[6]．

一方，病変のほとんどが OFD の像を呈しているが，ごく一部に上皮様細胞の小さな集団のみられる例がまれにみられる．近年このような病変は

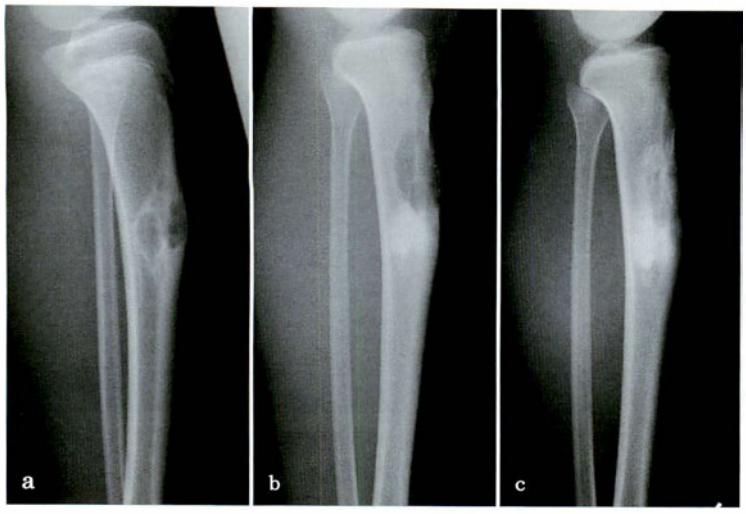

図 4.
症例 2：13 歳，男性　X 線　再発例
a：初診時
b：再発時(初回手術後 18 か月)
c：再手術後
初回手術後 18 か月で手術部位の近位側に再発を認め，再手術を施行した．

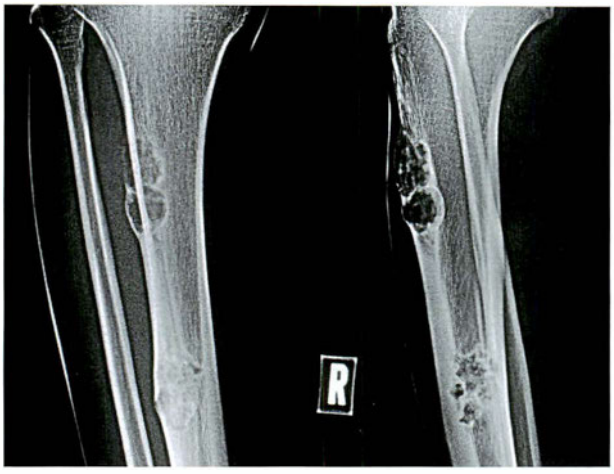

図 5.
22 歳，男性　X 線(OFDA)
来院時脛骨近位側と遠位側に 2 か所の骨透亮像を認めた．2 か所の病巣から生検を行い，迅速病理診断ではともに OFD であったが，近位側病巣のみ最終病理診断は OFDA であった．本症例では術後 3 か月で近位側病巣部に MRI 上再発が疑われ，注意深く経過観察を継続しているが，術後 49 か月の時点で明らかな病巣の増大傾向を認めていない．

OFDA と呼ばれており，これまでに differentiated adamantinoma あるいは regressing adamantinoma，juvenile intracortical adamantinoma などの名前で報告されており[2]，OFD とアダマンチノーマとの中間に位置するものとして考えられている[4)6)]．若年者の脛骨骨幹部骨皮質内に骨透亮性病変を形成する点は OFD とまったく同様である．OFD と OFDA の組織学的な相違点については，未だ十分な意見の一致が得られているとはいい難いが，多くの場合通常の H＆E 染色において OFD では上皮様細胞が確認されないが，上皮様細胞の小集団が確認できるときに OFDA と診断されているものと思われる[3]．

線維性骨異形成(fibrous dysplasia)が髄内病巣を主体とし，顕著な変形をきたし得るのに比較して，OFD は皮質が主体の病変であり，変形も比較的少ない．Campanacci らは OFD の治療方針として再発の可能性が高いため，特に 15 歳以下の症例では骨膜下の辺縁切除はすべきではないとしている．また，病的骨折を繰り返すまたは病変の進行が速い症例以外には手術は慎むべきと述べている[1]．以来 OFD に対する治療方針は無症状であれば経過観察あるいは保存的治療のみ行ってきた傾向がある．しかし，OFDA が提唱されてからは，OFDA の予後が不明であることからも，OFD と OFDA の鑑別は非常に重要である．

我々は以前脛骨の OFD 様病変(図 5)に対し手術を施行し，術中迅速病理診断で OFD であったが，永久標本での免疫組織学的検討により最終病理診断が OFDA となった症例を報告している[5]．この症例では画像所見だけでは OFD と OFDA との鑑別は困難であり，OFDA の可能性を常に念頭に入れて治療する必要がある．

そこで，現在の当科での OFD が疑われる病変

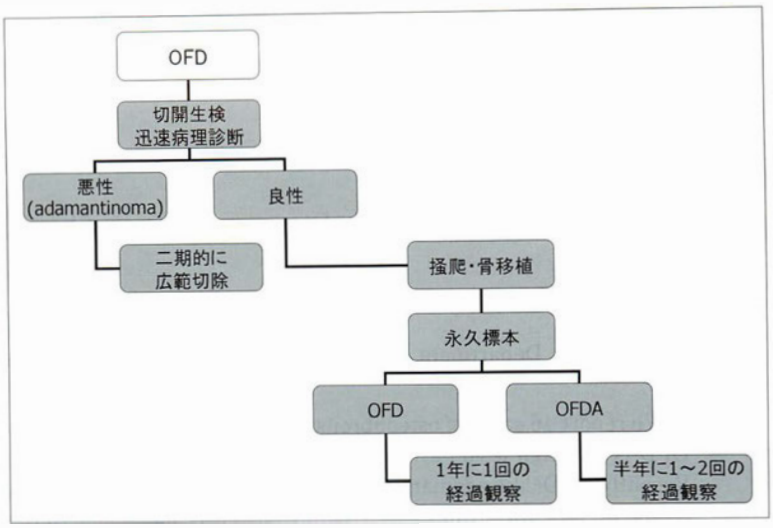

図 6.
当科での OFD に対する治療方針

に対する治療方針は，① 症状の有無にかかわらず組織診断を行う，② 迅速組織診断で悪性でなければ，最小限の侵襲を心がけ，掻爬・人工骨移植を行う．ただし，術中迅速病理では OFDA の診断は困難なため内固定はできるだけ避ける，③ 永久標本で OFD であれば 1 年に 1 回の経過観察とする，④ OFDA であれば，追加切除はせずに半年に 1 回程度の厳重な経過観察としている(図 6)．

組織診断が明確になり，しかも掻爬・人工骨移植術を行った OFD の経過が良好であったことからも，OFDA 例の長期成績が明瞭になるまでは，この治療方針は，継続する価値があると思われる．

文　献

1) Campanacci M, Laus M et al：Osteofibrous Dysplasia of the Tibia and Fibula. J Bone Joint Surg Am **63**：367-375, 1981.
2) Czerniak B, Rojas-Corona RR, Dorfman HD et al：Morphologic diversity of long bone adamantinoma：the concept of differentiated (regressing) adamantinoma and its relationship to osteofibrous dysplasia. Cancer **64**：2319-2334, 1989.
3) Gleason BC, Liegl-Atzwanger B, Kozakewich HP et al：Osteofibrous Dysplasia and Adamantinoma in Children and Adolescents：A Clinicopathologic Reappraisal. Am J Surg Pathol **32**：363-376, 2008.
4) Hazelbag HM, Taminiau AH, Fleuren GJ et al：Adamantinoma of the long bones. A clinicopathological study of thirty-two patients with emphasis on histological subtype, precursor lesion, and biological behavior. J Bone Joint Surg Am **76**：1482-1499, 1994.
5) Hoshi M, Matsumoto S, Manabe J et al：Surgical treatment for adamantinoma arising from the tibia. J Orthop Sci **10**：665-670, 2005.
6) 町並陸生：骨関節の病理診断．文光堂，東京，p. 168-171，1999.

Abstract

Therapeutic Strategy for Osteofibrous Dysplasia

Takashi Taniyama, M. D., et al.

Department of Orthopedic Surgery, Cancer Institute Ariake Hospital

We report 16 cases of osteofibrous dysplasia (OFD) in children successfully treated with surgery. OFD is a benign lesion arising from tibia, and mainly affecting children less than 10 year of age. Recently OFD-like adamantinoma (OFDA) has been proposed. However there is not yet consensus on the therapeutic strategy for treating any OFD-like lesion. Here we describe our experience and suggest an effective therapeutic strategy for OFD and OFD-like lesions. The 16 patients had a mean age of 12.9 years (range from 5 to 21) at operation, and were followed for a mean duration of 59.1 months (range from 13 to 168 months). One of these involved an OFD-like lesion. During follow-up, four patients showed recurrence, and one of these underwent re-operation. Previously, OFD lesions have been treated conservatively. However we recommend the following strategy based on these 16 cases ; (1) open biopsy, whether or not symptomatic, and (2) if pathological findings are benign and diagnosis is OFD, then minimally-invasive curettage is performed with bone grafting, and follow-up examinations are performed annually. If the diagnosis is OFDA, then follow-up is performed every six months.

日小整会誌 (J Jpn Ped Orthop Ass) 20(1)：103-108, 2011.

小児上腕骨外顆骨折の治療成績

東京医科大学整形外科学教室
河野亮平・佐藤由佳・高瀬勝己・山本謙吾
都立大塚病院整形外科
三部順也・渡邉泰央・亀岡尊史

要旨 小児上腕骨外顆骨折は関節内骨折であり正確な解剖学的整復が必要とされる．我々の施設において手術加療を施行した症例の治療成績を，K-wire のみによる鋼線固定群(K 群)と tension band wiring 群(T 群)に分け比較検討した．K 群 10 例，T 群 9 例であった．骨折型分類は Wadsworth 分類を用いた．検討項目は carrying angle・骨癒合期間・fish tail deformity の有無・屈伸可動域・術後合併症である．治療成績の判定には Flynn の評価基準を用いた．Carrying angle は T 群において有意に内反変形を認めた．K 群において術後の鋼線突出により屈伸可動域が制限された症例を認め，治療成績が有意に不良であった．鋼線固定のみでは固定力が弱く tension band wiring が望ましいと考えられた．術後変形は骨端線閉鎖まで進行するため長期の経過観察が必要である．

序文

小児上腕骨外顆骨折は小児の肘関節周辺骨折の中で上腕骨顆上骨折に次いで多い骨折である．本骨折は骨端軟骨を損傷する関節内骨折であるため，転位が軽度であっても観血的手術による正確な解剖学的整復が必要とされる[6]．その手術方法として K-wire を用いた鋼線固定もしくは tension band wiring のどちらかが選択されることが多い．今回，当科および関連施設において手術加療を必要とした症例の治療成績および合併症について，手術方法別に比較検討したので報告する．

対象・方法

対象は，2000 年以降に当科および関連施設において手術加療を行い，骨癒合まで経過観察し得た小児上腕骨外顆骨折 19 例 19 肘である．男児 17 例，女児 2 例で右 8 肘，左 11 肘であった．受傷時年齢は 2〜9 歳，平均 5.0 歳であった．術後経過観察期間は 4 か月〜9 年，平均 2 年 5 か月であった．これらの症例に対する手術方法は 2000〜2004 年までが K-wire による鋼線固定(K 群)，2005 年以降は tension band wiring(T 群)を施行した．K 群は男児 8 例，女児 2 例で右 4 肘，左 6 肘であった．受傷時年齢は 2〜9 歳(平均 4.7 歳)，術後経過観察期間は 4 か月〜9 年(平均 3 年 7 か月)であった．一方，T 群は男児 9 例で右 4 肘，左 5 肘であった．受傷時年齢は 3〜7 歳(平均 5.3 歳)，術後経過観察期間は 4 か月〜4 年 3 か月(平均 1 年 2 か月)であった．

骨折型分類は Wadsworth 分類[9]を用いた．K 群は type 1：1 肘，type 2：6 肘，type 3：3 肘で T

Key words：lateral condyle fracture of the humerus(上腕骨外顆骨折)，fractures in children(小児骨折)，tension band wiring(引き寄せ締結法)，varus deformity(内反変形)
連絡先：〒160-0023 東京都新宿区西新宿 6-7-1 東京医科大学病院整形外科 河野亮平 電話(03)3342-6111
受付日：平成 22 年 2 月 26 日



図 1.
Carrying angle
K 群は術後経過に有意差を認めなかったが，T 群は最終診察時では術直後および抜釘時と比較して有意な内反変形の進行を認めた．両群間においては最終診察時のみに統計学的有意差を認めた．

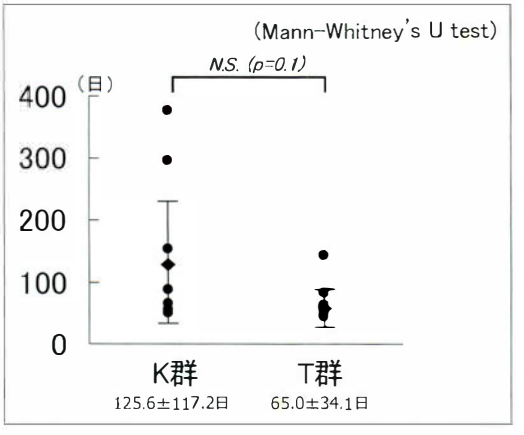

図 2. 骨癒合期間
T 群において早く骨癒合が得られている傾向を認めたが，統計学的有意差は認められなかった．

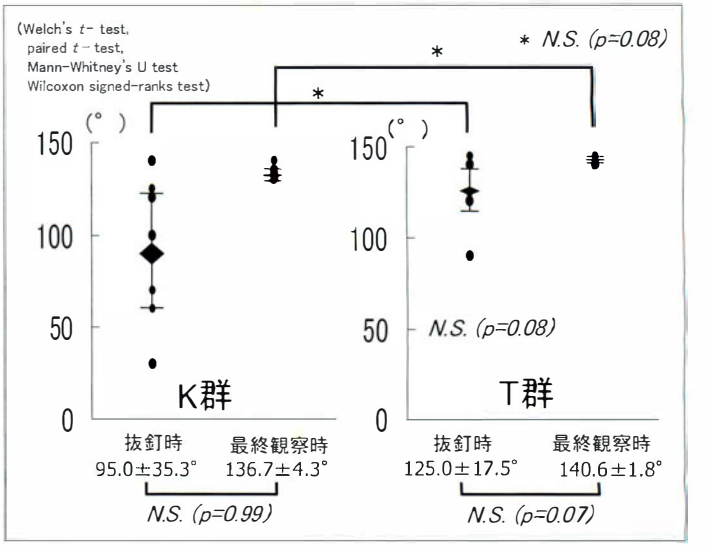

図 3. 肘関節可動域
両群とも抜釘時と最終診察時に有意差を認めなかった．K 群の抜釘時において可動域制限を認める傾向にあったが，両群間に有意差は認めなかった．

群は type 2：5 肘，type 3：4 肘であった．K 群の type 1：1 肘は保存的加療中に転位をきたした症例であった．

検討項目は，carrying angle（以下，CA），骨癒合期間，骨端線閉鎖まで経過観察可能であった症例においては fish tail deformity の有無を単純 X 線にて評価した．さらに機能面では肘関節可動域，術後合併症について検討した．治療成績の判定には Flynn の評価基準[2]を用いた．なお，骨癒合の判定は X 線にて骨折線が完全に消失した時期とした．

統計学的検討には t 検定，マン・ホイットニ検定，クラスカル・ワーリス検定，ウィルコクソン符号符順位和検定，スピアマンの順位相関係数検定を適宜使用し，危険率 5％未満を有意差有りとした．

結　果

① Carrying angle：K 群は受傷時平均 170.5±4.8°，術直後平均 163.2±4.2°，抜釘時平均 165.3±6.0°，最終診察時平均 167.0±4.2°であり，術直後より最終診察時までの術後内反変形の進行は平均 3.8±5.8°で術後経過において有意差は認められなかった．T 群は受傷時平均 169.6±10.8°，術直後平均 169.4±4.8°，抜釘時平均 169.3±4.3°，最終診察時は平均 175.0±3.8°であった．

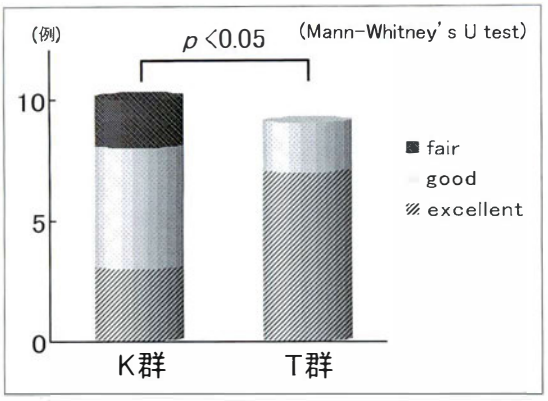

図 4. 総合治療成績
両群間の治療成績に有意差を認めた.

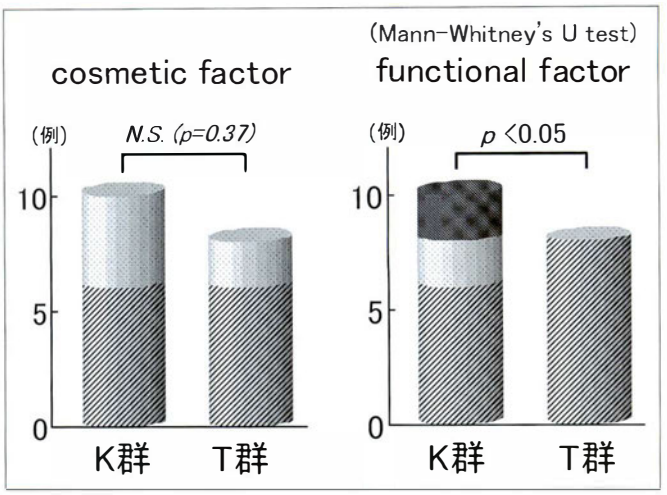

図 5. 項目別治療成績
Cosmetic factor において両群間に有意差を認めなかった.
Functional factor においては両群間に有意差を認めた

表 1. Fish tail deformity
Fish tail deformity をきたした 4 例の総合治療成績と井上らの計測法による grade 分類との間に明らかな相関関係は認められなかった.

	年齢(歳)	骨折型	骨端線閉鎖時期(月)	治療成績	grade
	2	type 3	106	excellent	1
K 群	3	type 3	42	fair	2
	5	type 2	48	good	3
T 群	6	type 2	51	excellent	2

N. S(rs = −0.35)
(Spearman's correlation coefficient by rank test)

表 2. 鋼線皮下突出例

	年齢(歳)	骨折型	抜釘時期(日)	肘関節可動域(°) 抜釘前	肘関節可動域(°) 最終	治療成績
	9	type 2	63	70	130	fair
K 群	3	type 3	51	30	130	fair
	6	type 3	70	140	140	good
T 群	6	type 2	56	145	145	excellent

T 群における術後内反変形の進行は平均 5.5±5.6°で，最終診察時では術直後および抜釘時と比較して有意な内反変形の進行を認めた．一方，両群間においては最終診察時のみに統計学的有意差を認めた(図 1).

② **骨癒合期間**：K 群は 50〜378 日で平均 125.6±117.2 日，T 群は 41〜143 日で平均 65.0±34.1 日であった．T 群において早く骨癒合が得られている傾向を認めたが，両群間において統計学的有意差は認められなかった(図 2).

③ **肘関節可動域**：K 群は抜釘時(平均 95.0±35.3°)と最終診察時(平均 136.7±4.3°)において統計学的有意差を認めなかった．T 群も抜釘時(平均 125.0±17.5°)と最終診察時(平均 140.6±1.8°)において統計学的有意差を認めなかった．K 群の抜釘時において可動域制限を認める傾向にあったが，両群間に有意差は認めなかった(図 3).

④ Flynn の評価基準[2]による総合治療成績は K 群 excellent：3 例，good：5 例，fair：2 例であった．T 群は excellent：7 例，good：2 例であり，T 群に fair の症例を認めなかった．両群間の治療成績に有意差を認めた(図 4)．この評価基準を項目別で再検討すると，cosmetic factor においては K 群 excellent：6 例，good：4 例であった．T 群は excellent：7 例，good：2 例であり両群間に有意差を認めなかった．しかし，functional factor においては K 群 excellent：6 例，good：2 例，fair：2 例であった．T 群は excellent：9 例であり両群間に有意差を認めた(図 5).

⑤ Fish tail deformity は，骨端線閉鎖まで経過観察可能であった 5 例中 4 例 80%に認められた．K 群に 3 例，T 群に 1 例それぞれ認めた．骨折型は type 2，type 3 が各 2 例ずつであった．Fish

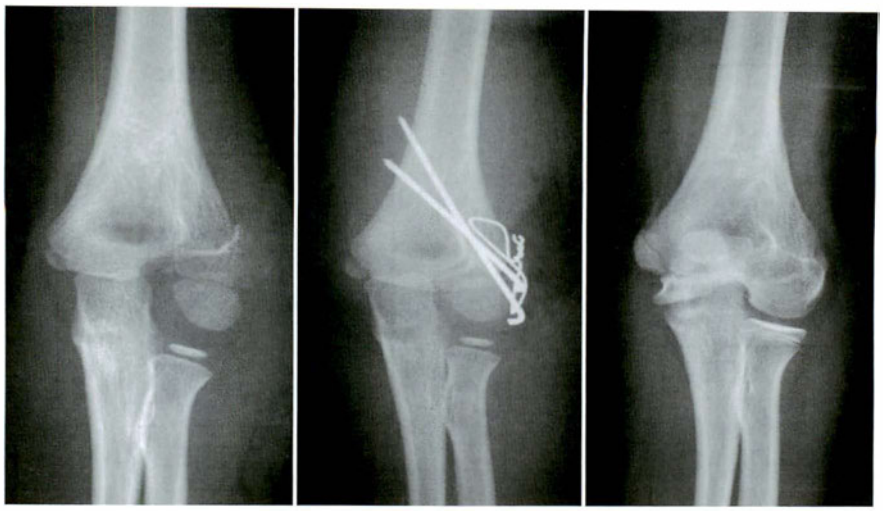

図 6．代表症例：6歳，男児．Wadsworth 分類 type 2　a | b | c
a：受傷時
b：術直後．受傷翌日に tension band wiring 施行．術直後 CA：165°
c：最終診察時．術後 4 年 3 か月時．CA：172°．Grade 2 の fish tail deformity を認めるも総合治療成績は excellent であった．

tail deformity をきたした自検例 4 例の総合治療成績は excellent：2 例，good：1 例，fair：1 例であり，井上らの計測法による grade 分類[5]と明らかな相関関係は認めなかった(表 1)．

⑥ 術後合併症：骨癒合は全例に得られ，偽関節の症例は認めなかった．鋼線の皮下突出を 4 例に認めた．K 群で 10 例中 3 例 30.0％であった．T 群では 9 例中 1 例 11.1％であった．鋼線突出の発生率に有意差は認めなかった．K 群の 2 例は運動時の疼痛を強く認めたため骨癒合前の抜釘を余儀なくされた(表 2)．

症　例

症例を供覧する．6 歳，男児．転倒にて受傷．約 7 mm の側方転位を認め Wadsworth 分類[9]は type 2 で，受傷時 CA は 170° であった(図 6-a)．受傷翌日に tension band wiring による手術を施行．術直後 CA は 165° であった(図 6-b)．術後 4 か月で抜釘し術後 4 年 3 か月後の最終診察時 CA は 172° であった．骨端線の早期閉鎖をきたし Grade 2 の fish tail deformity を認めるも治療成績は cosmetic factor および functional factor ともに excellent で，総合治療成績も excellent であった(図 6-c)．

考　察

小児上腕骨外顆骨折の合併症としては偽関節および内反・外反変形などが挙げられる．

術後の内反・外反変形について，井上ら[4]は術後数年は外顆の過成長により内反肘変形をきたすものの，成長に伴って骨端線が早期閉鎖し，徐々に外反化し自然矯正されていく傾向を有すると述べている．新井ら[1]は鋼線固定のみでは tension band wiring と比較し固定性が弱く，外顆の過形成が起こり有意に内反傾向になると報告している．自検例において最終診察時の CA は，鋼線固定群と比較し tension band wiring 群が有意に内反傾向であり新井ら[1]の報告と相反する結果であった．これは術後の平均経過観察期間が K 群 3 年 7 か月に対し T 群が 1 年 2 か月と短期であったことや骨端線閉鎖まで経過観察可能であった症例数が K 群 4 例に対し T 群は 1 例のみであったことなどより，井上ら[4]が述べている通り，今後成長につれ骨端線が閉鎖することで外反化し自然矯正される可能性が考えられた．ただし，T 群の最終診察時と同時期と考えられる K 群の術後 1 年経過時の平均 CA は 169.3±3.8° であり，これを T 群の最終診察時(平均 175.0±3.8°)と

比較するとT群に有意な内反傾向を認めており，経過観察時期に関わらずT群が有意に内反している結果であった．T群の内反変形が自然矯正されるか今後も経過観察が必要である．

Fish tail deformity は不適切な整復や骨端線の部分的早期閉鎖による成長障害などが原因と言われ，井上ら[4]は滑車部の切れ込みの深さで変形の程度を4段階に分類している．自検例においては骨端線閉鎖まで経過観察可能であった5例中4例80%にgrade 1：1例，grade 2：2例，grade 3：1例の変形の発生を認めていた．Fish tail deformity の発生率は，藤田ら[3]は骨端線閉鎖7例全例100%，関口ら[8]は18例中8例44%，澤泉ら[7]は40例中31例77.5%と報告している．発生率は報告者によりばらつきがあり自検例において特に高率に認めているわけではなかったが，骨端線閉鎖まで経過観察ができた症例数が少ないため今後も経過観察を要する．

手術における内固定法の選択として，井上ら[5]は新鮮例であれば通常は鋼線固定のみで十分と述べている．一方で，関口ら[8]は鋼線固定のみでは固定性が弱く，術後の骨折部離開をきたすことがあるため tension band wiring を第一選択とすると述べている．自検例において術後に骨折部の転位を認めた症例はなかったが，鋼線の皮下突出を4例に認めた．鋼線突出をきたす確率は両群間に有意差は認められなかったが，K群の3例中2例は突出した鋼線の痛みのため抜釘時に70°および30°の著明な可動域制限を認め，最終診察時にも軽度の拘縮が残存しており治療成績が不良であった．その原因として，関口ら[8]が述べている通り鋼線固定のみでは固定力が弱く，術後の可動域訓練により鋼線が突出してきた可能性が考えられた．鋼線の本数を3本に増やすことや，鋼線を上腕骨外側柱と滑車方向へクロスさせるように刺入することなどで鋼線固定の強度を増すことは可能とは考えられる．しかし外顆骨片の大きさにより鋼線を3本刺入することが常に容易とは限らないことや，滑車方向への刺入は滑車内側から鋼線先端が突出して尺骨神経障害を生じたり，骨折線が滑車に至る骨折では固定性が不十分となる可能性もある．そのため少数ではあるが，鋼線突出を認めたため，現在当科では tension band wiring を第一選択として手術加療を行っている．しかし，tension band wiring は強固な固定力が得られる利点がある反面で成長障害が危惧される．井上ら[4]は可能な限りK-wire が骨端線を損傷しないように配慮し，平均4.9か月で内固定材料を抜去することで成長障害を認めなかったと報告しており，tension band wiring で成長障害は起こらないと結論付けている．自検例においては平均119.1日で抜釘を施行しており，著明な外反肘変形は認めておらず，tension band wiring による外顆骨端線の成長障害は認めていない．長期間の肘関節の運動制限は小児においても関節拘縮をきたす可能性があり，術後合併症の可能性を軽減するために，内反肘変形の改善に若干の懸念は残すものの，固定性のより強固な tension band wiring が望ましいと考えられた．

結　語

1）小児であっても可動域制限が残存する可能性があるため，合併症が少なく，より強固な固定力が得られる tension band wiring が望ましいと考えられた．

2）術後変形は骨端線が閉鎖するまで進行するため，今後も長期間の経過観察を要する．

引用文献

1）新井　猛，別府諸兄，松下和彦ほか：小児肘周辺骨折に対する手術例の検討．日小整会誌 **14**：154-158，2005.

2）Flynn JC, Matthews JG, Benoit RL：Blind pinning of dispalced supracondylar fractures of the humerus in children. J Bone Joint Surg **56-A**：263-272. 1974.

3）藤田隆志，長田伝重，亀井秀造ほか：小児上腕骨外顆骨折の治療経験．日肘会誌　**12**：157-158，2005.

4）井上　博，宮城成圭，井手隆俊ほか：成長期上

腕骨外顆骨折に対するZuggurtung法の予後. 整・災外 26：1615-1621, 1983.
5) 井上貞宏, 藤 哲, 西川真史：上腕骨外顆骨折の治療. MB Orthop 18：10-17, 2005.
6) 大井宏之：小児上腕骨外顆骨折. 関節外科 28：48-54, 2009.
7) 澤泉卓哉, 南野光彦, 林 央介ほか：小児上腕骨外顆骨折―手術侵入法と遺残変形に関する検討―. 日肘会誌 14：74-76, 2007.
8) 関口昌之, 勝呂 徹, 宮崎芳安ほか：小児上腕骨外顆骨折の診断と治療. 骨・関節・靭帯 19：999-1008, 2006.
9) Wadsworth TG：Injuries of the capitular (lateral humeral condylar) epiphysis. Clin Orthop 85：127-142. 1972.

Abstract

Clinical Results of Lateral Condyle Fracture of the Humerus in Children

Ryohei Kono, M. D., et al.
Department of Orthopedic Surgery, Tokyo Medical University

We report the outcomes using one or other of two methods of wiring to fix a lateral condyle fracture of the humerus in 19 children. A lateral condyle fracture of the humerus is an intra-articular fracture for which anatomical reduction is needed in children. The 19 cases included 10 that underwent K-wire fixation (group K) and 9 cases that underwent tension-band wire fixation (group T). The fracture type was classified according to Wadsworth. In all cases we evaluated the carrying angle, duration until boney union, the presence or not of fish tail deformity, elbow joint range of motion, and the incidence of any complications. Outcomes were compared using Flynn's criteria. Group T showed a significantly higher incidence of varus deformity in the carrying angle. In large part due to the range of motion being restricted by the K-wire. Group K showed overall poorer results using Flynn's criteria. Long-term follow-up should be performed until the epiphyseal line closes.

日小整会誌（J Jpn Ped Orthop Ass）20(1)：109-113. 2011.

Russell-Silver 症候群を含む片側低形成の4例

総合太田病院整形外科
谷村絵里・朝長明敏・竹島昌栄
小倉洋二・藤江厚廣

要　旨　検診での早期スクリーニングにおいて，片側低形成の報告例は少ない．今回，乳児検診において，基礎疾患を含んだ片側低形成4例を経験したので報告する．症例は，初診時月齢1か月から8か月で全例女児であった．2例で先天性股関節脱臼を疑い，1例は厚手オムツ装着指導を施行し脱臼の所見は消失した．もう1例はRiemenbügelを装着した．しかし2例とも経過中に脚長差が出現し，下肢片側低形成と診断した．この2例のうち後者は，小児科にてRussell-Silver症候群と診断され，もう1例は原疾患精査中である．他の2例は先天性股関節脱臼の所見はみられなかったが，SMD・骨長に左右差がみられたため，骨長評価を継続していたが，いずれも脚長差は消失した．以上より，先天性股関節脱臼疑いでの経過観察例では，最終的な診断が片側低形成であった症例も存在し，そのような例では基礎疾患の存在も念頭に置く必要があると考えられた．

序　文

乳児検診での早期スクリーニングにおいて，先天性股関節脱臼と診断し経過観察している症例は数多くみられるが，片側低形成例の報告はいまだに少ない．今回，我々は経過観察中に下肢片側低形成であった4症例を経験し，1例では基礎疾患を認めたので，若干の文献的考察を加えて報告する．

症　例

症例1：2歳8か月，女児

主　訴：4か月検診時脚長差

家族歴：遺伝病・近親結婚，流産歴等特記事項なし

出　生：在胎39週3日，子宮内発育遅延あり

現病歴：4か月検診時に脚長差を指摘され，当院整形外来を紹介受診した．初診時所見では開排制限・Click等は認めなかったが，右凹の臀筋非対称，Allis sign陽性，Shenton・Calvé lineの不整がみられた．先天性股関節脱臼の疑いにて，5か月時にRiemenbügel装具（以下，RB）を装着した．しかし経過中に股関節所見は改善がみられたものの，脚長の左右差が目立ちはじめ，9か月時に右下肢形成不全と診断し，RBを除去した．併診中の小児科において，1歳8か月時に後述するRussell-Silver症候群の主要症状を満たし，同症候群と診断された．2歳4か月時には，主要症状である身長体重の発育障害と，四肢実測長左右差（図1），逆三角形顔貌（図2）と小指内弯を認めた．その他の臨床症状では顔面側弯，Cobb角11°の脊柱側弯を認めた．X線所見では，上肢長は上腕骨約0.7 cm，橈骨約0.7 cmずつの右側の短縮を，下肢長は大腿骨長約1 cm，脛骨長約0.7 cmずつ

Key words：Russell-Silver Syndrome（Russell-Silver症候群），limb length discrepancy（四肢長不均等），hemihypoplasia（片側低形成）
連絡先：〒211-0035　神奈川県川崎市中原区井田2-27-1　川崎市立井田病院整形外科　柴谷絵里　電話（044）766-2188
受付日：平成22年2月26日

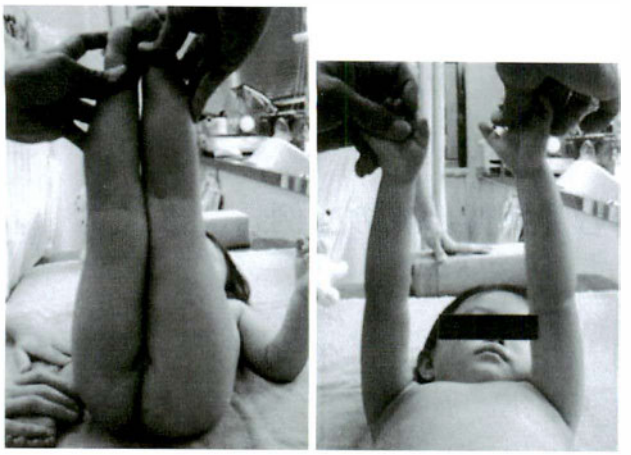

図 1. 症例 1：下肢 SMD では右に 2 cm の，上肢の実測長で右に 1.4 cm の短縮を認めた．

図 2. 症例 1：前顎が突出した逆三角形顔貌，顔面側弯を呈す．

図 3. 症例 1：身体所見と同様に大腿骨長約 1 cm，脛骨長約 0.7 cm ずつの右側の短縮と右 α 角 28° の軽度の臼蓋形成不全も認めた．

の右側の短縮を認め，有意な四肢骨長差を認めた．また，右 α 角 28° と軽度臼蓋形成不全を認めるものの，Shenton・Calvé line は改善傾向にあった（図 3）．2 歳 8 か月時点では脚長差が 2 cm だが，小走りができる等 ADL は保たれているため，特に装具等の処置はせず経過観察とした．

症例 2：1 歳 6 か月，女児

主　訴：1 か月検診時脚長差

家族歴：遺伝病・近親結婚・流産歴等特記事項なし

出　生：在胎 39 週 0 日，子宮内発育遅延なし

現病歴：1 か月検診時に脚長差を指摘され，当院小児科より当科に紹介された．初診時には左 Allis sign 陽性ながらも臀筋の左右差は認めず，Shenton・Calvé line の不整も認めなかった．しかし，X 線上大腿骨長の 1.2 cm の差を認めた．先天性股関節脱臼とは診断しがたく，RB は装着せず厚手オムツ装着にて，3 か月おきに経過観察していたが，その後下肢の脚長差が増悪してきた．上肢長の差は認めなかった．1 歳 3 か月時に身長体重ともに発育障害を認めないが Allis sign は陽性（図 4），下肢 SMD で左に 3.2 cm の短縮を認めた．X 線所見でも，大腿骨長約 2.1 cm，脛骨長約 0.6 cm の左の下肢骨長短縮や臼蓋形成不全も認めた（図 5）．1 歳 6 か月時にて，補高靴を作成し脚長差のさらなる変化について経過観察とした．

症例 3：1 歳 3 か月，女児

主　訴：下肢運動左右差

家族歴：遺伝病・近親結婚・流産歴等特記事項なし

現病歴：母親が「左右の足の動かし方が違う」と，月齢 3 か月ごろに気付き，4 か月で当院を受診した．初診時には身体所見・X 線所見ともに股関節の異常所見は認めなかったが，X 線計測上，大腿骨長 0.4 cm，脛骨長 0.6 cm の差を認めた．しかし，6 か月時には下肢長差が X 線上 0.2 cm と改善した．9 か月時では，脚長差を認めなかった．1 歳時では，身長体重ともに発育障害はなく，下肢長も大腿骨・脛骨ともに差を認めなかった．

症例 4：1 歳 8 か月，女児

図 4.
症例 2
Allis sign 陽性

図 5.
症例 2
大腿骨長約 2.1 cm，脛骨長約 0.6 cm の左の短縮と，両側 α 角 30° の臼蓋形成不全を認めた．

表 1.
脚長差をきたす疾患や原因の分類
(文献 2 より引用・改変)

脚長短縮の原因	脚長増加の原因
先天性肢欠損	外傷後過成長
先天性大腿骨欠損症	大腿骨骨幹部骨折
先天性腓骨欠損症	脛骨骨幹部骨折
脛骨列欠損　など	軟部組織過成長症候群
神経学的要因(非対称性神経学的疾患)	神経線維腫に伴った巨人症
片側脊髄髄膜瘤	Klippel-Trénaunay 症候群
ポリオ後遺症	Beckwith-Wiedemann 症候群
片麻痺，片側性末梢神経障害	Proteus 症候群
外傷性	特発性片側肥大
変形治癒	関節炎
骨折後骨端線成長障害	
他の後天的骨端線成長障害	
感染	
腫瘍	
(内軟骨腫，骨軟骨腫，単胞性骨嚢胞)	
放射線照射後	
Blount 病	
ペルテス病	
片側萎縮	
特発性片側萎縮	
Russell-Silver 症候群	
片側性内反足	
先天性下腿偽関節症	

主　訴：大腿皮膚溝非対称

家族歴：遺伝病・近親結婚・流産歴等特記事項なし

現病歴：大腿皮膚溝が対称でないと月齢 8 か月時に近医より紹介受診した．初診時は大腿皮膚溝が非対称であることと，SMD で右約 1 cm，X 線計測上，大腿骨長 0.1 cm，脛骨長 0.3 cm の短縮を認めたこと以外は，身体所見・X 線所見ともに股関節の異常所見は認めなかった．しかし，脚長差評価を継続していた 11 か月時には，初診時に認めた下肢長差も改善しており，X 線所見において下肢長も大腿骨・脛骨ともに差を認めなかった．

考　察

脚長差をきたす疾患や原因は，表 1 のように分類され[2]，その中に我々が経験した Russell-Silver 症候群が含まれている．Russell-Silver 症候群とは，−1 SD 以下の子宮内発育遅延と出生後の −1 SD 以下の低身長を呈し，顔面・四肢左右非対称，前額が突出した小さい逆三角形顔貌や小指

短小内弯等の特徴的な徴候を示す症候群である．1953年にSilverらが2例，1954年にRussellらが5例報告し，その後1999年にPriceらがこの上記徴候のうち3項目を満たす疾患である，と暫定的に診断基準をまとめた[6]．頻度は報告例だけで1/5万人～1/10万人といわれているが，実際にはさらに多いと考えられている．また，約10%の症例に7番染色体の母性片親性ダイソミーが認められると報告され，他にも常染色体優性遺伝，常染色体劣性遺伝，X染色体連鎖遺伝家族例と考えられる家系例も報告されており，これらから遺伝的素因も示唆されている[4]．

1950年代の報告では性腺の異常，すなわち尿中ゴナドトロピンの上昇なども診断基準と考えられていたほど，臨床症候として出現する率が高い．上記診断基準の他にも思春期早期発来や感冒時・空腹時の低血糖などの臨床症状を呈することがある．

整形外科的には四肢左右非対称(92%)，手指内弯(76%)の他，側弯症(36%)，骨年齢の遅延(72%)，合趾症(20%)，先天性股関節脱臼(12%)の合併を認めるとの報告がある[1]．

臨床的には，各徴候に対して治療が必要となればそれに対症的に行っていくことが基本となる．本症における発育遅延は成長ホルモンの分泌不全ではないが，成長ホルモンの低値を認めれば補充療法を行うこともある．脚長差の程度の報告例は様々で，予想される成長終了時の脚長差を評価することは困難である．脚長差そのものの治療適応の明確な指針はないが，2cm未満の脚長差ではそのまま経過を観察し，2cm以上の差は足底板で補高を行い，3cm以上の差が生じた場合に創外固定などによる骨延長術を考慮することが推奨されている[5]．

今回，我々が経験した4症例中2例が基礎疾患なく経過観察中に脚長差が消失した．過去の報告では，2cm以内の脚長差であれば自然消失が期待される，とあるが[3]，我々が遭遇する検診にて脚長差が見過ごされ，経過観察されずに経時的に差が消失している例も存在することが示唆される．この変化については更なる調査，検討が必要であると思われた．

結　論

先天性股関節脱臼の診断にあたっては，実際には片側低形成である場合，あるいはそれら2疾患を合併している場合もあり，そのような症例ではRussell-Silver症候群のような基礎疾患の存在も念頭に置く必要があると考える．

（患者の家族は，得られた写真やデータが掲載されることについて説明を受け，その内容について同意を得ている．）

文　献

1) Abraham E, Altiok H, Lubicky JP：Musculoskeletal manifestations of Russell-Shilver syndrome. J Pediatr Orthop　**24**(5)：552-564, 2004.
2) Tachdjian MO：Pediatric Orthopaedics, 3rd edition. Limb Length Discrepany. Saunders, p. 1039-1041, 2002.
3) Vitale MA, Choe JC, Sesko et al：The effect of limb length discrepancy on health-related quality of life：is the ‘2 cm rule’ appropriate? J Pediatr Orthop　**15**(1)：1-5, 2006.
4) 小﨑健次郎，吉橋博文：Silver-Russell syndrome. 別冊日本臨床　先天異常症候群辞典(下)，日本臨床社，大阪，p.635-637，2001.
5) 藤井敏男：下肢長不均等を来たす疾患．小児整形外科の実際．南山堂，東京，p.170-172，2008.
6) 矢田　浩：Russell-Silver症候群の1例．臨整外　**29**(9)：1033-1036，1994.

Abstract

Hemihypoplasia in Four Infants Including One with Russell-Silver Syndrome

Eri Tanimura, M. D., et al.

Department of Orthopaedics Surgery, Ota General Hospital

We report four cases of hemihypoplasia in four infants including one with Russell-Silver syndrome. Hemihypoplasia rarely is seen during routine early screening, as in these four cases. The four cases involved four females with an age range of 1-8 months at first presentation. Two cases involved congenital dislocation of the hip, another case was applied a thick diaper, and the other case a Riemenbügel bandage. During follow-up we noticed a difference in leg lengths, and diagnosed hemihypoplasia. In one of these cases, a pediatrician had diagnosed Russell-Silver syndrome, and another case did not show an underlying disease. The other 2 cases showed no congenital dislocation of the hip. However we continued follow-up because laterality was found by SMD and leg length. Over time the difference in leg lengths disappeared in both cases. We concluded that in young cases of congenital dislocation of the hip the apparent discrepancy in leg lengths can disappear with time. Also we noted that an underlying disease may also need attention.

日小整会誌（J Jpn Ped Orthop Ass）20(1)：114-119, 2011.

脳性麻痺股関節脱臼・亜脱臼に対する整形外科的選択的痙性コントロール手術，観血的整復ならび大腿骨減捻内反骨切り術の同時合併手術の中期成績

福岡県立粕屋新光園整形外科
鳥越清之・福岡真二・松田匡弘
南多摩整形外科病院
松尾　隆

要　旨　当園では，脳性麻痺股関節脱臼・亜脱臼に対して整形外科的選択的痙性コントロール手術・観血的整復ならびに大腿骨減捻内反骨切り術を併用している．1983～2006年まで股関節に対し整形外科的選択的痙性コントロール手術・観血的整復ならびに大腿骨減捻内反骨切り術を同時に行い，術後3年以上経過観察し得た患者21人30関節を対象とした．手術時年齢は，3.2歳～16.4歳（平均8歳），術後観察期間は，3.2～15.8年（平均7年6か月）であった．術前と調査時の運動機能とX線でのmigration percentage（Reimers）ならびにshenton線の乱れの変化を調査した．Gross Motor Function Classification System（GMFCS）レベルⅣでは13人中7人，レベルⅤでは8人中2人に運動機能向上が得られた．X線成績では，MP40%未満が30関節中21関節であった．Shenton線の乱れは，5 mm未満が30関節中20関節であった．この合併手術を受けた対象は重度脳性麻痺が多いが，中期的にも安定した成績が得られた．

はじめに

脳性麻痺股関節脱臼・亜脱臼に対して我々は，Reimersの Migration Perecentage（以下，MP）[9]が60%を超え，年齢が3歳を超えた場合，整形外科的選択的痙性コントロール手術（以下，OSSCS）・観血的整復（以下，OR）ならび大腿骨減捻内反骨切り術（以下，DVO）の同時合併手術を行ってきた．今回，この同時合併手術の中期成績を報告する．

対象および方法

対象は1983～2006年まで股関節に対しOSSCS・ORならびにDVOを同時に行い，術後3年以上経過観察し得た患者21人30関節であった．

性別は男性12人，女性9人であった．病型は痙性四肢麻痺18人，アテトーゼ四肢麻痺2人，低緊張四肢麻痺1人であった．

手術時年齢は3.2～16.4歳，平均8.0歳であった．術後観察期間は3.2～15.8年，平均7.5年であった．

重症度判定はGross Motor Function Classification System（以下，GMFCS）[7]を用いた．GMFCSレベルⅣは13人20関節，GMFCSレベルⅤは8人10関節で，各レベルでの術前と調査時の運動機能の変化を松尾の16段階[5]で評価した．

Key words：cerebral palsy（脳性麻痺），gross motor function classification system（粗大運動機能評価システム），hip dislocation/subluxation（股関節脱臼/亜脱臼），femoral derotational varus osteotomy（大腿骨減捻内反骨切術）

連絡先：〒811-0119　福岡県粕屋郡新宮町緑ヶ浜4-2-1　福岡県立粕屋新光園整形外科　鳥越清之　電話(092)962-2231
受付日：平成22年3月1日

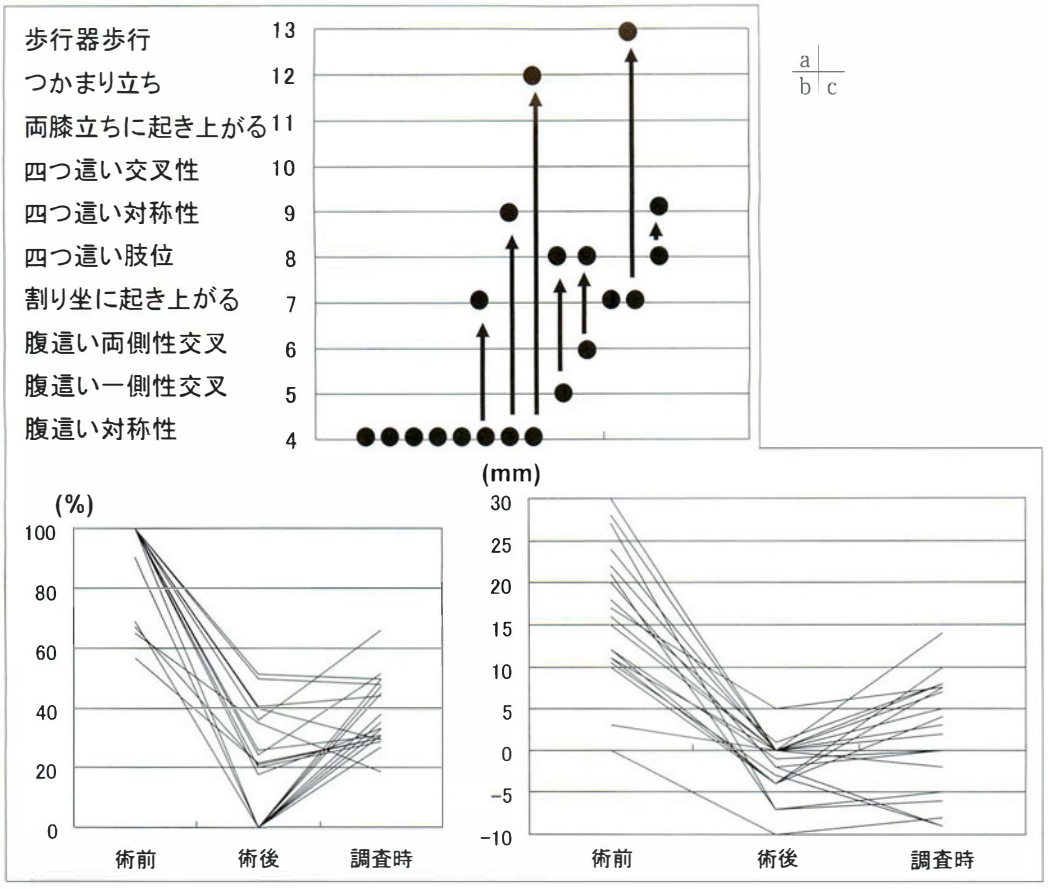

図 1.

a：術前，調査時の運動レベルの変化(GMFCS レベルⅣ)　向上：7 人，維持：6 人，低下：0 人
b：術前，術後，調査時の Migration Percentage の変化(GMFCS レベルⅣ)
術前：平均 90%，術直後：平均 18%，調査時：平均 38%
c：術前，術後，調査時の Shenton 線の乱れの変化(GMFCS レベルⅣ)
術前：平均 +16 mm，術直後：平均 −2 mm，調査時：平均 +2 mm

X 線評価は MP と上方偏位を評価するために Shenton 線の乱れを測定した．Shenton 線の乱れは両側の涙痕下端を結んだ線を基準に大腿骨頚部内側が上方に偏位したものをプラス，下降したものをマイナスとした．各重症度ごとに，それぞれ術前，術後，調査時と評価した．

手術方法

1）OSSCS：伸筋はレベルⅣでは中枢側半膜様筋をスライド延長，半腱様筋を筋内延長し大腿二頭筋を温存する．レベルⅤで半膜様筋・半腱様筋・大腿二頭筋を中枢で切離する．内転筋は薄筋を中枢側にて切離，大内転筋顆部腱切離を行う．長内転筋はレベルⅣで温存ないしは，わずかに筋内延長し，レベルⅤで内転緊張が強いものでは筋内延長もしくは切離を行う．

屈筋は大腰筋のスライド延長ないし切離を行い，腸骨筋を筋内延長し大腿直筋起始部にて Z 延長を行う．

2）OR：前方アプローチにて前方 1/2 周の靱帯・関節包を横切し，大腿骨頭靱帯を切除．内下方化を容易にさせるため横靱帯の切離を行う．

3）DVO：後外側アプローチにて大腿骨近位部を展開し頚体角 105〜115° の範囲を目標に小転子を含むレベルで closed wedge osteotomy を行う．上方偏位，年齢，緊張に応じて数 mm から 1 cm 程の大腿骨短縮を加え台形状の骨を切除する．前捻はレベルⅣで 15〜20°，レベルⅤで 10〜15° を目標に AO infant hip plate にて固定する．

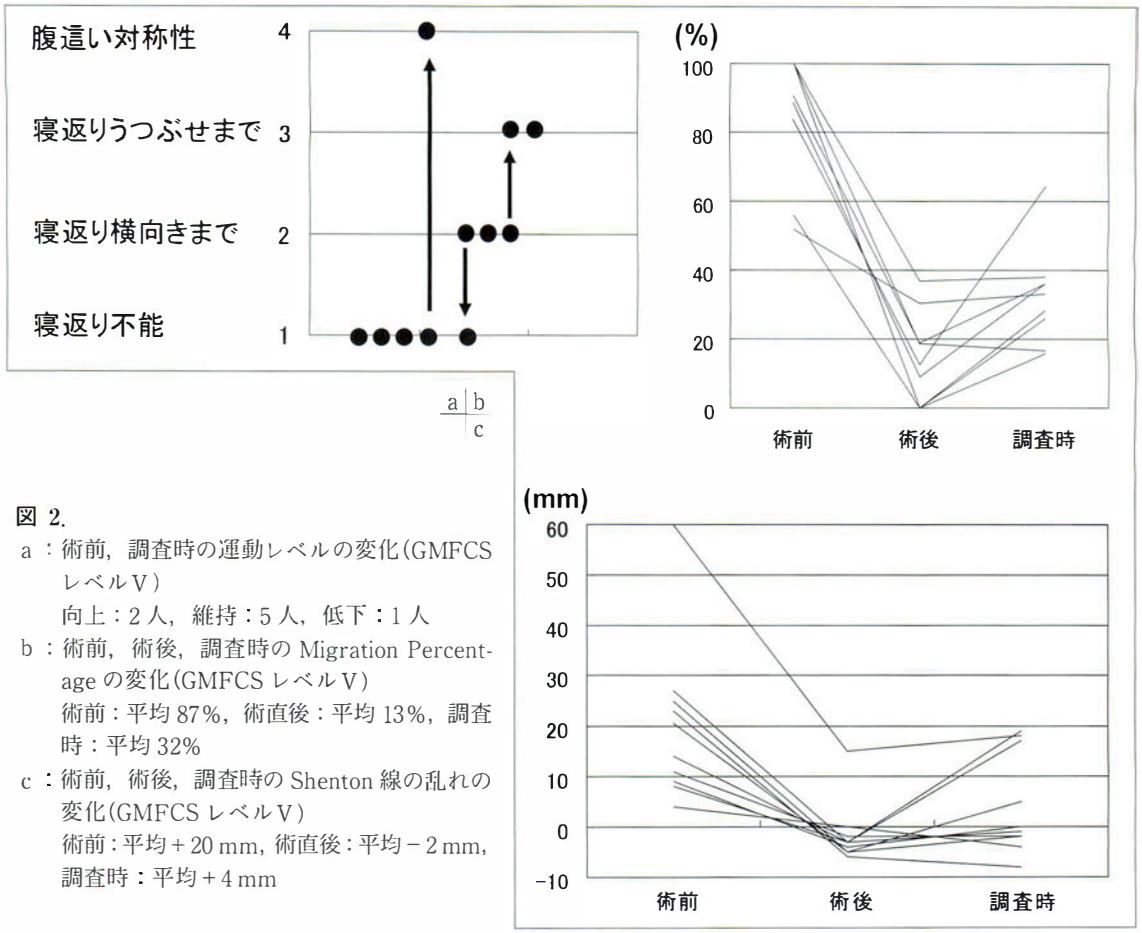

図 2.
a：術前，調査時の運動レベルの変化(GMFCS レベルⅤ)
向上：2 人，維持：5 人，低下：1 人
b：術前，術後，調査時の Migration Percentage の変化(GMFCS レベルⅤ)
術前：平均 87%，術直後：平均 13%，調査時：平均 32%
c：術前，術後，調査時の Shenton 線の乱れの変化(GMFCS レベルⅤ)
術前：平均＋20 mm，術直後：平均－2 mm，調査時：平均＋4 mm

結　果

GMFCS レベルⅣ(13 人，20 関節)

運動機能は改善が 13 人中 7 人で得られた．具体的には腹這い対称性からは割り坐・四つ這い肢位・つかまり立ちまで改善した．腹這い一側交叉ならびに腹這い両側交叉から四つ這い肢位まで，割り坐に起き上がるから歩行器歩行まで，四つ這い肢位から四つ這い対称性まで運動機能の改善を認めた(図 1-a)．

MP は，術前平均 90%，術直後平均 18%，調査時平均 38%で，調査時 40%未満が 12 関節，50%未満が 7 関節，50%以上が 1 関節であった(図 1-b)．

Shenton 線の乱れは，術前平均＋16 mm，術直後平均－2 mm，調査時平均＋2 mm であった．調査時 5 mm 未満が 13 関節，5 mm 以上 10 mm 未満が 5 関節，10 mm 以上が 2 関節であった(図 1-c)．

GMFCS レベルⅤ(8 人，10 関節)

運動機能は，運動機能の改善が 8 人中 2 人で得られた．術前・寝返り不能から，調査時・腹這い対称性まで，術前・寝返り横向き可能から，調査時寝返りうつぶせに改善した．8 人中 1 人，側弯の増悪にて寝返り横向き可能から寝返り不能になった例を認めた．その他，変化を認めなかった(図 2-a)．

MP は，術前平均 87%，術直後平均 13%で，調査時平均 32%で，調査時 40%未満が 9 関節，50%以上が 1 関節であった(図 2-b)．

Shenton 線の乱れは，術前平均＋20 mm，術直後平均－2 mm，調査時平均＋4 mm であった．調査時 5 mm 未満が 7 関節，10 mm 以上が 3 関節であった(図 2-c)．

症例提示

痙性四肢麻痺，GMFCS レベルⅣ

2 歳 10 か月時，左股脱臼を指摘され当園紹介さ

a | b

図 3.
a：痙性四肢麻痺　GMFCS レベルⅣ
術前 3 歳 10 か月の運動レベル：腹這い対称性
b：MP：100%，Shenton 線の乱れ：＋12 mm
（大腿骨中間位にて外反股を認める）

a | b

図 4.
a：術後 3 年 2 か月．7 歳時の運動レベル：割り坐，四つ這い肢位
b：MP：48%，Shenton 線の乱れ：＋3 mm

れた．運動レベルは，腹這い対称性であった（図 3-a）．左股関節手術に先立ち 3 歳 2 か月時に右股関節亜脱臼進行予防のため右股 OSSCS を行った．術前 3 歳 10 か月，左股関節の MP 100%，Shenton 線の乱れ＋12 mm であった（図 3-b）．術後 MP 50%，Shenton 線の乱れ－1 mm に改善した．調査時 7 歳（術後 3 年 2 か月）運動レベルは，腹這い対称性から割り坐・四つ這い肢位可能であった（図 4-a）．MP 48%，Shenton 線の乱れ＋3 mm，骨頭外側の肥大を認めた（図 4-b）．

今後，右股関節追加手術の予定である．

考　察

短期成績の報告では重度の脳性麻痺股関節脱臼・亜脱臼に対して股関節 OSSCS に加え OR，DVO を行うことにより良好な整復位を得ることができ，また，坐位の安定ならび脱臼や緊張により疼痛をきたした場合に対しても軽減できた[1)3)]．しかしながら運動機能に関して手術術式の選択において，OSSCS＋OR＋DVO が OSSCS 単独もしくは OSSCS＋OR と比較して運動機能の向上がしにくいとの報告がある[6)]．このようなディメリットはあるものの OSSCS 単独もしくは OSSCS＋OR によって求心位獲得が困難と判断された症例に対し DVO を併用することは，術後 3 年以上の中期成績においても，安定した良好な求心位を保持し，脱臼の再発防止に大きく寄与している．一方で，成長期の脳性麻痺児の亜脱臼に対しては，亜脱臼の程度が強くても最初から骨性手術を行わなくても 33 股中 25 股で中長期的に MP 50%以下に維持されたとの報告はあるが[8)]，少なくとも粗大運動レベルの重症度や骨性手術を含めた二期的手術に対する患者家族の意向なども検討項目とされる．

元来，重症度の面からみても GMFCS レベルⅣからレベルⅤと重症度が増すにつれて他のレベルと比較して運動機能の向上が得がたい[4)]．しかしながら側弯の進行により機能低下を認めた 1 例を除いては，運動機能維持ならびに向上が認められており，このことは重度の症例に対しても運動機能向上を獲得できることを中期成績においても示唆された．また，運動機能向上群では手術時年齢

6歳8か月と，全体の平均より若い傾向にあり，低年齢であれば運動機能の向上は出易いと考えられたが，本来の運動機能発達の相乗効果もあり手術単独による効果とは考えがたい．しかしながら，経過観察期間において運動機能維持群は平均6年7か月に対し向上群では平均8年4か月であった．このことは中期的にも手術の恒常的効果がみられた結果ではないかと示唆される．

粗大運動機能以外には，姿勢保持の安定ならびに会陰部のケアの改善があげられており，日常生活での改善をあげていた[2]．重度の患者においても，OSSCSを中心とした痙性コントロール術の併用は，更に関節の安定化ならびに可動域の改善をもたらすものとなりうる．股関節亜脱臼進行の防止においては，重度の脳性麻痺で有効であるとの報告はなされてきたが，今回の中期成績でも，ほぼ満足できる結果が得られた．

以前我々の報告でX線成績の不良例に減捻内反の不足があげられており[6]，今回の成績は，より重症度の高い症例に対しては減捻および内反の矯正をより多く矯正することによって，特にレベルVでは頚体角105°・前捻10°になるように行うことで一部成績向上に寄与したと考えられる．

2例ではあったがアテトーゼ型で術後長期に内転筋力の痙性がコントロールされずに亜脱臼の進行を認め筋解離の追加が検討され，より注意深い観察が必要であることが示唆された．

GMFCSレベルⅣ，Vの脳性麻痺股関節脱臼・亜脱臼に対して運動機能の維持向上ならびに脱臼の進行防止をOSSCSが担っていることが中期成績からも示唆された．重度の脳性麻痺であっても積極的に手術を行い，今後，変形性関節症の発生ならびに介護との関連など長期的成績も検討したい．

参考文献

1) 小宮紀宏，福岡真二，松尾　隆：粗大運動能力分類システムレベルVの脳性麻痺に対する整形外科手術．日小整会誌　**18**(1)：136-142，2009.
2) 佐藤　理，原誠之助，中込　直ほか：脳性麻痺の股関節脱臼・亜脱臼に対する大腿骨減捻内反骨切り術の効果．整形外科　**51**：1721-1724，2000.
3) 福岡真二，小宮紀宏，武田真幸ほか：粗大運動能力分類システムレベルⅣの脳性麻痺に対する整形外科手術．日本脳性麻痺の外科研究会誌　**18**：71-77，2008.
4) 福岡真二，武田真幸，寺原幹雄ほか：整形外科的選択的痙性コントロール手術の紹介．日本脳性麻痺の外科研究会誌　**17**：3-13，2007.
5) Matsuo T：Cerebral palsy spasticity control and orthopaedics-an introduction of orthopaedics selective spasticity control surgery. Tokyo：Soufusha；p.134. 2002.
6) 的野浩士，福岡真二，武田真幸ほか：脳性麻痺股関節脱臼・亜脱臼に対する整形外科的選択的痙性コントロール手術・観血的整復術・大腿骨減捻内反骨切り術の合併手術の成績．日小整会誌　**15**：39-44，2006.
7) Palisono R, Rosenbaum P, Walter S et al：Development and reliability of a system to classify gross motor function in children with cerebral palsy. Dev Med Child Neurol　**39**：214-223. 1997.
8) 櫻吉啓介，池渕香瑞美，西村一志ほか：脳性麻痺児に対する股関節周囲痙性コントロール手術単独の治療成績．日小整会誌　**17**(1)：101-105，2008.
9) Reimers J：The stability of the hip in the children. Acta Orthop Scand Suppl　**184**：12-19. 1980.

Abstract

Hip Dislocation/Subluxation in Children with Cerebral Palsy Treated with Muscle Release Surgery Combined with Open Reduction and Femoral Derotation Varus Osteotomy

Kiyoyuki Torigoe, M. D., et al.

Department of Orthopaedic Surgery, Shinkoen Handicapped Children's Hospital

We report the mid-term outcomes from surgery in 30 cases of hip dislocation/subluxation in 21 children with cerebral palsy. In all these cases, we performed muscle release surgery in combination with open reduction and femoral derotation varus osteotomy. Their mean age at surgery was 8.0 years(range from 3.2 to 16.4 years), and the mean follow-up duration was 7.5 years(range from 3.2 to 15.8 years). We evaluated the motor function using Matsuo's 16 Gross Motor Levels, at each level of the gross motor function classification system (GMFCS). We also followed Reimer's migration percentage (MP), and the distance of Shenton's line discrepancy before, immediately after surgery, and during follow-up. Among the 13 children at GMFCS level Ⅳ, there was improvement in 7 children at most recent follow-up. Among the other 8 children at GMFCS level Ⅴ, there was improvement in 2 children at most recent follow-up. The MP was less than 40% in 21 of the 30 hips, and the distance of Shenton's line discrepancy was less than 5mmm in 20 of the 30 hips, at most recent follow-up. Overall we obtained satisfactory improvement in gross motor function. The radiological outcomes were satisfactory. We concluded that this surgery for hip dislocation was successful for children with cerebral palsy even in those at GMFCS level Ⅳ or Ⅴ.

日小整会誌（J Jpn Ped Orthop Ass）20(1)：120-124, 2011.

股関節炎症状を呈した大腿骨近位部軟骨芽細胞腫の1例

名古屋大学医学部整形外科学教室
金子浩史・鬼頭浩史・石黒直樹

要旨 軟骨芽細胞腫は多くは長管骨骨端部に発生する稀な良性骨腫瘍で，周囲に炎症を伴うことがある．症例は13歳，女性．左股関節痛が5か月間続いていた．左股関節の圧痛と可動域制限を認めた．X線写真にて左大腿骨近位部の骨萎縮と関節裂隙の狭小化を認め，MRIにて関節液貯留，周囲軟部組織の浮腫，鏡面形成を伴う腫瘍性病変認めた．CTにて左大腿骨頚部前方に辺縁硬化像と斑点状石灰化を伴う膨隆した腫瘍性病変および周囲の骨膜反応を認めた．CTガイド下生検の結果，巨細胞を伴う良性腫瘍と診断し，腫瘍切除術を施行した．腫瘍は股関節内に存在し，滑膜炎を伴っていた．切除標本にて動脈瘤様骨嚢腫変化と破骨細胞様巨細胞を認め，動脈瘤様骨嚢腫変化を伴う軟骨芽細胞腫と診断した．術後，股関節痛は消失した．CTが病変部の描出に最も有用であった．小児期に股関節炎を起こす疾患として，関節内発生した腫瘍を鑑別する必要がある．

はじめに

軟骨芽細胞腫は10歳代に好発する稀な良性骨腫瘍である[1)4)]．その多くは長管骨骨端部に発生し，骨髄浮腫や周囲軟部組織の炎症を伴い，ときに関節炎を起こすことがある[2)5)7)10)]．今回，大腿骨頚部に発生して骨外に進展し，股関節炎症状を呈した症例を経験したので報告する．

症例

症例：13歳，女性

主訴：左股関節痛

現病歴：2009年1月頃より，誘因なく左股関節痛を自覚した．近医受診し，X線にて異常を認めず経過観察となった．同年4月に股関節痛が持続するため別の病院を受診した．X線にて左大腿骨頭の骨萎縮と関節裂隙の狭小化を認め，MRIにて著明な関節液の貯留，骨髄および軟部組織の浮腫を認めたため，精査目的に6月8日に当院を紹介受診した．

既往歴，家族歴：特記すべきことなし

現症：左股関節の圧痛と軽度の可動域制限を認め，跛行がみられた．発熱，安静時痛はなかった．

画像所見：股関節X線にて左大腿骨近位部の骨萎縮像と左股関節関節裂隙の狭小化を認めた（図1）．CTにて大腿骨頚部前方に辺縁硬化像と内部の斑点状石灰化を伴う膨隆した腫瘍性病変と周囲の骨膜反応を認めた（図2-a，b）．MRI T1強調画像で低輝度，T2強調画像で中～高輝度，造影効果のある腫瘍性病変を，また関節液貯留，大腿骨近位部の骨髄浮腫，周囲軟部組織の浮腫を認めた（図3-a，b）．水平断にて腫瘍内のfluid-fluid levelおよび左股関節周囲の広範かつ著明な筋萎縮を認めた（図3-c，d）．

血液検査所見：炎症反応，リウマチ反応を認めなかった．

鑑別診断：軟骨芽細胞腫，動脈瘤様骨嚢腫，骨

Key words：chondroblastoma（軟骨芽細胞腫），coxitis（股関節炎），proximal femur（大腿骨近位部）
連絡先：〒466-8550　愛知県名古屋市昭和区鶴舞町65　名古屋大学整形外科　金子浩史　電話(052)744-2111
受付日：平成22年3月1日

図 1. 股関節正面 X 線
左股関節関節裂隙の狭小化と大腿骨近位部の骨萎縮を認める.

巨細胞腫，軟骨肉腫，若年性特発性関節炎，骨髄炎，化膿性関節炎

治療経過：同年 6 月 18 日，CT ガイド下生検を行い，病理学的に多核巨細胞を伴う良性腫瘍と診断し，7 月 3 日，全身麻酔下に腫瘍切除術を施行した．腫瘍は左股関節内に存在し，著明な滑膜炎を認めた．切除部位には皮質骨様の骨組織が残っており，骨内への明らかな浸潤はなかった．術後，股関節痛は消失し，可動域制限は改善した．術後 4 か月目，MRI にて関節水腫と周囲軟部組織の炎症像は改善しており，腫瘍の再発を認めない．

病理学的所見：弱拡大にて動脈瘤様骨嚢腫変化を，強拡大にて散在性に破骨細胞様多核巨細胞を認めた(図 4-a，b)．悪性像は認めなかった．

最終診断：発症年齢(13 歳)，画像所見(腫瘍内部の石灰化，周囲の炎症像)，病理学的所見(動脈瘤様骨嚢腫変化と多核巨細胞)から，軟骨芽細胞腫と診断した．

考　察

軟骨芽細胞腫は骨端線の残っている 10 歳代に生じやすく[1]，その発生頻度は良性骨腫瘍全体の約 1% と低い[4]．二次骨化中心に生じるため長管骨骨端部に好発するが，大腿骨大転子部等の骨端線のある骨端突起部や側頭骨，蝶形骨等の頭蓋骨，骨盤，足根骨での発生例もある[1)3)4)]．小児期(骨端線閉鎖前)に診断および治療を受けた 87 例の報告によれば，93% は骨端部または骨端～骨幹端部で発生している[4]．本症例は骨幹端部である大腿骨頚部に発生していたが，骨幹端部に限局した症例は 5%[4]であり，発生部位としては稀である．大腿骨近位部として分類すれば全体の 26% であり，脛骨近位部(28%)に続く好発部位である[4]．

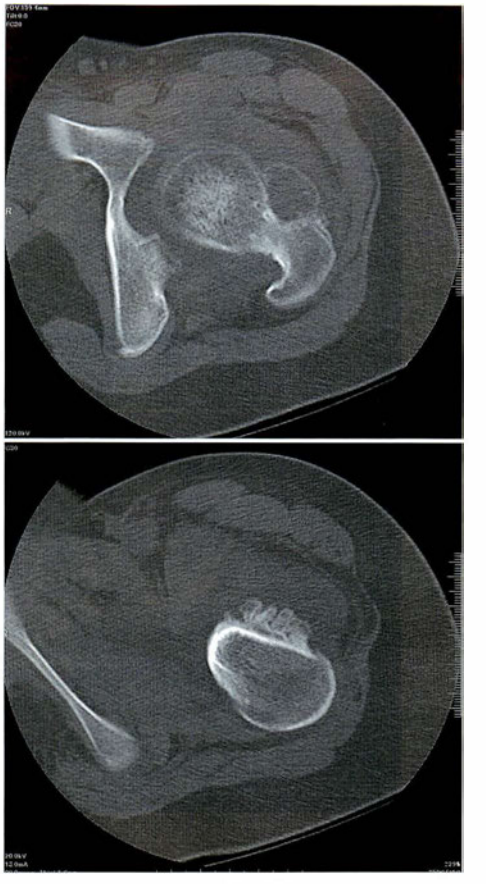

a
b

図 2. 左股関節 CT
a：大腿骨頚部前方に辺縁硬化像および斑点状石灰化を伴う膨隆した腫瘍性病変を認める．
b：腫瘍周囲に骨膜反応を認める．

本症例は骨外に進展していた．典型的な軟骨芽細胞腫は骨内に進展するため，骨端内の骨透亮像として発見されるが，骨外に進展した大腿骨遠位骨幹端部内側の皮質骨発生例の報告もある[2]．この症例は本症例と同様に著明な骨髄浮腫と骨膜反応がみられたが，近傍の関節炎は呈していなかった[2]．本症例は CT と術中所見から，稀な皮質骨発生例であり，骨外かつ関節内に進展して股関節炎を起こしたと考える．

軟骨芽細胞腫の典型的な症状は，間欠的な疼痛と関節の腫脹である[1)3)4)]．下肢発生例では跛行を生じ[4]，関節近傍の発生例では可動域制限や関節炎が起こり，リウマチ性疾患と診断され治療された症例もある[1]．本症例も跛行がみられ，MRI に

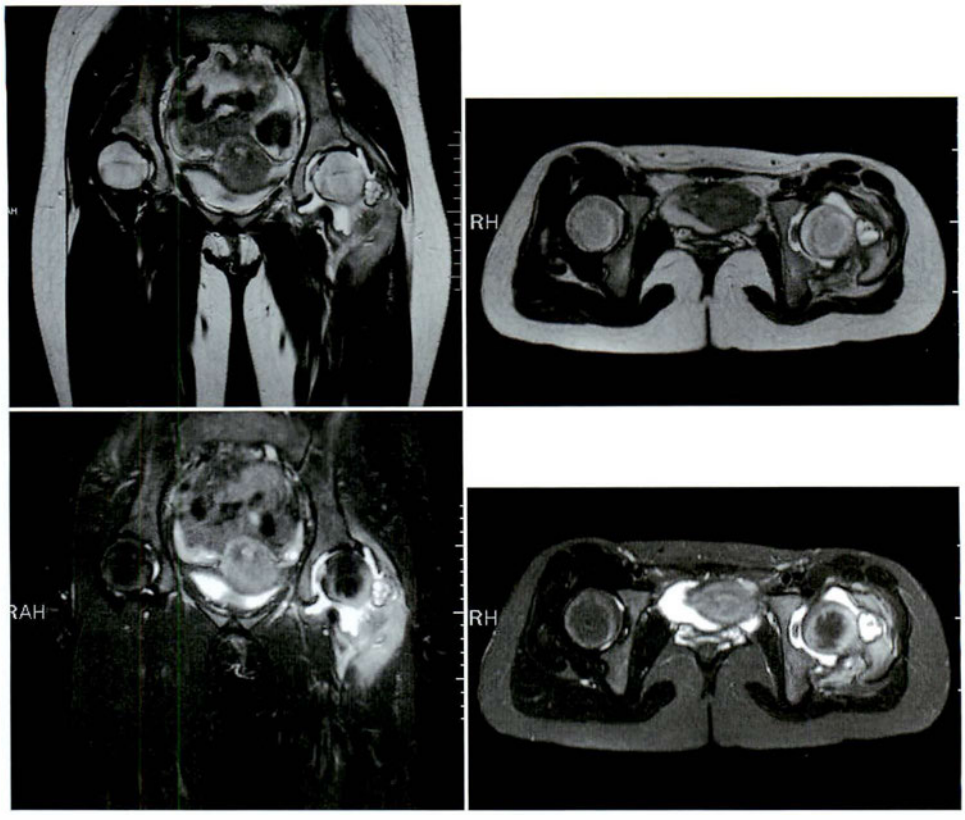

a | c
b | d

図 3. 股関節 MRI

a：冠状断 T2 強調画像．左股関節の関節液貯留と，左大腿骨頚部に中～高輝度の腫瘍性病変を認める．

b：冠状断 STIR 像．左股関節周囲軟部組織の浮腫が著明である．

c：水平断 T2 強調画像．左股関節周囲の著明な筋萎縮と腫瘍内部の fluid-fluid level を認める．

d：水平断 STIR 像．左大腿骨近位部の骨髄浮腫を認める．

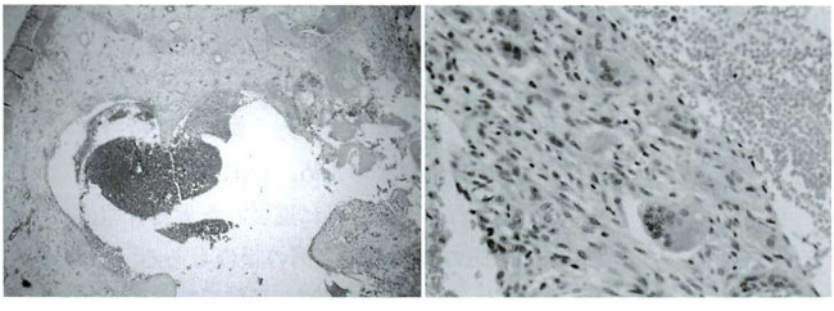

a | b

図 4.

病理組織像(HE 染色)

a：弱拡大．動脈瘤様骨嚢腫変化を認める．

b：強拡大．破骨細胞様多核巨細胞が散在している．

て股関節およびその周囲に著明な炎症像を認め，股関節炎を呈していた．若年性特発性関節炎や化膿性関節炎は血液検査にて否定的であった．

周囲に炎症を起こす腫瘍の鑑別診断として，骨芽細胞腫，軟骨芽細胞腫，類骨骨腫，骨肉腫，軟骨肉腫が挙げられる[10]．病理学的に良性骨形成性腫瘍や悪性骨軟骨腫瘍は否定的であった．本症例と同様に関節炎を呈した軟骨芽細胞腫の症例がいくつか報告されている[8)9)]．21 例をまとめた報告によれば，軟骨芽細胞腫の 48%に周囲軟部組織の浮腫，43%に滑膜炎が起こっている[5]．軟骨芽細胞腫は周囲軟部組織の浮腫が強いために悪性病変と間違われることがあり，慎重に診断をすすめていく必要がある[8]．軟骨芽細胞腫の腫瘍組織から IL-1β，IL-6，IL-8，TNF-α 等のサイトカインが合成され，cyclooxygenase-2 の発現が促進され

た結果，prostaglandin E2による炎症が起こると考えられている[5)~7)]．

病理学的診断が確定診断につながることは多い[2)9)]が，本症例の病理標本では軟骨芽細胞腫に典型的な“chicken wire”状石灰化や軟骨基質[10)]が明らかではなく，類似の所見(多核巨細胞や動脈瘤様骨嚢腫)を示す骨巨細胞腫[10)]との鑑別は困難であった．骨巨細胞腫は，軟骨芽細胞腫と同様に骨端に発生するが，好発年齢は軟骨芽細胞腫より高く(20~40歳)，腫瘍周囲の炎症や浮腫，近傍の関節炎を伴うことはほとんどない[10)]．また，本症例ではCTにて軟骨形成性腫瘍の特徴である腫瘍内部の石灰化[10)]を認めた．この所見は軟骨芽細胞腫の約60%にみられる[1)]が，骨巨細胞腫にはみられない．臨床所見は重要な診断の根拠であるが，CTは軟骨芽細胞腫の病変の性質と局在を的確に描出しており，最終的な診断に最も有用であったと考える．

結　論

大腿骨頚部に発生し骨外に進展した軟骨芽細胞腫による股関節炎を呈した症例を報告した．CTが腫瘍の性質と局在を的確に描出していた．小児期に股関節炎を起こす疾患として，関節内に発生した腫瘍を鑑別する必要がある．

文　献

1) Atalar H, Basarir K, Yildiz Y et al：Management of chondroblastoma：retrospective review of 28 patients. J Orthop Sci　**12**：334-340, 2007.
2) Hameed MR, Blacksin M, Das K et al：Cortical chondroblastoma：report of a case and literature review of this lesion reported in unusual locations. Skeletal Radiol　**35**：295-297, 2006.
3) Ramappa AJ, Lee FYI, Tang P et al：Chondroblastoma of bone. J Bone Joint Surg　**82-A**：1140-1145, 2000.
4) Sailhan F, Chotel F, Parot R：Chondroblastoma of bone in a pediatric population. J Bone Joint Surg　**91-A**：2159-2168, 2009.
5) Shinmura K, Ishida T, Goto T et al：Expression of cyclooxygenase-2 in chondroblastoma：immunohistochemical analysis with special emphasis on local inflammatory reaction. Virchows Arch　**444**：28-35, 2004.
6) Uchikawa C, Shinozaki T, Nakajima T et al：Cytokine synthesis by chondroblastoma：relation to local inflammation. J Orthop Surg(Hong Kong)　**17**：56-61, 2009.
7) Yamamura S, Sato K, Sugiura H et al：Prostaglandin levels of primary bone tumor tissues correlate with peritumoral edema demonstrated by magnetic resonance imaging. Cancer　**79**：255-261, 1997.
8) 藤田晃史，篠崎健史，吉田慶之ほか：関節炎？　―関節痛を主訴に来院した9症例―．画像診断　**25**：804-818，2005.
9) 宮崎展行，寺尾賢秀，佐々木俊二ほか：膝関節炎症状を呈した脛骨近位部軟骨芽細胞腫の1例．整形外科　**58**：1217-1220，2007.
10) 日本整形外科学会　骨・軟部腫瘍委員会：骨腫瘍病理各論．整形外科・病理　悪性骨腫瘍取扱い規約，第3版，金原出版，東京，p. 89-158, 2000.

Abstract

Chondroblastoma in the Proximal Femur Causing Coxitis : A Case Report

Hiroshi Kaneko, M. D., et al.

Department of Orthopaedic Surgery, Nagoya University Graduate School of Medicine

Chondroblastoma is a rare benign bone tumor most commonly occurring in the epiphysis of long bones, and often causing peritumoral inflammatory reaction. Here we present a rare case of a 13-year-old girl presenting a 5-month history of pain in the left hip. On examination, the left hip was tender, with decreased range of motion. X-ray showed bone atrophy in the left proximal femur, with narrowing in the hip joint space. MRI showed joint effusion with surrounding soft-tissue edema, and a tumor lesion with fluid-fluid levels. CT showed a large bone tumor in the anterior part of the left femoral neck, with peripheral sclerosis, calcification, and periosteal reaction. CT-guided biopsy results confirmed a benign tumor with giant cells. We performed surgical resection. The tumor was in the hip joint with synovitis. Histological findings showed aneurysmal bone cyst-like changes and osteoclast-like giant cells. The final diagnosis was chondroblastoma with aneurysmal bone cyst-like change. After resection, hip pain was relieved. We concluded that CT could show most clearly the features and location of chondroblastoma. An intra-articular tumor can cause coxitis in an adolescent.

日小整会誌（J Jpn Ped Orthop Ass）20(1)：125-128, 2011.

股関節鏡視下に切除を行った股関節内臼蓋類骨骨腫の一症例

昭和大学藤が丘病院整形外科
前田昭彦・小原　周・相楽光利
関原　力・伊藤亮太
昭和大学藤が丘リハビリテーション病院整形外科
扇谷浩文

要　旨　類骨骨腫は良性骨腫瘍の約10%を占め，その半数の発生部位は下肢長管骨であり，股関節臼蓋部への発生はまれである．

我々は17歳女性の右股関節臼蓋部類骨骨腫に対しCTガイド下ラジオ波焼灼法を行うも4か月後に症状が再発した症例に対し，股関節鏡視下に腫瘍切除術を施行．術後速やかに股関節疼痛症状が軽快した1例を経験した．

渉猟した限りでは現在までに38例の股関節内臼蓋部類骨骨腫の報告がなされている．関節内発生の類骨骨腫に対する，関節鏡視下切除術は直視下に腫瘍の切除を行うことができること，またブロック切除と比較すると侵襲が少なく，有用な方法であると考えられる．

はじめに

類骨骨腫は良性骨腫瘍の約10%を占め，発生年齢分布では10歳代にピークがあり，30歳以上の発症は少ない．好発部位としては下肢長管骨が多く，次いで上腕骨である[3]．その患者のほとんどが疼痛を主訴とするが，Nidusと呼ばれる部位でのプロスタグランディン産生が関与していると考えられている[2]．今回我々は比較的まれな股関節内臼蓋部類骨骨腫に対しCTガイド下ラジオ波焼灼法（radiofrequency ablation；以下，RFA）が奏功せず，関節鏡下切除を施行した症例を経験したので報告する．

症　例

症　例：17歳，女性

主　訴：右股関節痛

家族歴・既往歴：特記すべきことなし

現病歴：13歳時より誘因なく右股関節痛が出現し増悪傾向にあった．15歳時に臼蓋部類骨骨腫の診断を受け，小児医療センターで非ステロイド性消炎鎮痛剤の投与を受け経過観察されていた．しかし疼痛の増悪を認めたため，腫瘍の針生検ならびにRFA目的に他院へ紹介となった．RFAにて一時的な症状の軽快を認めたが，4か月後に症状が再発．

再度RFAを施行するも症状の劇的な軽快は得られなかったため，股関節鏡下切除目的に当院へ紹介となった．

初診時現症：視診上大腿周囲径の左右差を認めるも，皮膚色調に変化は無かった．右股関節可動域は伸展・外旋・内転が制限されており，著明な

Key words：benign bone tumor（良性骨腫瘍），osteoid osteoma（類骨骨腫），arthroscopy（関節鏡），hip joint（股関節），acetabulum（臼蓋）
連絡先：〒227-8051　神奈川県横浜市青葉区藤が丘1-30　昭和大学藤が丘病院整形外科　前田昭彦　電話(045)971-1151
受付日：平成22年3月2日

図 1. 術前単純 X 線前後像
右臼蓋底部の不整像を認める.

図 2. 術前 CT 多断面再構成像
臼蓋底に骨組織が突出している. また CT ガイド下ラジオ波焼灼法施行の際にできたと思われる骨孔が確認できる.

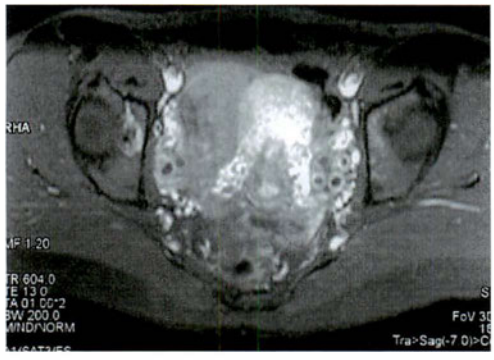

図 3. 術前 MRI ガドリニウム造影 T1 強調画像

図 4. 術前 MRI ガドリニウム造影 T2 強調画像
右臼蓋部にガドリニウム造影効果が得られ, 一部に Nidus と思われる信号低下部位を認める.

疼痛を認めた.

神経学的所見：特記すべき事項なし

血液生化学所見：特記すべき事項なし

画像所見：股関節単純 X 線正面像では右臼蓋内側の骨硬化ならびに不整像を認め, 骨硬化部が臼蓋内へ突出していた(図 1). 股関節 CT 像では臼蓋底内に突出した骨組織を認め, そのすぐ近位側に RFA にてできたと思われる骨孔が確認できた(図 2). MRI ガドリニウム造影像では右臼蓋部に造影効果が得られ, 一部に Nidus と思われる信号低下部位を認めた(図 3, 4). 以上から股関節内臼蓋底部に突出した類骨骨腫の診断とし, 関節鏡視下切除術を施行した.

手術所見：全身麻酔下に仰臥位でトラクションテーブルを使用, 前方・前側方・側方の 3 ポータルを作成した. 前方から鏡視を行った所, 臼蓋底に突出する軟骨組織でおおわれた隆起性病変を認めた. 術前の画像診断と照らし合わせ, この病変を類骨骨腫と判断しシェーバーならびにパンチを用いて腫瘍を切除した(図 5, 6).

腫瘍を可及的に切除したのち, 止血操作を行い手術終了とした(図 7).

術後経過：術後より股関節痛は軽減し, 術後 10 日にて退院となった. 可動域も改善し, 術後 10 か月の現在, 股関節痛はなく画像上も再発を認めていない(図 8).

考　察

類骨骨腫発生部位の半数以上は下肢長管骨であるが, 関節内への発生率は全体の 5 から 12% と少ない[2]. 我々が渉猟した限りでは 38 例の臼蓋部類骨骨腫の報告がなされていた. 関節内に発生する類骨骨腫は通常の関節症変化や関節炎のような経過をたどることがあること, また非ステロイド性消炎鎮痛剤への反応も劇的でないことより, 診

図 5．股関節前方鏡視像
前方ポータルより鏡視では臼蓋底部に存在する隆起性病変が確認できる．

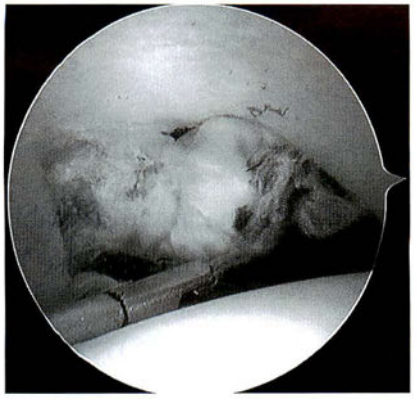

図 6．鏡視下手術中写真
隆起性病変を可及的に切除した．

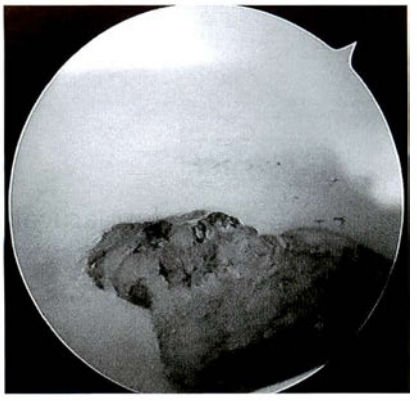

図 7．術後鏡視像
隆起性病変は切除されている．

断が遅れがちである[1]．類骨骨腫の治療方法として以前はNidusを含んだ周辺骨のブロック切除が行われていたが，現在ではRFAの良好な治療成績が報告され，本邦でも施行例が増えている．RFAはCTガイド下に生検針をNidusまで進め，生検後RFA針にて90度5分間程度焼灼することが一般的である．篠崎らはRFAによる良好な成績を報告しているが臼蓋発生2例にて症状が再発し，再度RFAを施行している[4]．本症例にRFAが奏功しなかった理由として，類骨骨腫が股関節内に突出していたため腫瘍周辺の十分な温度上昇が得られず有効に焼灼できなかったことが原因でないかと考えられた．こういった股関節内発生例に対し，関節鏡視下切除は股関節を脱臼させずとも直視下に腫瘍を確認し切除ができるため，侵襲が少なく有用な方法と考えられる．今回反省すべき点として，腫瘍部分をシェーバーにてほとんど破砕してしまったため，病理組織検体においてNidusを同定することができなかったことである．

結　語

比較的まれな臼蓋部類骨骨腫の1症例を経験した．股関節内発生の類骨骨腫に対する，関節鏡視下切除術は直視下に腫瘍の切除を行うことができること，またブロック切除と比較すると侵襲が少なく，有用な方法であると考えられる．

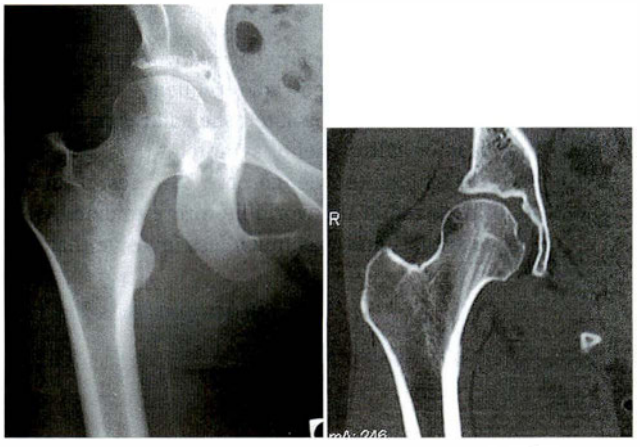

図 8．術後単純X線前後像ならびにCT多断面再構成像
術後6か月にて明らかな再発は認めない．

参考文献

1) Khapchik V, O'Donnell RJ, Glick JM：Arthroscopically assisted excision of osteoid osteoma involving the hip. Arthroscopy　**17**(1)：56-61, 2001.
2) Matthew D. Richardson, John A.M. Taylor：Intra-articular osteoid osteoma in the femoral neck of an 18-year-old man：A Case Report. Journal of Manipulative and Physiological Therapeutics　**32**：(3), 245-250, 2009.
3) 西元　裕，大野貴敏：類骨骨腫，骨芽細胞腫．最新整形外科学大系(越智隆弘ほか編)，20巻，中山書店，東京，p. 201-205，2007.
4) 篠崎哲也，柳川天志，高岸憲二：類骨骨腫のCTガイド下ラジオ波焼灼法．関節外科　28(6)：679-686，2009.

Abstract

Intraarticular Osteoid Osteoma in the Acetablum Treated with Arthroscopic Resection : A Case Report

Akihiko Maeda, M. D., et al.

Department of Orthopaedics Surgery Showa University Fujigaoka Hospital

We report a rare case of an osteoid osteoma in the acetablum.

Osteoid osteoma account for about 10% of all benign bone tumors, and most of these occur in the lower limb.

This case of a 17-year-old woman and osteoid osteoma in the right acetablum, previously treated using CT-guided radio frequency ablation.

At four months later, she had recurrent hip pain, and we performed arthroscopic resection of the tumor, with relief of symptoms.

To our knowledge only 38 cases of an intraarticular acetabulum osteoid osteoma have been reported in the world literature to date. Arthroscopic resection allows for direct visualization and excision, and was much less invasive than en-bloc open resection.

日小整会誌（J Jpn Ped Orthop Ass）20(1)：129-133, 2011.

頚椎 Langerhans cell histiocytosis の 4 例

神奈川県立こども医療センター整形外科
上杉昌章・奥住成晴・町田治郎
宮川祐介・大河内　誠・青木千恵

要　旨　頚椎発生 Langerhans cell histiocytosis の臨床経過を明らかにするため 4 例を後方視的に調査した．発症年齢は 2 歳未満 2 例，6 歳以上 2 例であった．性別は女児 3 例，男児 1 例，平均観察期間は 60.7 か月(3〜132)であった．2 歳未満発症の 2 例はいずれも多骨性であった．6 歳以上発症の 2 例ではともに椎体の圧潰が強く，Garg 分類でⅡB であった．圧潰は 1 か月では進行したが，その後は進行しなかった．2 歳未満発症の 2 例では圧潰の進行はなかった．多骨性の 2 例には化学療法を行った．全例再発なく最終調査時，疼痛残存および神経学的異常所見を認た例はなかった．小児頚椎発生 LCH は圧潰があってもリモデリングが期待でき，保存的に加療可能と思われた．

はじめに

頚椎発症の Langerhans cell histiocytosis (LCH) は比較的まれな病態で椎体圧潰をきたし時に神経症状を呈し手術加療を要することがある．しかしその臨床経過の報告は少ない．今回その臨床経過と治療成績を明らかとするため，小児頚椎発生 LCH の 4 例を報告する．

対象と方法

対象は 1997 年 8 月〜2009 年 4 月に受診した頚椎発生 LCH の 4 例で，性別は女児 3 例，男児 1 例，初診時年齢は平均 5.5 歳(1〜14 歳)，2 歳未満が 2 例，6 歳以上が 2 例であった．平均観察期間は 60.7 か月(3〜132 か月)であった．

X 線評価は Cobb 法による局所後弯角を計測し，椎体圧潰を Garg ら[4]の方法(圧潰が 50% 未満をタイプⅠ，それ以上をタイプⅡ，均一圧潰を A，楔状圧潰を B)により評価した．罹患部位，術前神経症状，多骨および多臓器病変の有無，血液検査所見，X 線所見，治療内容およびその成績を各症例のカルテおよび X 線より後方視的に調査した．

結　果

罹患部位は C3 椎 1 例，C4 椎 2 例，C5 椎 1 例であった．神経症状は全例に認めなかった．多骨病変は 2 例で，いずれも 2 歳未満例であった．他臓器病変例はなかった．病理組織診断実施は 3 例で，頚椎生検 1 例，多骨病変の腰椎生検 1 例，頭蓋骨の切除生検 1 例であった．生検を行わなかった 1 例は当科初診時すでに疼痛が軽快しており，画像的経過より LCH と診断した．6 歳以上発症の 2 例はともに圧潰が強く，また局所後弯角も大きく，Garg 分類ではⅡB であった(表 1)．圧潰は 1 か月でさらに 5° 以上進行したが，その後は進行せず，最終調査時も変化はなかった．発症後 11 年経過観察できた症例 1 では最終調査時に局所後弯は残存したが頚椎のアライメントは C1-C7 角

Key words：Langerhans cell histiocytosis（ランゲルハンス細胞組織球症），cervical spine（頚椎），spinal tumor（脊椎腫瘍）
連絡先：〒 232-8555　神奈川県横浜市南区六ッ川 2-138-4　神奈川県立こども医療センター整形外科　上杉昌章
電話(045)711-2351
受付日：平成 22 年 3 月 3 日

	症例1	症例2	症例3	症例4
発症年齢(歳．月)	6．11	1．5	14．10	1．9
性別	F	M	F	F
頚椎病巣	C3	C5	C4	C4
多骨病変	−	+	−	+
生検部位	なし	頭蓋骨	頚椎	腰椎
CRP(mg/dl)	N/A	0.24	0.41	1.03
sIL-2R(U/ml)	N/A	N/A	288	N/A
Garg 分類	ⅡB	ⅠB	ⅡB	ⅡA
局所後弯角(単位：度)				
発症時	24	11	18	2
最大後弯時	31	11	32	5
最終調査時	29	−14	30	−9
治療				
化学療法	なし	あり	なし	あり
装具	カラー	カラー	フィラデルフィア	フィラデルフィア
装用期間(月)	33	63	6	31

表 1.
発症時 Garg 分類と局所後弯角の推移

が 40°と前弯が形成されていた．2 歳未満発症の 2 例は Garg 分類ⅡA およびⅠB で，経過中圧潰の進行はなかった．血液生化学検査は 3 例に施行し，残り 1 例では前医で施行されていたため詳細は不明であった．CRP は平均 0.72 mg/dl (0.24〜1.03 mg/dl)であり，軽度高値を 4 例全例に認めた．Soluble interleukin-2 receptor (sIL-2R)は 1 例で測定したが，正常値であった．その他，生化学検査では異常値は認めなかった．

治療では，化学療法は多骨例の 2 例に行った．2 例とも JLSG(Japan LCH study group)—02 プロトコールに基づき AraC，VCR，PSL による導入および MTX，6MP を加えた維持療法を施行した．全 4 例に装具療法を行い，フィラデルフィア装具 3 例，ソフトカラー 1 例で，装用期間は外出時のみ使用を含め 6 か月から 5 年(平均 2 年 8 か月)であった．

全例に再発は認めず，最終調査時に疼痛残存もしくは神経学的異常所見を認めた症例はなかった．

症　例

症例 1：6 歳 11 か月の女児．主訴は頚部痛であった．7 か月前に他院にて入院，Glisson 牽引にて疼痛軽快後，当センター初診となった．初診時 C3 椎の病変を認め，局所後弯角は 24°で Garg 分類ⅡB であった(図 1-a，b)．発症 1 か月では 31°まで進行したが，発症後 11 年で頭尾側頚椎と癒合し，局所後弯は残存するも，頚椎アライメントは C1-7 角 40°で良好となった(図 1-c)．

症例 2：1 歳 5 か月の男児．不機嫌で，首を持ち上げなくなり食事摂取困難となったため初診した．初診時 X 線側面像では C5 椎が楔状に圧潰し，局所後弯は 11°で，Garg 分類ⅠB であった(図 2-a)．また MRI にて椎体前方および後方に骨外病変を認めた(図 2-b)．頭蓋骨を含む多骨病変を認め，頭蓋骨切除生検にて LCH と診断し(図 2-c)，化学療法を施行した．2 か月後の MRI では脊柱管内病変は消失していた(図 2-d)．5 年後の最終調査時では椎体高は回復し，局所は前弯位となりアライメントは良好となった(図 2-e)．

考　察

小児組織球増殖性疾患はその細胞と増殖の性状より Class Ⅰから Ⅲ に分類され，Class Ⅰは一般に予後良好といわれる好酸球性肉芽腫を含め，予後の不良な Hand-Schüller-Christian 病や Letterer-Siwe 病といった疾患群も含まれる．しかし，中間型や移行型があり[2]，必ずしも境界は明瞭ではなく，現在では Langerhans cell histiocytosis に統一されている[6]．頚椎発生 LCH は，小児では成人例に比しまれとする報告もあるが[9]，一方では 11〜45%で認められると報告され[1)4)]，小児頚椎骨腫瘍の鑑別として考慮すべき疾患と思

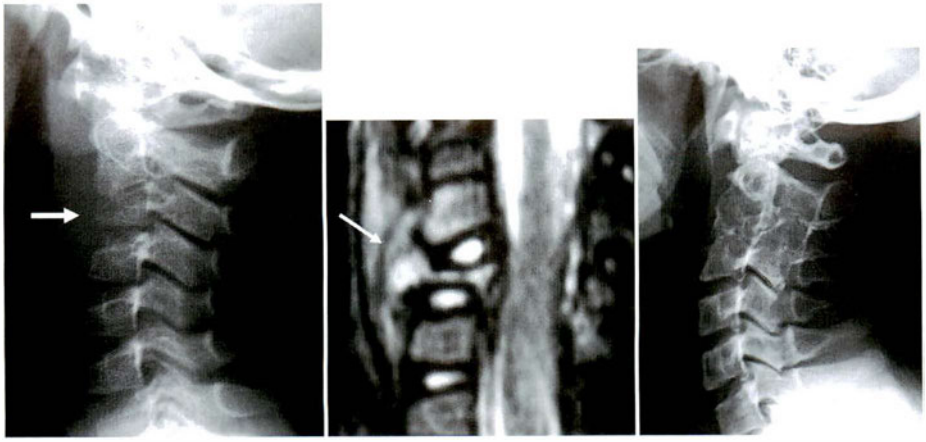

a b c

図 1. 症例 1

a：他院での初診時 X 線．Garg 分類 type ⅡB．圧潰した椎体(→)を認める．

b：MRI，T2 強調像．椎体周囲および硬膜外腫瘤を伴う陰影を認める(→)．

c：発症後 11 年

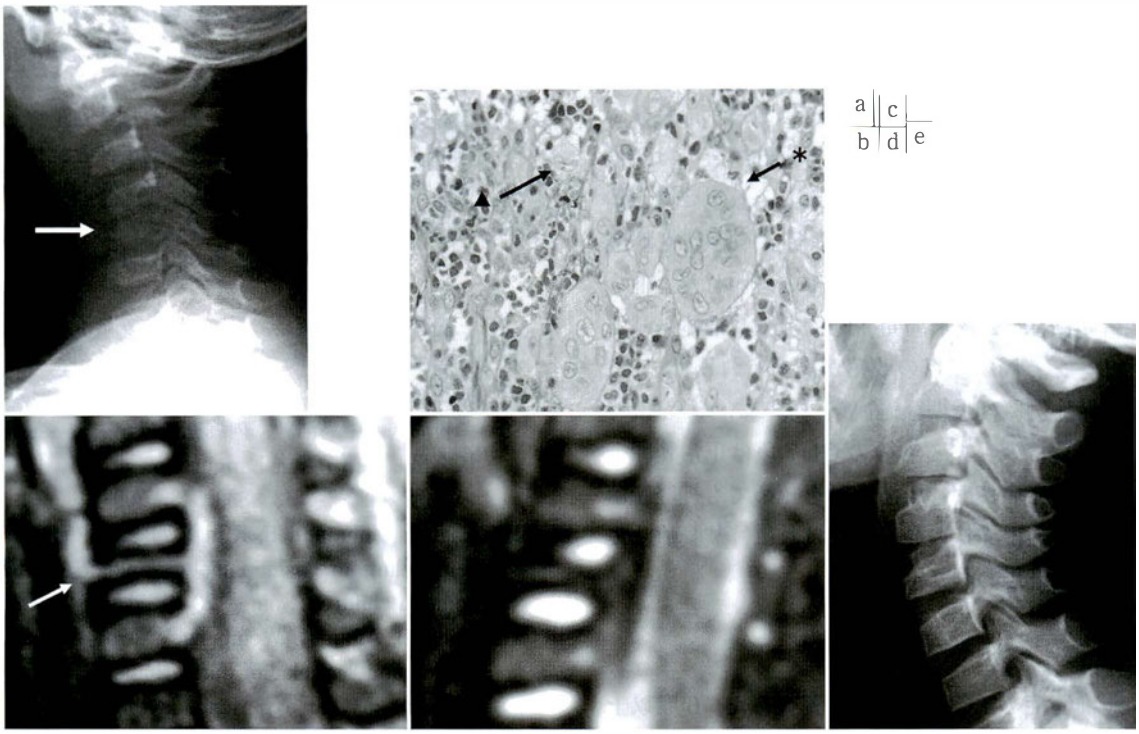

図 2. 症例 2

a：発症時，Garg 分類 type ⅠB．圧潰した椎体(→)を認める．

b：MRI，T2 強調像．椎体周囲および硬膜外腫瘤を伴う陰影を認める(→)．

c：頭蓋骨切除検体の HE 染色像．多核巨細胞(＊)と核小体が明瞭な LCH 細胞(▲)を認め，好酸球浸潤を伴っていた．

d：発症後 2 か月 MRI，腫瘍影は消失している．

e：発症後 5 年

われる．LCHは通常は予後良好な疾患であるが，低年齢発症(2歳以下)，臓器浸潤が予後不良因子とされている[7]．その他，尿崩症や中枢神経浸潤を伴うものはQOL低下につながるとされる[11]．我々の2歳未満発症の2例に他臓器浸潤はなかったが，多骨病変であったため化学療法を行った．他の2例はいずれも単骨性で，化学療法や病巣切除など手術療法を行わずに装具療法のみで症状は軽快し，再発を認めなかった．頚椎発生のLCHは胸腰椎発生と同様，高齢発症，単発性で神経症状を伴わない症例は保存療法でよいと思われた．

外固定として，ソフトネックカラー[9]やフィラデルフィア装具のほか[5]，ハローベストを使用した報告もあり[3]，また装用期間も2か月から半年と一定した見解はない[3)8]．我々の例では局所後弯の進行を危惧し外出時のみではあるが最長5年間装具を継続した．今回の後方視的調査では頚椎圧潰は発症後1か月でほぼ完成しそれ以降の圧潰する例はなかった．また同時期より疼痛も軽減し，装具装用期間は短縮できると思われた．他の報告と同様，2歳未満発症例では圧潰椎体のリモデリングと局所後弯の改善が認められた[10]．6歳以上発症例では長期経過観察可能であった1例で局所後弯は残存するもののC1-7角は正常範囲となった．発症初期に圧潰進行を認めても神経脱落症状や神経根症状の発現がなければ，装具療法で対応可能と思われた．

まとめ

頚椎発症のLCHの4例を調査した．6歳以上発症例はともにGarg分類ⅡBで，圧潰が進行した．2歳未満発症例は多発性であった．すべての症例で再燃はなく，予後は良好であった．

参考文献

1) Bertram C, Madert J, Eggers C：Eosinophilic granuloma of the cervical spine. Spine **27**：1408-1413, 2002.
2) Floman Y, Bar-Oh E, Mosheiff R et al：Eosinophilic granuloma of the spine. J Pediatr Orthop B **6**：260-265, 1997.
3) 古矢丈雄，山崎正志，大河昭彦ほか：好酸球性肉芽腫が疑われた小児頚椎破壊性病変の1例．臨整外 **40**：317-321，2005.
4) Garg S, Metha S, Dormans JP：Langerhans cell histiocytosis of the spine in children. J Bone Joint Surg **86-A**：1740-1750, 2004.
5) 近藤啓司，松下　睦：小児の頚椎に多発性に発生したeosinophilic granulomaの1例．中部整災誌 **46**：1131-1132，2003.
6) 工藤寿子，堀部敬三，森　弘志ほか：Langerhans cell histiocytosis 27例の臨床像と長期予後について．日小血会誌 **13**：14-20，1999.
7) Lahey ME：Histiocytosis X—an analysis of prognostic factors. J Pediatr **87**：184-189, 1975.
8) 三浦智彦，村田英之，長野　昭：第4頚椎に発生した好酸球性肉芽腫の1例．臨整外 **39**：997-1000，2004.
9) 二村尚久，中島浩敦，内堀充敏ほか：神経根症状を呈した第7頚椎Langerhans細胞組織球症の1例．臨整外 **43**：839-843，2008.
10) Raab P, Hohmann F, Kuhl J et al：Vertebral remodeling in eosinophilic granuloma of the spine in children. Spine **23**：1351-1354, 1998.
11) Willis B, Albin A, Weinberg V et al：Disease course and sequelae of Langerhans' cell histiocytosis：25-year experience at the University of Calfornia, San Francisco. J Clin Oncol **14**：2073-2082, 1996.

Abstract

Langerhans Cell Histiocytosis in the Cervical Spine : Report of Four Cases

Masaaki Uesugi, M. D., et al.

Department of Orthopaedic Surgery, Kanagawa Children's Medical Center

We report four cases of Langerhans cell histiocytosis in the cervical spine in young children. Two cases were younger than 2 years, and the other two cases were older than 6 years. There were 3 girls and one boy. The two younger cases presented a polyostotic lesion. While the two older cases presented severe vertebral collapse classified as Garg type II B, and this collapse progressed for one month after onset, and then remained steady. The collapse of vertebrae did not occur under 2 years of age in the 2 cases. The younger two cases showed no finding of collapse, and were treated with chemotherapy. The mean follow-up duration was 60.7 months (range from 2 to 132). At most recent follow-up, all cases presented no recurrence, no neurological deficit, and no pain. The cervical LCH seems to be treated conservatively even with vertebral collapse since remodeling was occurred.

日小整会誌（J Jpn Ped Orthop Ass）20(1)：134-138, 2011.

先天性大腿骨短縮症に対する下肢再建術

滋賀県立小児保健医療センター整形外科
片岡浩之・二見　徹・共田義秀・尾木祐子
太田英吾・原田有樹・中村千恵子・山村　知
スカイ整形外科クリニック
柏木直也・瀬戸洋一
水野病院整形外科
鈴木茂夫

要　旨　先天性大腿骨短縮(欠損)症は，femoral-fibular-ulnar developmental field の欠損による多彩な臨床像を呈し，下肢再建は，大腿骨の短縮に加え複合変形例が多く，困難である．対象は15例17肢で，股関節-大腿骨形態，下腿～足部や上肢などの臨床像，また再建術が施行された10例11肢の術式，合併症を調査した．Paley 分類では Type 1a 10，1b 2，2a 1，2b 3，3b 1 肢で，6例6肢に股関節脱臼，11肢に腓骨列欠損，5例7肢に肘関節異常を認めた．また内反足5例8肢，側弯2例を認めた．下肢再建として股関節治療(5例)，大腿(7例)・下腿(5例)の延長・矯正，足部手術(5例)が施行され，手術を要した合併症として関節脱臼(股1例，膝1例)・膝拘縮(2例)があり，創外固定器抜去後の骨折が5例にみられた．延長に伴う隣接関節の脱臼や拘縮，抜釘後の骨折は軟部組織の強い延長抵抗性を示し，再建には綿密な計画と注意を要する．

はじめに

先天性大腿骨短縮(欠損)症は，femoral-fibular-ulnar developmental field(FFU complex)[6]の欠損により多彩な臨床像を呈することが知られている．下肢の再建には，単に大腿骨の短縮だけでなく，股関節や大腿骨変形，膝関節不安定性，また腓骨列欠損(下腿短縮・変形)，足関節-足部変形など解決すべき課題が多く[1)2)5)9)]，治療は困難である．

対象と方法

対象は先天性大腿骨短縮症と診断された15例17肢で，男性4例，女性11例であった．右側7例，左側8例で，両側例は2例であった．家族歴のある症例はなかった．これらの股関節-大腿骨の形態(Paley 分類[8])，また下腿～足部や上肢あるいは脊柱など全身臨床像を調査し，下肢の再建術が施行された10例11肢につき，術式および追加手術を要した合併症を調査した．最終調査時年齢は2歳から27歳であった．

結　果

Paley 分類[8]では，Type 1a 10肢，1b 2肢，2a 1肢，2b 3肢，3b 1肢であった．大腿骨形態から全身像をみると(表1)，type 1 の半数6肢に同時に股関節脱臼がみられ，腓骨列欠損は10例11肢に認めた．また内反足あるいは everted foot を7例11肢(大腿骨と同側に8肢)，(後)側弯を2例に認めた．肘-前腕の異常が5例7肢(同側に5肢)に

Key words：congenital femoral deficiency(先天性大腿骨短縮症)，femoral-fibular-ulnar developmental field(大腿-腓骨-尺骨複合原基)，external fixation(創外固定)，complication(合併症)
連絡先：〒524-0022　滋賀県守山市守山5-7-30　滋賀県立小児保健医療センター整形外科　片岡浩之
電話(077)582-6200
受付日：平成22年3月4日

表 1. 大腿骨形態からみた全身臨床像(N=17)

	Type of Femur				
	1a	1b	2a	2b	3b
大腿骨数	10	2	1	3	1
股関節脱臼	5	1			
腓骨列欠損	7+1		1	1	1
内反足(everted)	3+3			1	1
(後)側弯	2				
肘-前腕	3+2	2			

(+反対側)

表 2. 肘，前腕の臨床像(N=7)

・Dislocation of radial head	3
・Humeroradial synostosis(present ulna) (osseous 1, fibrous 1)	1+1
・Amelia	+1
・Limitation of flexion of elbow (+contra lateral)	1

図 1. ソルター骨盤骨切り術(5歳8か月)

認められ，橈骨頭脱臼が3例3肢，尺骨存在下の腕橈関節癒合が2例2肢，ameliaが1肢，肘関節の屈曲制限が1肢であった(表2).

Type 1および2の5歳以上の10例11肢に下肢の再建術が施行され，Type 1a 7肢，1b 2肢，2a 1肢，2b 1肢であった．再建術はのべ30肢で，先天性股関節脱臼治療後の臼蓋形成不全に対する補正手術が5例6肢，大腿骨には大腿骨近位偽関節手術が2例2肢，創外固定による延長・矯正が5例6肢(内1肢はIlizarov hip[10])，延長を伴わない矯正が2例3肢(1肢には遠位内側骨端線抑制術)，創外固定による下腿延長・矯正が5例5肢，

図 2. 腕橈関節の線維性癒合による強直(2歳6か月)

切断をふくむ足部手術が5例8肢に施行されていた．追加手術を要した合併症は10例中4例で，大腿延長に伴う股関節脱臼1例1肢[10]，膝関節脱臼1例1肢・拘縮1例1肢，また下腿延長に伴う膝関節拘縮1例1肢であった．これら4例4肢をふくめた5例5肢において創外固定器抜去後に骨折を生じ，これらは固定器抜去翌日から2か月の間であった．

症　例

8歳，男児．Paley分類type 1aで腓骨は完全欠損，球状足関節を呈する(図1)．先天性股関節完全脱臼後の臼蓋形成不全に対し，5歳時にソルター骨盤骨切り術を施行して股関節の安定化を図り，大腿延長に備えた(図1)．右肘関節に屈曲制限がみられ，左肘関節は腕橈関節の線維性癒合により強直している(図2)．脊椎は胸椎右凸の回旋を伴わない側弯があり，脊髄空洞症は認めなかった(図3)．6歳時に，80 mmの下肢長差に対し，

図 3.
回旋を伴わない脊椎側弯

a | b

図 4.
a：大腿骨の遠位部矯正・延長（6歳9か月）
b：膝関節は後方亜脱臼を呈し，また抜釘4日後に延長部近位端で骨折を生じた．

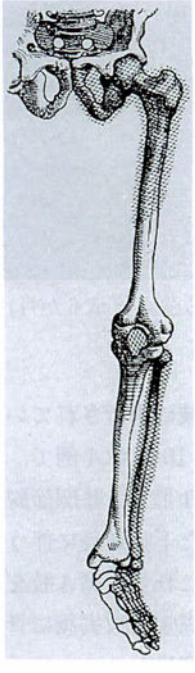

図 5.
The "fibular" developmental field
（文献7による）

イリザロフ創外固定により大腿骨遠位部の外反変形の矯正（8°）と56 mm（24.3%）の延長を実施した（図4-a）．延長終了時に，膝関節屈曲拘縮-後方亜脱臼が顕著になり，可及的に延長部を短縮して終了した．創外固定期間は171日，EFIは30.5日/cmであった．創外固定抜去後4日目に患肢の自動運動中に延長部近位端で骨折し，ギプス固定を要した（図4-b）．抜釘後1年の現在，膝関節可動域は－10～140°と回復，アライメントも良好である．今後拡大が予想される下肢長差に対しては，将来下腿延長を予定している．

考　察

先天性大腿骨短縮（欠損）症は，近年ではfemur-fibula-ulna complex（"fibular" developmental field）の胎生早期の欠損に基づくもので，広範なspectrumがあり，phenotypeとして大腿骨形成不全，また腓骨列，尺骨列の欠損の合併など，多彩な臨床像を示す[6)7)9)]．欠損機序の詳細は未だ明らかではない．下肢では，寛骨臼と大腿骨頭が同一原基から発生することは以前から知られていたが，恥骨や大腿骨近位部，膝蓋骨やACL，また下腿から足部の腓骨列におよぶ範囲がthe fibular developmental field（図5）[7)]として知られており，このfieldにおける血管系の異常[3)]もふくめた症例が報告されている．Hamanishi[4)]はThalidomideグループがfemur-tibia-radius異常を示すのに対し，non-Thalidomideグループではfemur-fibula-ulnaの異常を呈し，起源が異なると予見している．今回の調査でも，下腿～足部の腓骨列欠損を高率に合併し，上肢にも尺側列を中心とした様々な異常が認められた．

下肢再建術は軽症から中等症に適応があると考えられているが，今回の報告では再建途上例をふくめてなお1肢あたり平均2.7回と多数回の手術を要していた．また大きな下肢長差に対して最大限の延長を試みた結果，隣接関節の拘縮，さらには亜脱臼や脱臼への進展，創外固定抜去後の骨折などの合併症を高率に認めた．こうした合併症は，軟部組織の伸張抵抗性由来であり，これに関節の不安定性が関与していると考えられる．これら合併症の回避の観点から一度の延長量としてAstonら[1]は60 mm(20%)，Kargerら[5]は25%までが安全と報告している．

大腿延長にあたり股関節不安定性を惹起する股関節～大腿骨近位部の骨性要因，すなわち臼蓋形成不全や内反股，大腿骨近位部偽関節・後捻，大腿骨内反などは，補正して関節を安定化することが必要であり，臼蓋角<25°，CE角≧20°，頚体角>90～120°が目安とされている[2)8)]．またしばしば膝十字靱帯不全を合併し，延長によるハムストリングスの緊張からの膝関節後方不安定性にも注意が必要である．

患肢再建にあたっては，こうした関節不安定性因子，軟部組織性因子を総合的に評価する必要がある．延長による関節拘縮や脱臼を回避するため，軟部組織解離，骨盤や膝関節もふくめた創外固定範囲の拡大など[5)8)]もふくめ，綿密な計画と十分な注意が不可欠であると思われる．

結　語

1）先天性大腿骨短縮症15例の全身臨床像と下肢再建を試みた10例の手術内容と合併症について調査した．

2）全身臨床像は股関節脱臼，腓骨列欠損，肘関節異常，内反足など多彩であった．

3）再建術には軽症例においても高率に合併症がみられ，再建にあたっては，軟部組織の強い延長抵抗性，関節不安定性に留意し，綿密な計画と十分な注意を要する．

文　献

1) Aston WJS, Calder PR, Baker D et al：Lengthening of the congenital short femur using the Ilizarov technique. J Bone Joint Surg **91-B**：962-967, 2009.

2) Bowen JR, Kumar SJ, Orellana CA et al：Factors leading to hip subluxation and dislocation in femoral lengthening of unilateral congenital short femur. J Pediatr Orthop **21**(3)：354-359, 2001.

3) Chomiak J, Horák M, Mašek M et al：Computed tomographic angiography in proxymal femoral focal deficiency. J Bone Joint Surg **91-A**：1954-1964, 2009.

4) Hamanishi C：Congenital short femur. Clinical, genetic and epidemiological comparison of the naturally occurring condition with that caused by thalidomide. J Bone Joint Surg **62-B**：307-320, 1980.

5) Karger C, Guille JT, Bowen JR：Lengthening of congenital lower limb deficiencies. Clin Orthop **291**：236-245, 1993.

6) Lenz W, Zygulska M, Jurgen H et al：FFU complex：an analysis of 491 cases. Hum Genet **91**：347-356, 1993.

7) Lewin SO, Opitz JM：Fibular a hypoplasia：review and documentation of the fibular developmental field. Am J Med Genet (Suppl) **2**：215-238, 1986.

8) Paley D：Lengthening reconstruction surgery for congenital femoral deficiency. The child with a limb deficiency (Herring JA, Birch JG eclt.), 1st edition. AAOS, Rosemont, p. 113-132, 1998.

9) Sorge G, Arclito S, Genuardi M et al：Proxymal femoral focal deficiency (PFFD) and fibular a hypoplasia (FA/H)：a model of a developmental field defect. Am J Med Genet **55**：427-432, 1995.

10) 柏木直也，鈴木茂夫，瀬戸洋一ほか：PFFDに対する大腿骨延長術．日小整会誌 **10**(1)：86-89, 2001.

Abstract

Limb Reconstruction for Congenital Femoral Deficiency

Hiroyuki Kataoka, M. D., et al.

Department of Orthopaedic Surgery, Medical Center for Children, Shiga

Congenital femoral deficiency, caused by a defect of femoral-fibular-ulnar development, presents a broad clinical spectrum. The resulting deformity is often complex involving not only femoral shortening, and reconstruction is difficult. Here we review the morphology of the hip joint and femora, and of the upper and lower extremities in 17 limbs involving 15 patients, and review ten types of reconstruction. The 17 limbs were classified according to Paley as ten at type 1a, two at type 1b, 1 at type 2a, 3 at type 2b, and the other one at type 3b. Clinically there were six cases of congenital dislocation in the hip, eleven cases of fibular hemimelias, five cases of elbow joint disorder, five cases of congenital club foot, and two cases of scoliosis. The ten reconstruction methods included hip reconstruction in five cases, femoral lengthening and/or correction in seven cases, tibial lengthening and/or correction in five cases, and foot reconstruction in five cases. Complications that required additional surgery included dislocation in the hip in one case, dislocation in the knee in one case, and contracture in the knee joint in two cases. Five cases incurred a fracture after removal of the external fixator. The high incidences of complication and fracture were likely related to the tightness in the soft tissues, and we concluded that more careful planning and reconstruction were needed.

日小整会誌（J Jpn Ped Orthop Ass）20(1)：139-142, 2011.

橈骨遠位骨端離開後に前腕筋区画症候群を発症した1例

独立行政法人国立病院機構浜田医療センター整形外科
今　嶋　由香理・河　野　大　助
島根大学整形外科学教室
松　崎　雅　彦

要　旨　橈骨遠位骨端離開後に前腕筋区画症候群を発症した1例を経験したので報告する．症例は15歳の男性で，2mの高さから転落し受傷した．右橈骨遠位骨端線損傷と診断し，外来で徒手整復およびキャスト固定を行い帰宅させた．しかし受傷18時間後，右手関節痛の増強と右手指のしびれを訴え再診した．再診時，キャストを除去したが症状は改善せず，正中神経領域の感覚障害，手指伸展時痛を認めた．通常の骨折後の経過とは異なるため，筋区画症候群を疑い，内圧を測定した．その結果，筋区画内圧の著明な上昇を認め，前腕筋区画症候群と診断し，緊急筋膜切開を施行した．術後10か月の現在，機能障害を認めず経過は良好である．

はじめに

橈骨遠位骨折後の前腕筋区画症候群の発生頻度は1%以下と比較的稀である[5]．しかし，診断が遅れると虚血障害が生じ重篤な後遺症をもたらすことになるため，早期発見・治療が必要である．今回我々は，橈骨遠位骨端離開後に前腕筋区画症候群を発症した1例を経験したので，文献的考察を加え報告する．

症　例

患　者：15歳，男性

主　訴：右手関節痛

現病歴：木登り中，2mの高さから転落し右手をついて受傷した．前医を受診し橈骨遠位骨端線損傷と診断され，同日当科を紹介され受診した．

既往歴：特記すべきことなし

初診時所見：右手関節は，腫脹およびフォーク状変形を呈していたが，明らかな感覚・運動障害および循環障害は認めなかった．

画像所見：単純X線像で，右橈骨遠位骨端離開Salter & Harris Type Ⅱを認めた（図1）．

この症例に対し，外来で徒手整復およびlong-arm cast固定を行い帰宅させた（図2）．

経　過：受傷8時間後から，右手関節痛の増強，右手指のしびれが徐々に出現したが，NSAIDsの内服で症状は改善したとのことであった．しかし，受傷約18時間後，NSAIDsを内服しても緩和しない疼痛を呈し当科を再診した．

再診時所見：キャストを除去すると手関節部は腫脹し緊満していた．Capillary refillingの遅延や皮膚の冷感・蒼白はなかったが，正中神経領域の感覚障害および手指伸展時痛を認めた．患者は冷や汗をかき，疼痛を我慢するような表情をしており，筋区画症候群を疑い前腕筋区画の内圧測定を行った．

Key words：epiphyseal separation in the distal radius（橈骨遠位骨端離開），compartment syndrome（筋区画症候群），fasciotomy（筋膜切開）
連絡先：〒697-8511　島根県浜田市浅井町777-12　浜田医療センター整形外科　今嶋由香理　電話(0855)25-0505
受付日：平成22年3月5日

図 1. 初診時単純 X 線像 a|b
a：前後面像．右橈骨遠位骨端離開 Salter & Harris Type II を認める．
b：側面像

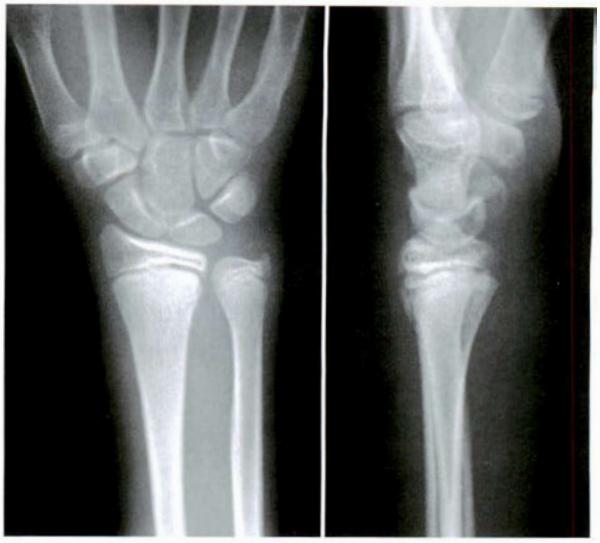

a．前後面像　　b．側面像
図 2. 単純 X 線像(徒手整復後)

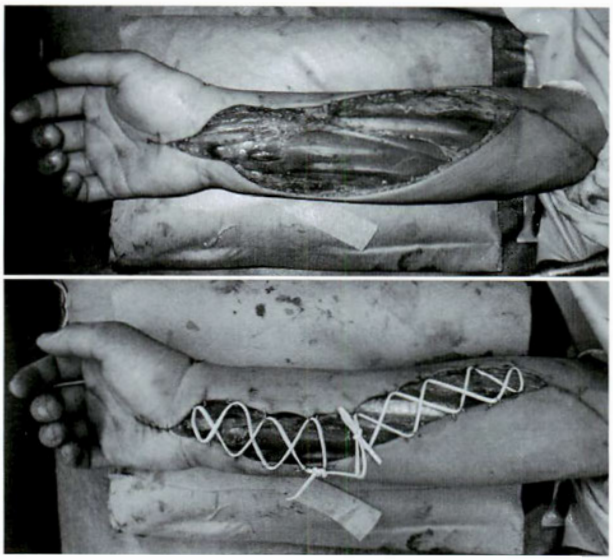

図 3. 術中所見 a/b
a：筋膜切開後
b：Shoe lacing 法施行

前腕掌側内圧は平均 71 mmHg，手根管内圧平均 50 mmHg と上昇していた．前腕筋区画症候群と診断し，全身麻酔下に緊急筋膜切開を施行した．

手術所見：前腕掌側に弓状皮切を置き，筋膜切開および手根管の開放を行った．筋膜を切開すると前腕筋と正中神経の膨隆を認めた．術前に尺骨神経領域の障害を認めなかったため Guyon 管の開放は行わなかった．除圧後，正中神経を被覆するために皮膚縫合可能な部分は可及的に縫合し，その他の部分は shoe lacing 法を行い腫脹の減少とともに創を閉鎖できるようにした．

以上の後，骨折部に対し経皮的鋼線刺入を追加し，手術を終了した(図 3，4)．

後療法は，術直後から患肢の挙上を徹底し，手指の自動運動を開始した．術後 1 週目から dynamic splint を使用した．経過とともに前腕の腫脹は軽減し，約 2 週間かけて皮膚を閉鎖し縫合した．

術後 10 か月の現在，骨癒合し手指の感覚・運動障害はなく経過は良好である(図 5)．

考　察

橈骨遠位骨折後の筋区画症候群の発生頻度は 1% 以下でまれである[5]と報告されている．その危険因子としては，骨折後の血腫，浮腫の発生，骨折の転位，高エネルギー外傷などが挙げられている[4)7)]．また Chloros ら[1]の報告によると，若年男性は筋区画体積に占める筋肉の体積が大きいため危険因子になり得る．

筋組織は筋区画内圧 30 mmHg 以上の状態が 8 時間以上続くと，末梢循環不全により細胞死を生じ得るとされている[6]．臨床診断では，末梢の脈拍触知や毛細血管血流の確認は必ずしも特異的ではなく，疼痛と感覚障害が初期の症状として重要

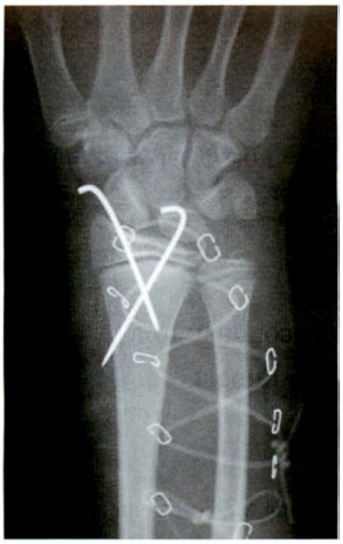

図 4. 術後単純 X 線像
(前後面像)

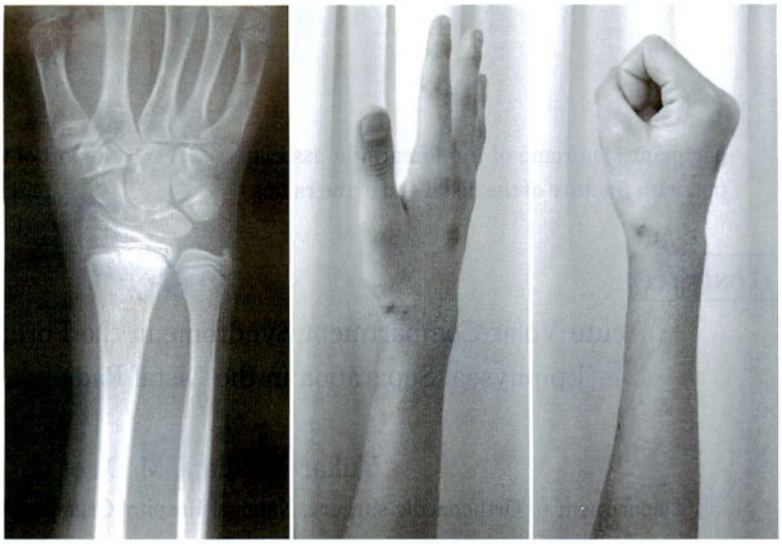

a | b | c

図 5.
a：最終調査時単純 X 線像(前後面像)
b：伸展時　c：屈曲時

である[3].

しかし Dresing ら[2]が指摘しているように，骨折を生じている場合，筋区画内圧上昇による疼痛と骨折による疼痛を区別することは困難であり，判断に迷うことがある．さらに，受傷から筋区画症候群徴候の発現時間は 12 時間から 48 時間以上と様々である[8]ことも判断を難しくする要因と考えられる．

したがって，客観的な指標となる筋区画内圧の測定は非常に有用で，臨床症状と合わせて判断することがより有用であるとされる[3].

本症例では，若年男子の外傷で，整復後徐々に悪化する疼痛と感覚障害を呈し，通常の骨折後の経過とは異なることから筋区画症候群を疑い，筋区画内圧の測定を行った．その結果，早期に筋区画症候群と診断し緊急筋膜切開を施行することができ，重篤な機能障害を免れることができた．臨床症状から疑いを持てば躊躇することなく筋区画内圧を測定することが重要であると考えた．

まとめ

橈骨遠位骨端離開後に前腕筋区画症候群を発症した 1 例を経験したので報告した．

参考文献

1) Chloros GD, Papadonikilakis A, Ginn S et al：Pronator quadratus space and compartment syndrome after low-energy fracture of the distal radius：A case report. J Surg Orthop Adv Summer　**17**(2)：102-106, 2008.
2) Dresing K, Peterson T, Schmit-Neuerburg KP：Compartment pressure in the carpal tunnel in distal fracture of the radius. A prospective study. Arch Orthop Trauma Surg **113**(5)：285-289, 1994.
3) Hamlin C：Compartment syndrome in the upper extremity. Emerg Med Clin North Am **3**(2)：283-291, 1985.
4) Kozin SH, Wood MB：Early soft-tissue complications after fractures of the distal part of the radiuss. J Bone Joint Surg Am　**75**(1)：144-153, 1993.
5) Kupersmith LM：Acute volar and dorsal compartment syndrome after a distal radius fracture：A case report. J Orthop　**17**(5)：382-386, 2003.
6) Matson FA Ⅲ, Krugmire RB Jr, King RV：Increased tissue pressure and its sffect on muscle oxygenation in level and elevated human lmbs. Clin Orthop　**144**：311-320, 1979.
7) McQueen MM：Acute compartment syndrome. Who is at risk. J Bone Joint Surg Br　**82**(2)：200-203, 2000.
8) Shall J, Cohn BT, Froimson AI：Acute com-

partment syndrome of the forearm in association with fracture of the distal end of the radius. Report of two cases. J Bone Joint Surg Am 68 (9) : 1451-1454, 1986.

Abstract

Acute Volar Compartment Syndrome in the Forearm Secondary to a Epiphyseal Separation in the Distal Radius : A Case Report

Yukari Imajima, M. D., et al.

Department of Orthopaedic surgery, National Hospital Organization Hamada Medical Center

We report a case of a 15-year-old boy presenting acute volar compartment syndrome in the forearm secondary to a epiphyseal separation in the distal radius. The boy had fallen 2 meters from a tree. The chief complaint was pain in the right wrist. Radiographs revealed a epiphyseal separation in the distal radius. We performed closed reduction of the fracture without anesthesia and applied a long-arm cast. Radiographs indicated adequate reduction. However, at 18 hours after the injury, he complained of severer pain at the site of the fracture and numbness in the median nerve territory. The cast was removed, but no relief from symptoms was obtained. He also presented pain on passive extension of fingers and thumb. The pressure was 71 mmHg in the volar compartment and 50 mmHg in the carpal tunnel. We then performed volar fasciotomy involving carpal tunnel release. At most recent follow-up at ten months after volar fasciotomy, full function of the right wrist was regained successfully.

日小整会誌（J Jpn Ped Orthop Ass）20(1)：143-149, 2011.

1歳以降に発見された先天性股関節脱臼の治療成績

琉球大学医学部高次機能医科学講座整形外科学分野
神谷武志・大湾一郎・金谷文則
なかそね整形外科リハビリクリニック
仲宗根　聰

要　旨　1歳以降に発見された先天性股関節脱臼に対する治療成績を検討した．対象は1982～2005年に治療を開始した症例で，3年以上経過観察が可能であった17例22股，男児1例1股，女児16例21股，治療開始時の平均年齢は1歳7か月，平均経過観察期間は8年4か月であった．治療は全例入院牽引治療後に全身麻酔下で徒手整復を行い，安定性が良好な症例に対しては保存療法を，安定性が不良な症例に対しては観血的整復術を行った．保存療法が8股，観血的整復術が14股（Ludloff法5股，広範囲展開法8股，前方侵入法1股）で，観血的整復術を施行した3股に補正手術を施行した．最終調査時にSeverin Ⅰ/Ⅱと判断された症例は，保存療法群で63%，観血的整復術群で36%であった．観血的整復術群の全例にKalamchi分類group 2以上の骨頭壊死を認め，4股に巨大骨頭を認めた．骨頭の変形は手術的侵襲で惹起された可能性があり，保存的に整復する努力・工夫が必要と思われた．

はじめに

乳児期における股関節検診の普及により，先天性股関節脱臼（developmental dislocation of the hip；以下，DDH）を早期に発見し，治療することが可能となったが，残念ながら1歳を超え，歩行開始後に発見される例が存在する．このような歩行開始後のDDHは，臼蓋形成不全や骨頭変形などの二次的な変形により治療成績が不良になることが多い．臼蓋の良好な発育を促し，骨頭壊死などの合併症を引き起こさない治療法が求められている．今回我々は1歳以降に発見されたDDHの治療成績を検討したので報告する．

対象および方法

1982～2005年に当科および関連施設において，1歳以上でDDHと診断され治療を行った24例29股のうち，整復後3年以上経過観察が可能であった17例22股を対象とした．性別は男児1例1股，女児16例21股，罹患側は右が3例，左が9例，両側5例であった．初診時年齢は平均1歳7か月（1歳1か月～2歳6か月），最終調査時年齢は平均9歳10か月（5歳2か月～28歳9か月），経過観察期間は平均8年4か月（3歳7か月～26歳10か月），また合併症（Duchenne型筋ジストロフィー，先天性ミオパチー，漏斗胸・難聴）を3例に認めた（表1）．治療はまず水平牽引による下方への引き下げを単純X線像で山室a値が8 mm

Key words：developmental dislocation of the hip（先天性股関節脱臼），avascular necrosis of the femoral head（ペルテス病様変形），coxa magna（巨大骨頭），the age of 1 year and over（1歳以上）
連絡先：〒903-0215　沖縄県中頭郡西原町上原207　琉球大学整形外科　神谷武志　電話(098)895-1174
受付日：平成22年3月8日

表 1. 症例の概要および評価のまとめ

Case (No)	初診時月齢 (months)	性別	左右	整復時月齢 (months)	整復法	Severin/CEA	ペ変の有無 Kalamchi	REF	補正手術	最終調査時年齢	合併症
1	17	F	L	20	CR	Ⅲ/17	(−)	1.0	(−)	6Y4M	
2	13	F	L	15	CR	Ⅳa/0	(−)	1.0	(−)	5Y2M	
3	16	F	L	20	CR	Ⅰa/34	2	1.0	(−)	22Y8M	
4	21	F	R L	25 25	CR CR	Ⅰb/17 Ⅰb/15	(−) (−)		(−) (−)	7Y0M	
5	13	M	L	19	CR	Ⅲ/11	(−)	1.0	(−)	8Y8M	Duchenne 型筋ジストロフィー
6	15	F	L	17	CR	Ⅰb/20	(−)	1.0	(−)	10Y2M	
7	15	F	L	16	CR	Ⅰa/19	(−)	1.0	(−)	7Y2M	
8	30	F	R	31	Wide	Ⅲ/11	2	1.36	Salter(5Y)	6Y6M	
9	17	F	R	20	Wide	Ⅱb/15	2	1.28	(−)	6Y11M	
10	16	F	L	21	Wide	Ⅲ/5	2	1.14	(−)	7Y6M	
11	15	F	L	17	Wide	Ⅲ/14	2	1.44	(−)	7Y8M	
12	18	F	R L	23 24	Wide Wide	Ⅲ/10 Ⅱa/20	4 4		(−)	6Y6M	漏斗胸，難聴
13	15	F	R L	21 19	Wide Wide	Ⅳb/−6 Ⅲ/13	2 2		(−)	7Y2M	先天性ミオパチー
14	29	F	R	34	Lud.	Ⅱb/20	3	1.20	(−)	15Y2M	
15	29	F	R L	32 32	Lud. Lud.	Ⅲ/9 Ⅲ/6	2 2		(−)	6Y0M	
16	23	F	R L	25 25	Lud. Lud.	Ⅳb/−15 Ⅱa/45	3 3		Salter(4Y) RAO(14Y)	28Y9M	
17	18	F	L	20	Ant.	Ⅱb/15	2	1.31	(−)	8Y5M	

CEA：center-edge angle，REF；the ratio of enlargement of the femoral head
CR：closed reduction，Lud：Ludloff 法，Ant：前方侵入法，Wide：広範囲展開法，Salter：ソルター骨盤骨切り術，RAO：寛骨臼回転骨切り術

を超えるまで行い，その後は石田ら[3]の方法に準じて垂直牽引，オーバーヘッド牽引，開排牽引を行った．牽引治療後に全身麻酔下に関節造影を施行し静的および動的評価を行った．動的評価では患肢を 90°屈曲，外転位より開排を減じ，床面より 60°まで脱臼しないものを安定と評価し，安定例に対しては開排位でギプス固定を行った．一方，整復困難例や外転 60°未満で脱臼する例は観血的整復術の適応とした．遺残性亜脱臼に対する補正手術は，就学前に CE 角 5°以下，骨頭形態の異常などを総合的に判断して行った．治療法の内訳は，非観血的整復術 8 股，観血的整復術 14 股(Ludloff 法 5 股，広範囲展開法 8 股，前方進入法 1 股)であった．観血的整復術の 3 股に対し追加補正手術を行った．Ludloff 法の 2 股，広範囲展開法の 1 股に対して Salter 骨盤骨切り術あるいは寛骨臼回転骨切り術を施行した(表 1)．検討項目は，整復時月齢と整復法の関係，最終調査時における臼蓋発育の指標として Severin 分類[7]，骨頭変形すなわちペルテス病様変形の指標として Kalamchi 分類[4]を使用し，これらの分類結果と整復法との関係を調査した．また片側例に対してのみ巨大骨頭の有無を Imatani ら[2]の方法で検討した．この方法は，大腿骨頸部軸上の骨頭半径より大腿骨頭面積を求め，同様な方法で求めた健側の面積に対する比(ratio of enlargement of the femoral head；以下，REF)を計算し，この値が 1.2 より大きいものを巨大骨頭と定義した(図 1)．

図 1.
巨大骨頭の評価法(文献 2 を改変)
REF：the ratio of enlargement of the femoral head
$REF = R^2\pi / r^2\pi \times 100$
REF＞1.2；巨大骨頭
✦：大腿骨頭中心
大腿骨頸部軸上の骨頭半径(r, R)より大腿骨頭面積を求め，健側の面積に対する比(REF)を計算した．

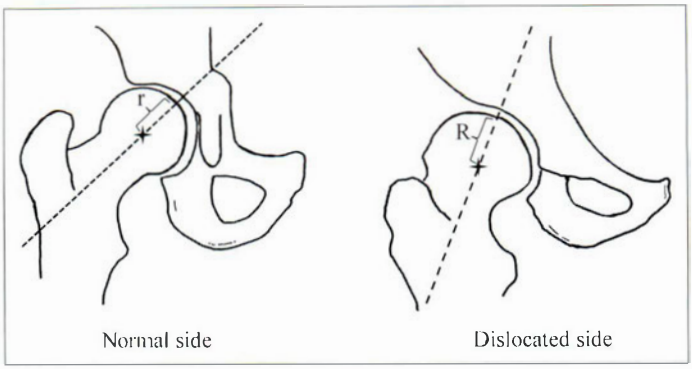

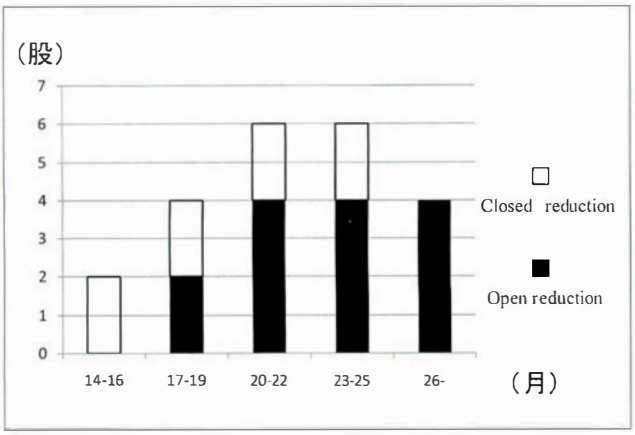

図 2. 整復時月齢と整復法の関係
月例と伴に観血的整復術を要する症例が増加する傾向を示した．年齢が 26 か月以上で Closed reduction 例(－)

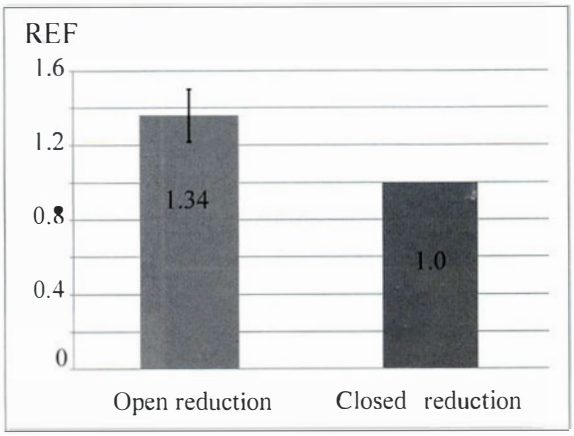

図 3. 巨大骨頭の評価(REF 値)
片側例の 12 股で評価．巨大骨頭(REF≧1.2)は Open reduction 群の 67%(4 股/6 股)，Closed reduction 群の 0%(0 股/6 股)であった．

結　果

整復時月齢と整復法の関係は，月齢が増加するに従い観血的整復術を要する症例が増加した．月齢が 26 か月以上では非観血的整復術の症例はなかった(図 2)．

最終調査時の Severin Ⅰ/Ⅱの割合は，観血的整復術群では 36%(5 股/14 股)，非観血的整復術群では 63%(5 股/8 股)であった(表 1)．

Kalamchi 分類では，観血的整復術群では，すべて group 2 以上の骨頭変形を認め，広範囲展開法の 2 股(症例 12)では，group 4 の変形を認めた．非観血的整復術群でペルテス病様変形を呈したものはなかった(表 1)．

巨大骨頭は，片側例 12 股で評価し，REF の平均が観血的整復術群で 1.34，非観血的整復術群では 1 であった．観血的整復術群で巨大骨頭を認めた症例は 6 股中 4 股(67%)であり，そのうち 3 股は広範囲展開法の症例であった(表 1，図 3)．

症例供覧

症例 6(非観血的整復例)：歩行開始後，左足がつま先立ちになることに両親が気づき，15 か月時に左 DDH と診断された．17 か月時に牽引後徒手整復を施行した．10 歳 2 か月時，股関節痛なく，CE 角 20°，Severin Ⅰb，ペルテス病様変形や巨大骨頭は認めていない(図 4)．

症例 11(観血的整復術施行例)：歩行開始後，母親が跛行に気づき，15 か月時に左 DDH と診断された．徒手整復で安定性が得られず，17 か月時に観血的整復術(広範囲展開法)を施行した．7 歳 8 か月時，股関節痛なく，CE 角 14°，Severin 分類Ⅲ，Kalamchi 分類 group 2，巨大骨頭(REF 1.44)と外反股のため，1.7 cm の脚長差を認める(図 5)．

症例 13(先天性ミオパチー合併例)：歩行開始の

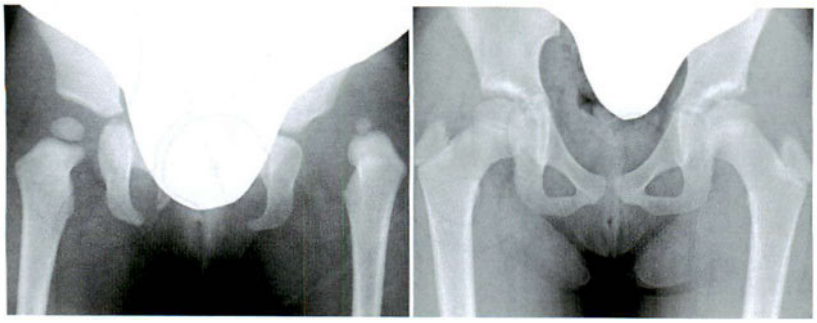

a|b

図 4.
症例 6：非観血的整復例
a：初診時(15 か月)．左 DDH，牽引後徒手整復施行
b：10 歳 2 か月時．股関節痛なし，CE 角 20°，Severin Ⅰb．ペルテス病様変形や巨大骨頭は認めていない．

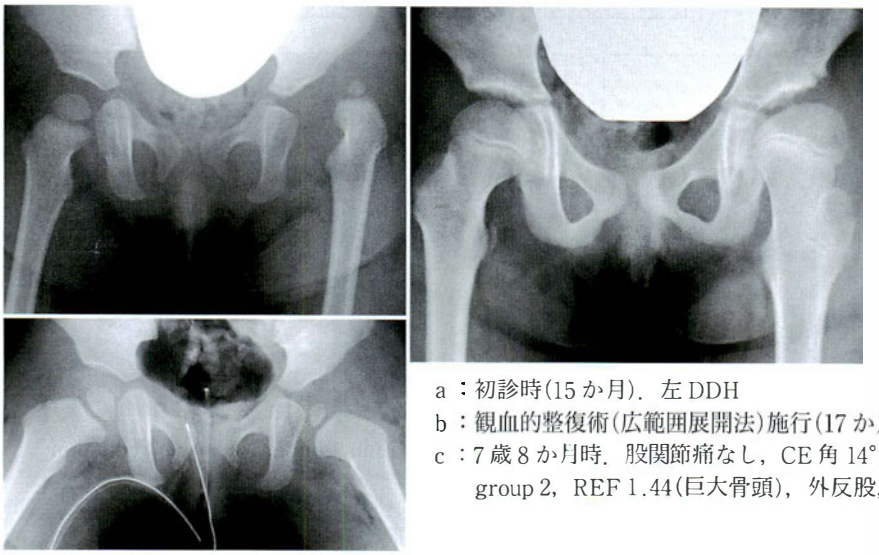

a|c
b

図 5.
症例 11
観血的整復術(広範囲展開法)施行例
a：初診時(15 か月)．左 DDH
b：観血的整復術(広範囲展開法)施行(17 か月)
c：7 歳 8 か月時．股関節痛なし，CE 角 14°，Severin 分類Ⅲ，Kalamchi 分類 group 2，REF 1.44(巨大骨頭)，外反股，脚長差 1.7 cm(補高使用)

遅延から近医を受診し，15 か月時に両 DDH と診断された．牽引後徒手整復を試みるも，偽整復の状態であり，19 か月時に左股，21 か月時に右股の観血的整復術(広範囲展開法)を施行した．4 歳頃より体幹支持機能の低下がみられ，先天性ミオパチーと診断された．7 歳 2 か月時，股関節痛なく，CE 角右 −6°，左 13°，Severin 分類では右Ⅳb，左Ⅲ，Kalamchi 分類では両側とも group 2，両側外反股を呈している(図 6)．

症例 8(補正手術症例)：歩行開始後に跛行がみられるも検診で異常を指摘されず，2 歳 6 か月時に右 DDH と診断された．牽引治療で整復が得られず，2 歳 7 か月時に観血的整復術(広範囲展開法)を施行した．その後，臼蓋角 37°，CE 角 0° と亜脱臼を認め，5 歳 6 か月時に補正手術(Salter 骨盤骨切り術)を施行した．6 歳 6 か月時，股関節痛なく，CE 角 11°，Severin 分類Ⅲ，Kalamchi 分類 group 2，巨大骨頭(REF 1.36)を認める(図 7)．

考　察

歩行開始後の DDH の治療に関しては，施設ごとに牽引方法や観血的整復術の適応などの治療方針が異なり標準的治療を決めるのは困難である．服部ら[1]は 1 歳 6 か月を保存的に治療する際の臨界年齢と述べており，和田ら[8]も 2 歳を非観血的整復術の上限と報告している．一方 Mitani らは，二方向股関節造影で関節唇の内反を評価し，関節唇が介在する場合には患児の年齢にかかわらず観血的整復術が望ましいと報告している[6]．我々は安定性の有無で治療方針を決めているが，2 歳を過ぎた症例でも保存的に良好な治療成績が得られる場合があることから，保存的治療の適応に年齢の制限は設けずに，徒手整復前に十分な牽引を施行し愛護的整復を心がけている．

骨頭壊死の原因として関節外における血管の圧迫や伸展，整復時の軟骨性骨頭と臼蓋間の直接的な圧迫による血行障害等が示唆されており，さら

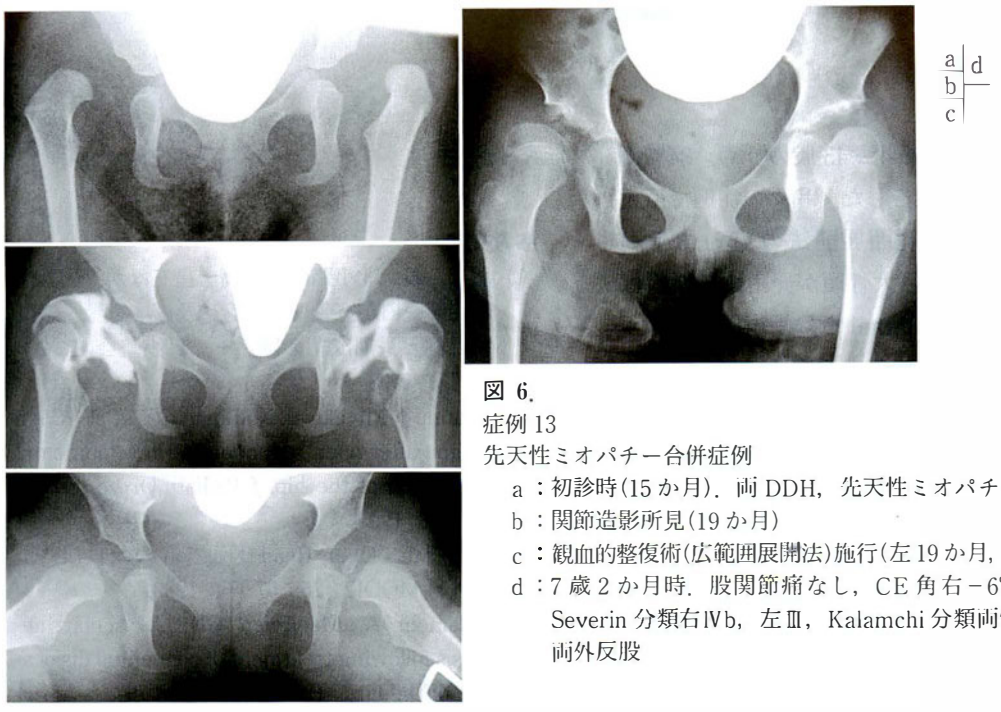

図 6.
症例 13
先天性ミオパチー合併症例
a：初診時(15 か月)．両 DDH，先天性ミオパチー合併
b：関節造影所見(19 か月)
c：観血的整復術(広範囲展開法)施行(左 19 か月，右 21 か月)
d：7 歳 2 か月時．股関節痛なし，CE 角右－6°，左 13°，Severin 分類右Ⅳb，左Ⅲ，Kalamchi 分類両側 group 2，両外反股

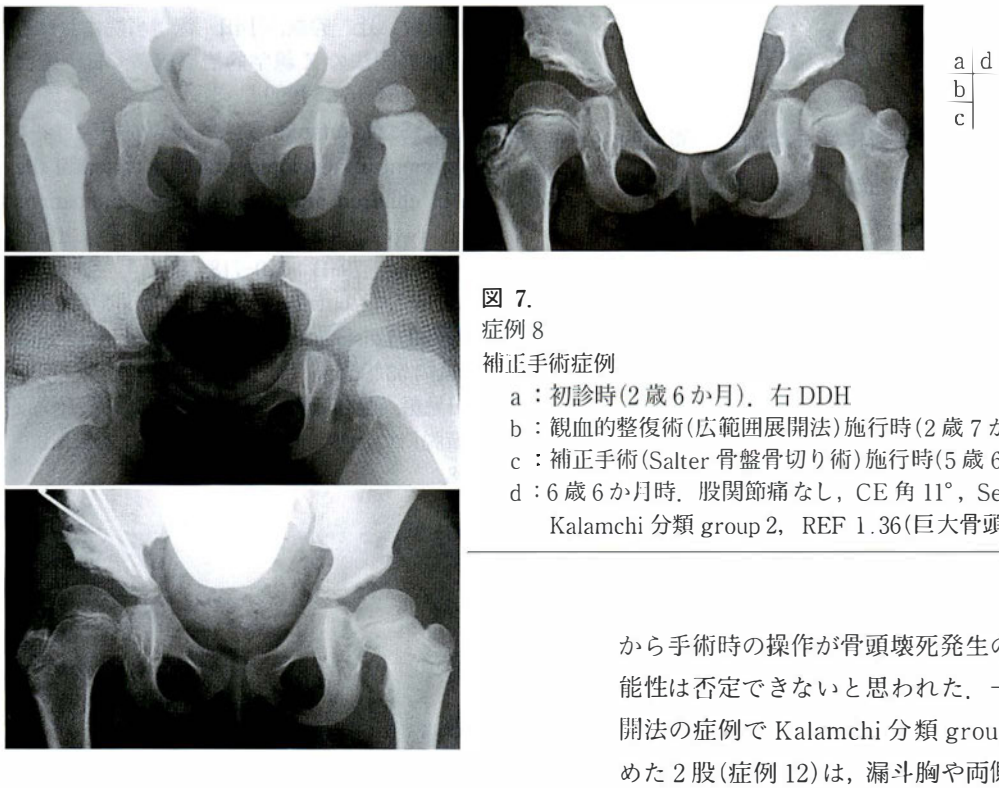

図 7.
症例 8
補正手術症例
a：初診時(2 歳 6 か月)．右 DDH
b：観血的整復術(広範囲展開法)施行時(2 歳 7 か月)
c：補正手術(Salter 骨盤骨切り術)施行時(5 歳 6 か月)
d：6 歳 6 か月時．股関節痛なし，CE 角 11°，Severin 分類Ⅲ，Kalamchi 分類 group 2，REF 1.36(巨大骨頭)

には粗暴な整復や整復後の無理な肢位での固定も関与することが知られている．我々が行った観血的整復術例では，すべて group 2 以上の骨頭壊死を認めた．術前の牽引療法の影響も否定できないが，非観血的整復例では 1 例も認めていないことから手術時の操作が骨頭壊死発生の一因である可能性は否定できないと思われた．一方，広範囲展開法の症例で Kalamchi 分類 group 4 の変形を認めた 2 股(症例 12)は，漏斗胸や両側感音性難聴を合併し，骨端部・骨幹端部変形が強く，骨系統疾患を疑われた症例であった．この症例における骨頭変形は遺伝的要因の関与が大きいと考えられた．

観血的整復術後の成績不良因子として重要なものに巨大骨頭がある．松下ら[5]は広範囲展開法 25 股を検討し，43%に巨大骨頭を認めたと報告し，

Imatani ら[2]は広範囲展開法43股のうち，34%に巨大骨頭を認めたと報告した．我々の症例で巨大骨頭を認めたのは広範囲展開法の75%(3股/4股)と高値であった．巨大骨頭が発生する原因は未だ不明であるが，Imatani らは手術侵襲に伴う大腿骨近位部の血流増加や求心位獲得のため関節内介在物を切除することによる acetabular capacity の拡大の影響が考えられると述べた[2]．我々の症例では関節唇は切除しておらず，手術侵襲そのものの影響が考えられた．骨頭壊死や巨大骨頭の存在は術後成績の重要な因子であり，観血的整復術例ではより慎重な経過観察が必要と思われた．

結　語

1)1歳以降に発見された先天性股関節脱臼の治療成績を検討した．

2)Severin Ⅰ/Ⅱの成績良好な症例は，観血的整復術群の36%(5股/14股)，非観血的整復術群の63%(5股/8股)であった．

3)観血的整復術群ではすべての症例で Kalamchi 分類 group 2 以上のペルテス病様変形を認めたのに対し，非観血的整復術群の症例では認められなかった．

4)観血的整復術群の67%(4股/6股)に巨大骨頭を認め，そのうち3股は広範囲展開法の症例であった．

参考文献

1) 服部　義，北小路隆彦，高士昌三ほか：先天性股関節脱臼が寛骨臼の発育に及ぼす影響―整復時月例と長期成績の関係―．日小整会誌　**7**：10-13，1998.

2) Imatani J, Miyake Y, Nakatsuka Y et al：Coxa magna after open reduction for developmental dislocation of the hip. J Pediatr Orthop　**15**：337-341, 1995.

3) 石田勝正：Over-Head Traction の改良法．整形外科 MOOK　**25**：57-66，1983.

4) Kalamchi A, MacEwen GD：Avascular necrosis following treatment of congenital dislocation of the hip. J Bone Joint Surg　**62-A**：876-888, 1980.

5) 松下具敬，辻　秀憲，小田　浤：当院における広範囲展開法の X 線学的治療成績．日小整会誌　**8**：164-169，1999.

6) Mitani S, Nakatsuka Y, Akazawa H et al：Treatment of developmental dislocation of the hip in children after walking age. Indications from two-directional arthrography. J Bone Joint Surg　**79-B**：710-718, 1997.

7) Severin E：Contribution to the knowledge of congenital dislocation of the hip joint. Acta Chir Scand　**53**(Suppl)：37-54, 1941.

8) 和田晃房，藤井敏男，高村和幸ほか：先天性股関節脱臼の治療．日小整会誌　**17**：308-312，2008.

Abstract

Treatment of Developmental Dislocation of the Hip in Children Diagnosed at the Age of 1 Year and Over

Takeshi Kamiya, M. D., et al.
Department of Orthopedic Surgery, University of the Ryukyus

We report the clinical outcomes from treating developmental dislocation of the hip in 22hips, involving 17 infants diagnosed at age one year or more. The 17 infants included 16 girls and one boy, with a mean age of 1.7 years at diagnosis. The mean follow-up duration was 8.4 years, with a minimum of 3 years. In all cases, traction was applied for several weeks. Closed reduction was performed in 8 hips, and open reduction in the other 14 hips (using the Ludloff method in 5 hips, wide exposure in 8 hips, and the anterior approach in the other one hip). Supplemental surgery was needed in additional to open reduction in 3 hips. The outcome was Severin Ⅰ or Ⅱ in 5 hips (63%) after closed reduction, and in 5 hips (36%) after open reduction. All 14 hips treated with open reduction developed avascular necrosis in the femoral head, classified as Group 2 or worse according to the criteria of Kalamchi, and 4 hips developed coxa magna. We concluded that closed reduction was more satisfactory than open reduction.

日小整会誌（J Jpn Ped Orthop Ass）20(1)：150-154. 2011.

小児特発性後骨間神経麻痺の小経験

昭和大学医学部整形外科学教室
吉川泰司・池田　純・原　徹也・稲垣克記

要　旨　小児の外傷を伴わない後骨間神経麻痺は稀である．当教室で経験した2例の検討を行った．症例1は13歳，男性．幼児期には指の伸展は可能であったが，9歳時頃から手指の伸展障害を自覚した．外傷の既往はなく，右肘回外筋入口部に圧痛を認め総指伸筋の著しい筋力低下を認めた．保存的に経過をみたが，症状出現より4年後に神経剥離と腱移行を施行した．術後5年経過し，手指の伸展は可能であり麻痺の進行も認めない．症例2は6歳，男児．先天性橈骨頭脱臼の既往があるが，出生時には麻痺は認めなかった．成長とともに右手指の伸展障害が出現した．症状出現より2年後に神経剥離と腱移行を施行した．術後6年経過し，手指の伸展は可能であり麻痺の進行も認めない．小児の特発性後骨間神経麻痺は病因が不明であることが多く，外科的治療の選択時期を含め治療に難渋することが多い．今回，神経剥離と腱移行を施行し良好な結果を得た．治療法や経過観察期間は，筋電図，MRIなどにより症例ごとに適宜決定する必要がある．

はじめに

小児の外傷に伴う橈骨神経麻痺は比較的頻度が高いが，外傷を伴わない後骨間神経麻痺は稀である．また，小児非外傷性後骨間神経麻痺は原因が不明であることが多く，外科的治療時期の選択を含め治療に難渋することが多い．当教室にて特発性麻痺を含め，2例の非外傷性後骨間神経麻痺を経験したため，病因と頻度，治療法に関して文献的考察を加えて報告する．

症　例

症例1：13歳，男性，身長150 cm，体重54 kg
主　訴：右中指から小指の伸展障害
既往歴：斜視，喘息
家族歴：特記すべきことなし
利き手：右

現病歴：出生時以後，特に問題なく経過した．9歳頃より誘因なく右中指から小指の伸展障害が出現したが，知覚障害は認めなかった．近医を受診し経過観察されていたが，改善を認めないため12歳で当科初診となった．

初診時所見：頚部，肩，肘，手関節に他覚所見なし．上肢深部腱反射左右差なく，知覚異常も認めない．徒手筋力テスト（MMT）では長短橈側手根伸筋（以下，ECRL, B），長母指伸筋（以下，EPL）が4，尺側手根伸筋が3と軽度低下，総指伸筋（以下，EDC）が0から1と著明な筋力低下を認めた（図1）．また，回外筋入口部に強い圧痛を認めた．

検査所見：単純X線写真，超音波検査では異常なく，MRIで，EDCはT2強調画像で輝度変化を認めた（図2）．

EDCに対し針筋電図を施行したところ一部にfibrillation potentialやpolyphasic spikeを認め

Key words：idiopathic（特発性），posterior interosseous nerve paralysis（後骨間神経麻痺），tendon transfer（腱移行），pediatric（小児）
連絡先：〒142-8666　東京都品川区旗の台1-5-8　昭和大学医学部整形外科　吉川泰司　電話(03)3784-8543
受付日：平成22年3月10日

図 1. 初診時所見
中指から小指まで伸展不能

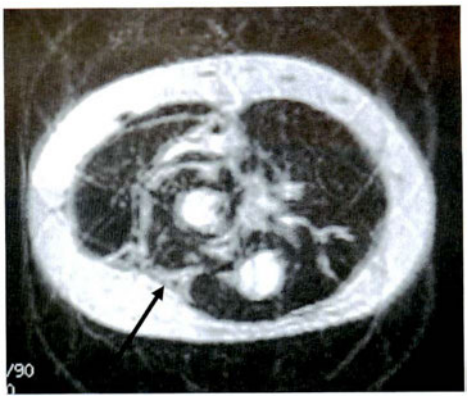

図 2. 症例 1：前腕部 MRI 冠状断 T2 強調画像
矢印部に EDC の輝度変化を認めた.

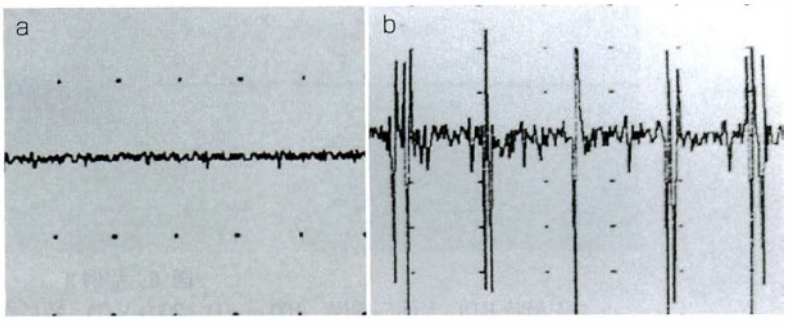

図 3. 症例 1
a：安静時 EDC 針筋電図
100 ms/D, 100 μV/D
Fibrillation potential を認めた.
b：活動時 EDC 針筋電図
100 ms/D, 100 μV/D
Polyphasic spike を認めた.

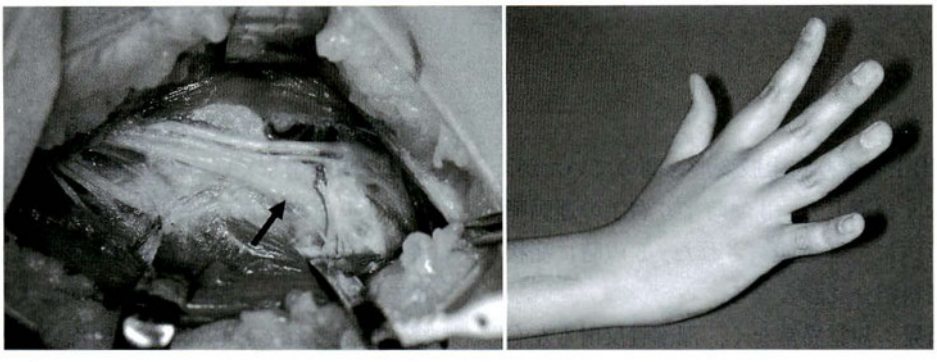

a | b

図 4. 症例 1
a：術中写真. EDC の筋枝が矢印の部分で neuroma 状に腫脹していた.
b：術後 5 年経過時. 手指の伸展は可能である.

(図 3-a, b), 病変が一様でない状態が示唆された. また, これらは絞扼性神経障害を裏付ける所見と考えられた.

症状出現より約 4 年経過しており, 改善傾向を認めなかったため, 回外筋入口部での後骨間神経剥離術と尺側手根屈筋(以下, FCU)を EDC へ腱移行を行った. 橈側反回動脈の枝と思われる血管が ECR, EPL の筋枝の下から EDC の筋枝の上を乗り越えており, ここで EDC の筋枝が腫脹しており, 同部の神経剥離を施行した(図 4-a). 術後 2 年半経過した時点で, 触診上, 移行腱により MPJ の伸展は可能となり, 術後 5 年経過した現在, 日常生活は問題なく経過は良好である(図 4-b).

症例 2：5 歳, 男児, 出生時体重 2,680 g

主　訴：右肘関節, 手関節可動域制限, 右手運動障害

既往歴：なし

図 5.
症例 2
a：肘関節単純 X 線正面像．橈骨と尺骨の変形と，橈骨頭の脱臼を認めた．
b：肘関節単純 X 線側面像．橈骨頭の前方脱臼を認めた．

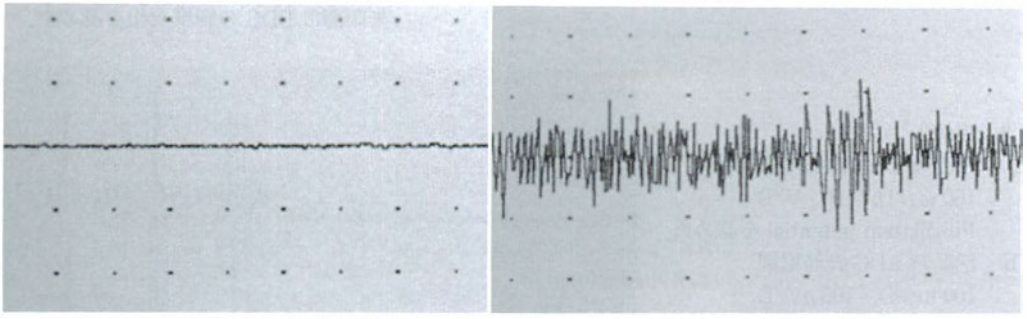

図 6. 症例 2　a|b
a：安静時 EDC 表面筋電図．100 ms/D，200 μV/D．特に異常波は認めなかった．
b：活動時 EDC 表面筋電図．100 ms/D，200 μV/D．振幅幅は小さいが随意収縮は認められた．

家族歴：なし

現病歴：出生時より右上肢変形を認めていたが，発育障害なく経過した．3 歳時より右手の運動障害を認め近医にて経過観察された．5 歳時に症状改善なく当科紹介受診となる．

初診時所見：知覚異常なく，深部腱反射も左右差なし．右肘関節に変形を認めたが，その他の関節に変形や異常はなし．右肘関節の可動域は屈曲 90°，伸展－30°，回内 75°，回外 90°．MMT では EPL が 3 と低下し，EDC，固有示指伸筋，固有小指伸筋が 0 から 1 と著明に低下していた．

検査所見：単純 X 線写真上，右肘で橈尺骨の変形と橈骨頭前方脱臼を認めた（図 5-a，b）．針筋電図は本人の協力が得られず，EDC に対し表面筋電図のみを施行した．その結果，振幅は小さいが随意収縮は認められているようであった（図 6-a，b）．

先天性橈骨頭脱臼[4)5)]に関しては家族の希望もあり，経過観察としたが，後骨間神経麻痺に関しては橈骨頭脱臼部での障害と考えられ，麻痺出現より 2 年経過しているため同部を展開し，神経刺激により反応があれば神経剥離のみ，反応がなければ腱移行を追加する予定で手術を施行した．同部を展開すると，脱臼した橈骨頭により後骨間神経が圧迫されており（図 7），同部の神経刺激で筋の収縮は認めず，尺側手根屈筋を EDC に，長掌筋腱を EPL に腱移行した．術後 6 年，触診上，移行腱により手指の伸展は可能で，日常生活には特に問題なく経過は良好である．

考　察

小児の非外傷性後骨間神経麻痺は稀で手術時期や手術法に関してまとまった報告はない．Escolar[2)]は 1,319 例の小児の非外傷性神経麻痺のうち後骨間神経麻痺は 5 例のみであったとした．そのうち特発例は 1 例のみで麻痺出現後 18 か月の経過観察後神経剥離のみ施行したが麻痺の回復は認められなかったとしている．一方，Spinner[7)]

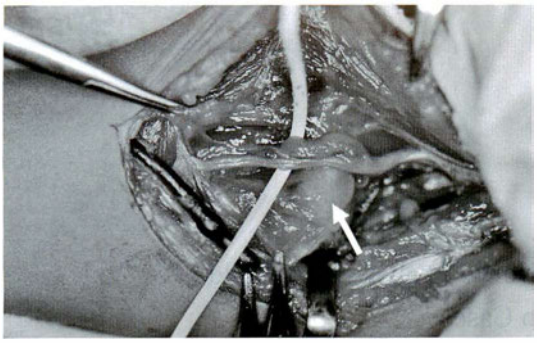

図 7. 症例2：術中写真
脱臼した橈骨頭(矢印)により後骨間神経が圧迫されていた.

は6歳男児に麻痺出現後12か月で神経剥離のみ施行し麻痺は回復したとしている.

一般的に小児後骨間神経麻痺は小児の神経回復に期待し，麻痺出現より12か月から18か月までは神経剥離術を勧める報告が多い[1)3)6)]. 術式は筋電図での異常振幅の出現やMRIでの支配筋の筋萎縮や筋の輝度変化を参考に決定するが，麻痺筋に筋電図上，脱神経所見が認められない(Waller変性型であれば)麻痺出現からの期間が治療方針決定の重要な要素となってくると考える.

今回は麻痺出現からの経過観察期間が症例1では4年，症例2では2年と長期であったため神経剥離術に加え腱移行術を併用した.

両症例とも腱移行を行わなかった筋群の筋収縮の改善は認められず，腱移行による移行腱により手指の伸展が可能となり，日常生活動作が改善している. すなわち，腱移行術は必要かつ有効であったと考えられる. 今後症例を重ね，更に検討していきたい.

結　語

極めて稀な非外傷性小児骨間神経麻痺の2例を経験した. 神経剥離と腱移行により良好な結果を得ることができたが，術式は経過観察期間，筋電図による神経の変性所見，MRIなどにより総合的に評価して慎重に決定する必要がある.

文　献

1) 長野　昭：機能再建術の適応とタイミング. 神経修復術と機能再建手技—麻痺との対決　新OS NOW **9**：7-10, 2001.
2) Escolar DM, Jones HR Jr：Pediatric radial mononeuropathies：a clinical and electromyographic study of sixteen children with review of the literature. Muscle Nerve **19**(7)：876-883, 1996.
3) Green DP：Operative Hand Surgery. 2nd ed., New York, Churchill Livingstone. Vol. 2, p. 1479-1498, 1988.
4) 堀井恵美子，中村蓼吾，三浦隆行：先天性橈骨頭脱臼. 二宮節夫・編. 別冊整形外科26　肘関節外科—診断から治療まで. 東京：南江堂；p. 208-211, 1994.
5) 堀井恵美子. 中村蓼吾. 洪　淑貴：先天性橈骨頭脱臼の治療について. 日肘会誌　**10**(1)：97-98, 2003.
6) Hirachi K, Kato H, Minami A et al：Clinical features and management of traumatic posterior interosseous nerve palsy. J Hand Surg　**23B** 3：413-417, 1998.
7) Spinner M：Injures to the major branches of the forearm. 2nd ed., Philadelphia, W. B. Saunders, p. 80-157, 1978.

Abstract

Idiopathic Posterior Interosseous Nerve Pralysis in A Child : Report of Two Cases

Yasushi Yoshikawa, M. D., et al.

Department of Orthopaedic Surgery, Showa University School of Medicine

We report two cases of a child presenting non-traumatic persistent complete posterior interosseous nerve palsy. In each case we performed surgery. Case 1 is of a 13-year-old boy presenting a history of non-traumatic limitation in finger extension since the age of 9 years. We performed surgical decompression of the radial nerve and tendon transfer. Case 2 is of a 6-year-old boy presenting a history of congenital radial head dislocation and ulna bowing. No posterior interosseous nerve palsy was noted at birth, however non-traumatic limitation in finger extension gradually developed. We performed surgical decompression and tendon transfer. Both cases have been followed for a minimum of 5 years postoperatively. The clinical outcomes in both cases are good without any recurrence or relapse.

日小整会誌（J Jpn Ped Orthop Ass）20(1)：155-158, 2011.

二分脊椎による麻痺性踵足に対する前脛骨筋後方移行術の経験
—歩行分析による評価—

宮崎県立こども療育センター整形外科
川野彰裕・柳園賜一郎・門内一郎・勝嶌葉子

要旨 二分脊椎による麻痺性踵足に対して，前脛骨筋（以下，TA）後方移行術を行い，その術前後で歩行分析評価を行った．症例は12歳，女児．軽度知的障害を伴う二分脊椎でSharrardの第4群，移動能力はcommunity ambulatorである．左足関節は－20°の著明な底屈制限を認め，この症例に対してTA後方移行術を行った．6週間ギプス固定後，短下肢装具下に理学療法を行った．術前の歩容は左足踵歩行で膝関節屈曲も不十分な竹馬様歩行であり，立脚終期にて前足部の荷重移行が見られなかった．術後は全歩行周期を通じて，膝関節屈曲角度が拡大し，立脚期の時間の延長を認め歩行速度，ストライド長，歩調のすべてで改善が見られた．移行した前脛骨筋は立脚中の遠心性収縮には役立っていたが，推進力を生み出すほどの筋力は発揮できなかった．

はじめに

踵足変形は低位腰椎レベルの二分脊椎患者にみられ，踵部褥創などの合併症を起こす．前脛骨筋（以下，TA）を後方に移行し，麻痺した底屈筋にかえる手術はよく用いられる方法である．今回我々は，その術前後で歩行分析評価を行ったので文献的考察を加え報告する．

症例

症例は12歳，女児．軽度知的障害を伴う二分脊椎でSharrardの第4群，移動能力はcommunity ambulatorである．理学所見では四頭筋・内側ハムストリング・TAが機能していたが股関節外転筋，下腿三頭筋の筋力は低下していた．左足関節は－20°の著明な底屈制限を認めた．術前，左踵足変形とheel padの肥厚をきたしており，X線所見では踵骨結節の垂直化を認めた．この症例に対してTA後方移行術を行った．TAを遠位付着部から切離し，脛腓骨間膜の前方から後方に引き出し，踵骨あるいはアキレス腱付着部に固定する方法である．6週間ギプス固定後，短下肢装具下に理学療法を行った．

歩行分析はアニマ社製三次元動作分析装置MA2000，フォースプレートMG1090を用いて，時間距離因子，運動学的・運動力学的評価を行った．歩行速度は自由とし，最低3ストライドを採取し正規化を行った．これを当センターで計測した正常成人データと比較検討した[3]．歩行周期はinitial contactからterminal swingまでの8相のsub phaseに分けて評価した．評価項目は時間距離因子，矢状面での膝関節・足関節の角度変化，モーメント変化，パワー変化について評価を行った．

Key words：spina bifida（二分脊椎），calcaneus deformity（踵足変形），transfer of tibialis anterior（前脛骨筋移行），gait analysis（歩行分析）
連絡先：〒889-1601　宮崎県宮崎郡清武町大字木原4257-8　宮崎県立こども療育センター整形外科　川野彰裕
電話(0985)85-6500
受付日：平成22年3月11日

表 1. 時間距離因子の変化

	手術前	術後1年	術後2年
歩行速度(m/秒)	0.56	0.61	0.66
ストライド長(m)	0.65	0.68	0.7
歩調(歩数/分)	102.8	108.8	117.8
立脚期比(%)	53.2	56.9	61.6

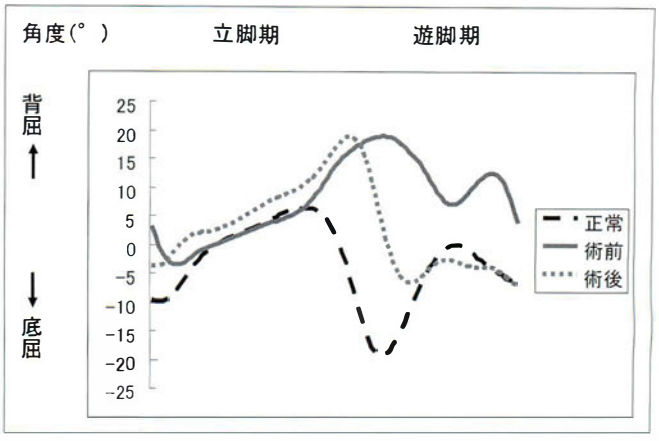

図 1. 足関節角度変化
術後 terminal stance から始まる底屈方向への動きの出現

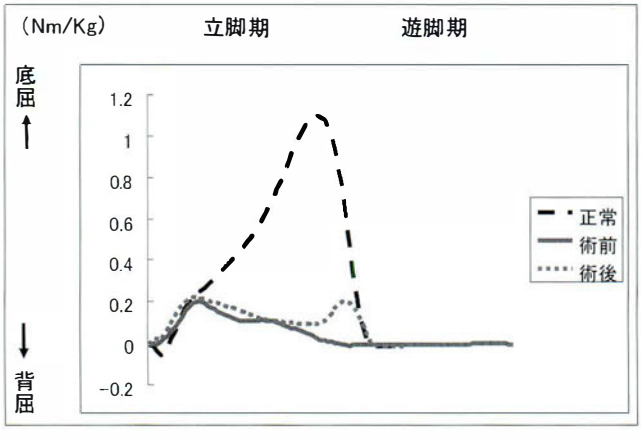

図 2. 足関節モーメント変化
術後 terminal stance での底屈モーメントの出現

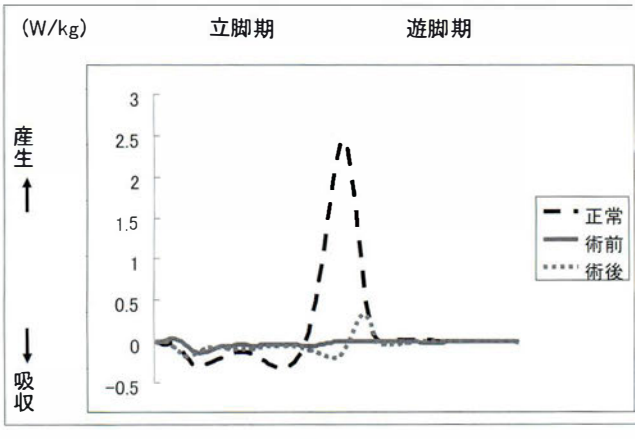

図 3. 足関節パワー変化
Mid stance での底屈筋の遠心性収縮を示すパワー吸収と terminal stance での求心性収縮を示すパワー産生がみられる.

結　果

可動域は底屈 20°へ改善し，術前みられた heel pad の肥厚も消失した．術前の歩容は左足踵歩行で膝関節屈曲も不十分な竹馬様歩行であり，terminal stance にて前足部の荷重移行が見られなかった．術後は全歩行周期を通じて，膝関節屈曲角度が拡大し，立脚期の時間の延長を認めた．時間距離因子では歩行速度，ストライド長，歩調のすべてで改善が見られ，立脚期比も術前 53.2%が術後 61.6%と正常となった(表 1)．足関節角度変化では，術前は遊脚期に入っても背屈を続けていたが，術後 terminal stance から始まる底屈方向への動きが出現していた(図 1)．足関節モーメントでは術前みられなかった terminal stance での底屈モーメントが出現していた(図 2)．足関節パワーでは mid stance での底屈筋の遠心性収縮を示すパワー吸収と terminal stance での求心性収縮を示すパワー産生がみられるようになったが，産生ピーク値は低値であった(図 3)．膝関節角度では術前，立脚期，遊脚期とも屈曲が不十分であったが，術後はほぼ正常に改善していた(図 4)．膝関節モーメントは，正常に比較し，立脚期伸展モーメントが増加していた．術後，mid stance にて伸展モーメントの軽度減少を認めた(図 5)．

考　察

二分脊椎における足部変形の治療目的は，知覚障害があるため，褥瘡を生じることのないような

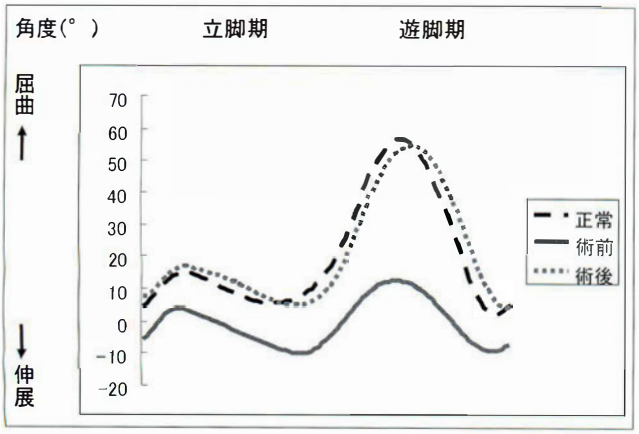

図 4. 膝関節角度変化
術前は立脚期，遊脚期とも屈曲が不十分であったが，術後は改善した．

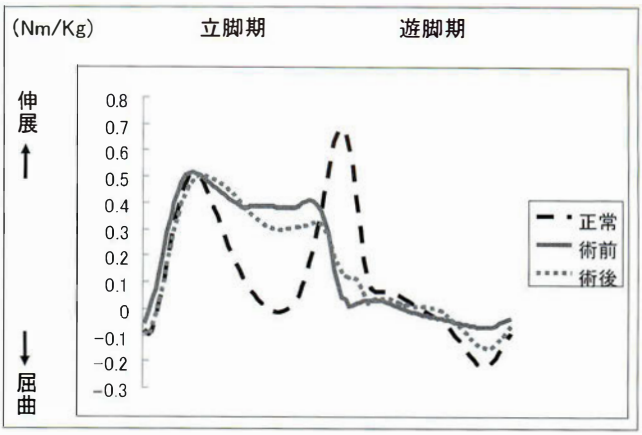

図 5. 膝関節モーメント変化
術後，軽度 mid stance にて伸展モーメントの減少を認めた．

plantigrade の獲得や補装具の装着が容易であること，さらに残存する下肢機能を最大限活用可能な歩行能力の獲得である．一般的に術後の評価としては X 線，関節可動域や Hoffer 分類などの移動能力，装具必要の有無などではあるが，今回，術前後に歩行分析を行い，運動学的・運動力学的評価を行った．文献的には，Stott らが TA 移行術後の歩行分析にて，スライド長の延長や terminal stance での大腿四頭筋活動の低下，すなわち底屈力の増加を報告し[2]，Janda らは TA 後方移行術の効果として，変形を減らすことは期待できるが，立脚期において推進力を生み出すほどの底屈力は期待できないと報告している[1]．

今回の症例においては，時間距離因子はいずれも術後改善傾向にあった．運動学的にも膝関節角度はほぼ正常に改善し，足関節も terminal stance での底屈が出現した．運動力学的には mid stance にて膝関節伸展モーメントの低下を認め，四頭筋活動の低下を示す結果であった．同様に足関節でも底屈モーメントの産生がみられ，以上の所見をあわせると，立脚期後半で前足部へ荷重移動を示す結果であった．しかしながら，そのパワー産生は正常に比べ軽度であり，移行した TA は立脚期の遠心性収縮には役立つものの，推進力を生み出すほどの筋力はなく，先の文献の結果を裏づけるものであった．

まとめ

1）二分脊椎による麻痺性踵足に対する前脛骨筋後方移行術を行い，術後経過を三次元歩行分析装置を用いて経過観察した．

2）術後，歩行速度，スライド長などの時間距離因子の増加がみられた．

3）移行した前脛骨筋は立脚中の遠心性収縮には役立っていたが，推進力を生み出すほどの筋力は発揮できなかった．

文　献

1) Janda JP et al：Posterior transfer of tibialis anterior in low-level myelodysplasia. Dev Med Child Neurol **26**：100-103. 1984.
2) Stott NS et al：Tibialis Anterior Transfer for Calcaneal Deformity：A Postoperative Gait Analysis. J Pediatr Orthop **16** (6)：792-798. 1996.
3) 吉川大輔，柳園賜一郎，山口和正ほか：正常小児歩行の検討．整形外科と災害外科 **56**：128-131，2007.

Abstract

Posterior Transfer of the Tibialis Anterior for Calcaneus Deformity in Spina Bifida : Evaluation of Gait Analysis

Akihiro Kawano, M. D., et al.

Department of Orthopedic Surgery, Miyazaki Prefectural Center for Handicapped Children

We report our evaluation of gait analysis after posterior transfer of the tibialis anterior for calceneus deformity in one case of spina bifida. The case is of a 12-year-old girl. She had community ambulation, and was at Sharrad classification level 4. We performed transfer of the tibialis anterior, followed by plaster cast fixation as ankle-foot orthosis for 6 weeks, followed then by physiotherapy. Gait analysis included gait velocity, stride length, and total paces. Improvements were seen in all these parameters. We concluded that the transfer of the tibialis anterior could sufficiently restore the centrifugal constriction. However muscle strength was not fully restored.

日小整会誌（J Jpn Ped Orthop Ass）20(1)：159-163, 2011.

小児骨肉腫患者に対する カフェイン併用化学療法の治療成績

金沢大学医学部整形外科学教室
白井寿治・土屋弘行・林　克洋
西田英司・武内章彦・富田勝郎

要　旨　1990～2008年の間にカフェイン併用化学療法を施行した15歳以下の骨肉腫患者35例を対象とした．平均年齢12.3歳．男児23例，女児12例．初診時の病気分類はStage ⅡBが22例，Stage Ⅲが13例である．手術方法は患肢温存術が34例で，切断術は1例のみであった．局所有効率は80%であった．局所再発率は2.8%であった．平均経過観察期間は90か月であり，5年生存率はStage ⅡB 94%，Stage Ⅲ 51%であった．また患肢機能評価は術後1年以上経過観察可能であった症例28例に行い，excellent 24例，good 4例であった．カフェイン併用化学療法は，Stage ⅡB患者の生存率を向上させた．また骨延長術などを用いることで長期予後に対応した機能獲得も可能であった．一方で，Stage Ⅲの症例はやはり生命予後は悪く，今後の治療法に更なる工夫が必要である．

はじめに

当科では，骨肉腫の症例に対して1989年からカフェイン併用化学療法を行ってきた．カフェインはDNA修復阻害作用を有することから，DNAを傷害する抗がん剤と併用するとその効果が増大する．その効果を利用してカフェイン併用化学療法を行っている．その効果に関しては，当科の土屋らがすでに報告している[7)8)]．

これまでの報告の中には，小児骨肉腫症例の治療成績は悪い傾向にあるとの報告もある[3)10)]．そこで今回我々は，小児に骨肉腫症例に対するカフェイン併用化学療法の治療成績について検討を行った．

対象と方法

対象は，1990～2008年の間に当科でカフェイン併用化学療法（図1）を施行した15歳以下の骨肉腫患者35例である．男児23例，女児12例である．平均年齢は12.3歳（5～15歳），発生部位は，大腿骨18例，脛骨6例，腓骨5例，上腕骨4例，骨盤，肋骨各1例である．初診時の病気分類は，肺転移のないStage ⅡBが22例，肺転移を認めるStage Ⅲが13例である．手術方法は患肢温存術が34例で，切断術は1例のみである．患肢温存術を施行した34例の内訳は，腫瘍用人工関節置換術が10例，骨延長術が7例，腫瘍切除術のみが6例，液体窒素処理自家腫瘍骨移植が5例，それと人工関節を組み合わせたComposite graftが2例，オートクレーブ処理自家腫瘍骨移植が2例，

Key words：osteosarcoma（骨肉腫），caffeine potentiated chemotherapy（カフェイン併用化学療法），childhood（小児），limb saving surgery（患肢温存術），survival rate（生存率）
連絡先：〒920-8641　石川県金沢市宝町13-1　金沢大学整形外科　白井寿治　電話(076)265-2374
受付日：平成22年3月15日

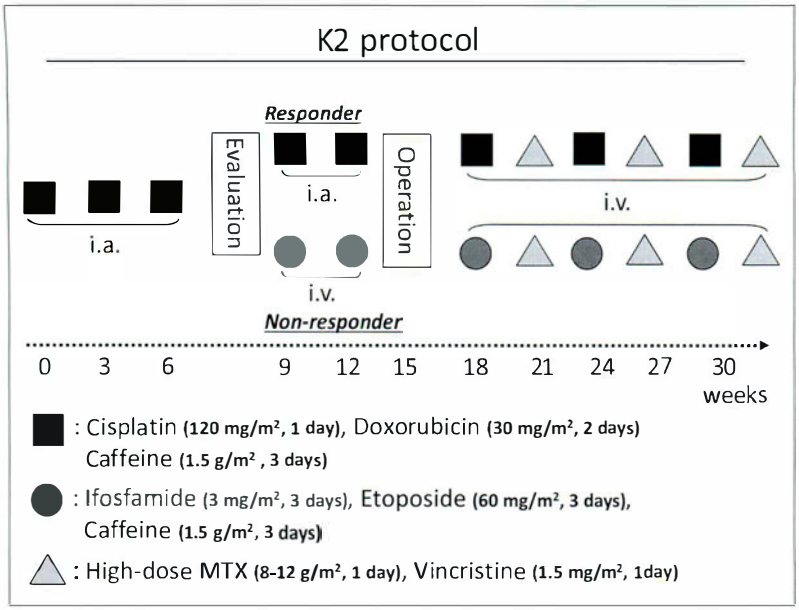

図 1.
カフェイン併用化学療法プロトコール

表 1. 化学療法の組織学的効果判定基準

Grade 0：無効
腫瘍のかなりの範囲に viable tumor cell が残るもの(目安として 50～100).

Grade 1：軽度の効果
腫瘍細胞の変性，壊死像，および二次変化が目立つが，まだ viable tumor cell が比較的残るもの(目安として 10～50%).

Grade 2：かなりの効果
広範囲の腫瘍細胞の壊死像，融解，消失，および二次変化をみるが，viable tumor cell がごく一部に残るもの(目安として 10%以下).

Grade 3：著効
viable tumor cell をまったく認めないもの.

血管柄付き腓骨移植と掻爬術＋人工骨移植が各 1 例であった.

Stage ⅡB, Stage Ⅲそれぞれにおいて切除標本の組織学的効果判定から局所有効率を算出した. 組織学的効果判定は，日本整形外科学会の悪性骨腫瘍取り扱い規約に基づき，100%壊死したものを Grade 3，90%以上壊死しているものを Grade 2，50%以上 90%未満壊死しているものを Grade 1，50%未満しか壊死していないものを Grade 0 とし[6](表 1), Grade 3 および Grade 2 のもの(90%以上壊死したもの)だけを組織学的に化学療法が有効と判断した. また，Kaplan-Meier 法にて，5 年生存率を Stage ⅡB，Stage Ⅲそれぞれにおいて求め，5 年無病生存率を Stage ⅡB において求めた.

患肢機能評価は，ISOLS/MSTS 法[5]を用いて，術後 1 年以上経過観察可能であった症例のみ評価した. ただし患肢機能評価で 100-75%であったものを excellent, 75-50%のものを good, 50-25%を fair，25%未満を poor として評価した.

結　果

平均経過観察期間は 90.2 か月(7～235 か月)であった. 局所再発は，1 例にのみ認めた(2.8%). 軟部組織からの再発であった. 組織学的効果判定は Grade 3 が 17 例，Grade 2 が 11 例，Grade 1 が 6 例，Grade 0 が 1 例であり，局所有効率は 80%(28/35)であった(Stage ⅡB：82%，Stage Ⅲ：77%).

調査時の転帰は，CDF(continuous disease free) 16 例，NED(non evidence of disease)5 例，AWD (alive with disease)3 例，DOD(dead of disease) 11 例であった. 5 年生存率は Stage ⅡB で 94%，Stage ⅢB で 51%であった(図 2). Stage ⅡB における 5 年無病生存率は 68%であった(図 3).

機能評価可能であった症例は 28 例で，excellent 24 例，good 4 例であった.

症例提示

症例 1：14 歳，男性. 右脛骨近位骨肉腫，stage

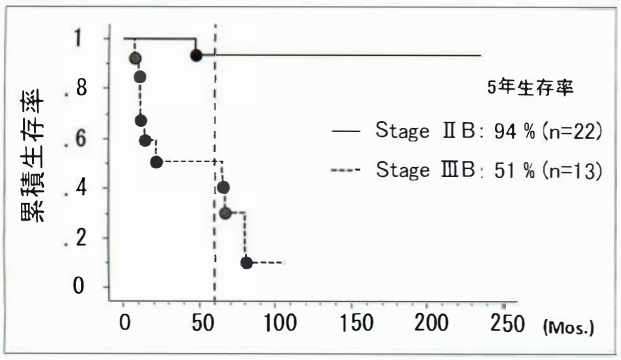

図 2. Kaplan-Meier 法による生存曲線

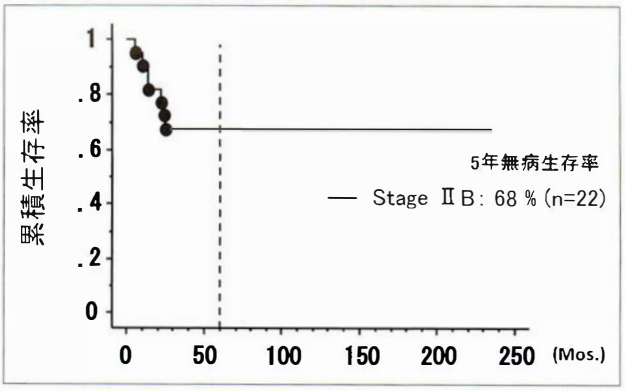

図 3. Kaplan-Meier 法による無病生存曲線

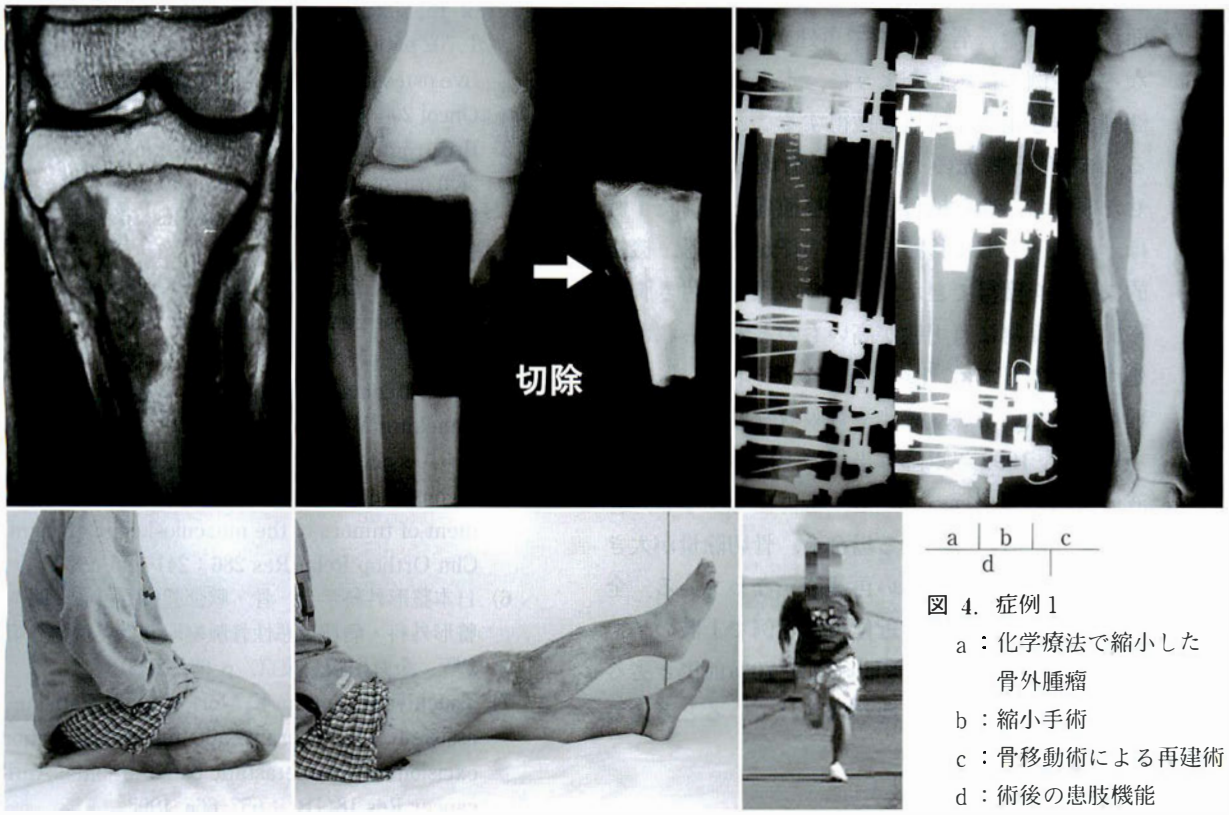

図 4. 症例 1
a：化学療法で縮小した骨外腫瘤
b：縮小手術
c：骨移動術による再建術
d：術後の患肢機能

ⅡB. 術前動注カフェイン併用化学療法(シスプラチン 120 mg/m^2, アドリアマイシン 30 mg/m^2/日×2 日, カフェイン 1500 mg/m^2/日×3 日)を 5 コース行った. その結果画像的効果判定は complete response であり, 意図的辺縁切除を行った. 再建はイリザロフを用いた骨移動術を行った. 切除標本の組織学的効果判定は Grade 3 で, 完全壊死であった. 術後 13 年 8 か月の現在無病生存であり, 患肢機能は走ることも可能となり, 正常である(図 4-a～d).

考　察

1970 年代の骨肉腫治療は切断だけであり, 5 年生存率は 20%に満たなかった. 現在は, 化学療法をはじめとする集学的治療の発達に伴い, 肺転移のない骨肉腫患者の 5 年生存率は 70%前後の報告が多い[1)2)4)]. それと比較すると, 当科で行ったカフェイン併用化学療法は, 5 年生存率が 94%と非常に高く, 小児に対しても有効性が示唆された. 一方で初診時肺転移を有する stage Ⅲの症例は 5

年生存率が51％と低い値を示しており，更なる治療の工夫が必要である．

患肢機能に関しては，再建術により異なるが，腫瘍用人工関節で再建した症例は，日常生活には支障ないものの，小児特有の成長や，活動性の高さから生じる問題があり，人工関節を入れ替えた症例もあった．その点，カフェイン併用化学療法により，縮小手術が可能となった症例では，関節面が温存でき，骨延長術で再建ができる[9]．そうなると症例1に示したように，走ることもでき，健側と同じ正常な機能を獲得することが可能になる．また，5歳児の上腕骨近位骨肉腫で骨端が残せた症例に，血管柄付き腓骨移植術を行った1例は，経過とともに移植腓骨の横径が肥大し，機能的な患肢を獲得できた．幼少時の血管柄付き腓骨移植は，非常に有用性が高いものと考えられた．処理骨に関しては，1990年代はオートクレーブ処理を行っていたが，感染や骨吸収などの合併症が多いため，1999年以降は当科の土屋らが開発した液体窒素処理を行っている．合併症も少なく，骨端に腫瘍が広がっている場合や，骨切除量が大きい場合には有用性が高い再建術となっている．全体の結果として上腕骨近位再建症例で上肢の挙上ができないことから，機能評価が70％前後と劣る傾向にあり，発展の余地が残されていると考えている．

結　論

小児骨肉腫患者におけるカフェイン併用化学療法は，5年生存率がStage ⅡBで94％であり，これまでの報告と比較しても，非常に良好な成績であった．

患肢機能は全てほぼ満足のいく結果であった．特に，カフェイン併用化学療法により縮小手術が可能となれば，骨端を温存することができ，骨延長術で再建することも可能となり，正常な機能を獲得することが期待できる．

文　献

1) Bacci G, Bertoni F, Longhi A et al：Neoadjuvant chemotherapy for high-grade central osteosarcoma of the extremity. Histologic response to preoperative chemotherapy correlates with histologic subtype of the tumor. Cancer **97**：3068-3075, 2003.
2) Bielack SS, Kempf-Bielack B, Delling G et al：Prognostic factors in high-grade osteosarcoma of the extremities or trunk：an analysis of 1,702 patients treated on neoadjuvant cooperative osteosarcoma study group protocols. J Clin Oncol **20**：776-790, 2002.
3) Broström LA, Strander H, Nilsonne U：Survival in osteosarcoma in relation to tumor size and location. Clin Orthop Relat Res **167**：250-254, 1982.
4) Crews KR, Liu T, Rodriguez-Galindo C et al：High-dose methotrexate pharmacokinetics and outcome of children and young adults with osteosarcoma. Cancer **100**：1724-1733, 2004.
5) Enneking WF, Dunham W, Gebhardt MC et al：A system for the functional evaluation of reconstructive procedures after surgical treatment of tumors of the musculoskeletal system. Clin Orthop Relat Res **286**：241-246, 1993.
6) 日本整形外科学会　骨・軟部腫瘍委員会／編：整形外科・病理　悪性骨腫瘍取り扱い規約．第3版，金原出版，東京，p. 68，2000.
7) Tsuchiya H, Tomita K, Mori Y et al：Caffeine-assisted chemotherapy and minimized tumor excision for nonmetastatic osteosarcoma. Anticancer Res **18**(1B)：657-666, 1998.
8) Tsuchiya H, Tomita K, Mori Y et al：Marginal excision for osteosarcoma with caffeine assisted chemotherapy. Clin Orthop Relat Res **358**：27-35, 1999.
9) Tsuchiya H, Abdel-Wanis ME, Kitano S et al：The natural limb is best：joint preservation and reconstruction by distraction osteogenesis for high-grade juxta-articular osteosarcomas. Anticancer Res **22**：2373-2376, 2002.
10) Winkler K, Beron G, Kotz R et al：Neoadjuvant chemotherapy for osteogenic sarcoma：results of a Cooperative German/Austrian study. J Clin Oncol **2**(6)：617-624, 1984.

Abstract

Caffeine-Potentiated Chemotherapy for Osteosarcoma in Children

Toshiharu Shirai, M. D., et al.
Department of Orthopaedic Surgery, Kanazawa University

We report the mid-term outcomes from using caffeine-potentiated chemotherapy in 35 cases of lower-limb in children. Caffeine has a DNA-repair inhibiting effect and enhances the cytocidal effects of anticancer drugs and radiation. The 35 cases involved 22 boys and 13 girls, with a mean age of 12.3 years. All cases underwent limb-saving surgery, expect one that required above-the-knee amputation. The mean follow-up duration was 90 months. The 28 cases were followed for more than one year. The histological response to chemotherapy was assessed, and the limb function was evaluated according to Enneking's criteria. Survival analysis was performed using the Kaplan-Meier method. The histological outcome was good in 80%. There was local recurrence in 2.8%. The overall 5-year-survival rate was 94%, and the five-year event-free survival rate was 77%, in those cases at Stage ⅡB. The overall limb function at most recent follow-up was excellent in 24 cases, and good in another 4 cases. The caffeine-potentiated chemotherapy markedly improved survival in these cases with non-metastatic osteosarcoma, and improved the safety of the limb-preserving surgery. In most cases, normal function was reported, which was important for these young patients with a long-term prognosis.

日小整会誌（J Jpn Ped Orthop Ass）20(1)：164-167, 2011.

Down症候群に合併した内反尖足変形の手術成績について

心身障害児総合医療療育センター整形外科
田中弘志・君塚葵・三輪隆
伊藤順一・瀬下崇・大谷隼一

要旨 Down症候群は筋緊張低下，関節弛緩などのため外反扁平足を合併することが多い．当院で手術治療した内反尖足変形を合併した4症例を経験したので報告する．1987年1月～2001年12月までに当院にて治療を行ったDown症候群の患者の中で内反尖足変形を合併していた4例4足について診療記録，X線写真を用いて治療成績を検討した．全例保存治療が無効で手術治療を行っていた．全例男性で平均手術時年齢は6歳，平均経過観察期間は14年である．先天性内反足変形を合併していた2例は後内側解離術を行っており，環軸椎亜脱臼や片麻痺により先天性内反尖足を合併した2例に対してはアキレス腱延長術を行った．先天性内反足を合併した2例は経過良好で再発，逆変形ともにみられなかったが，痙性内反尖足を合併した2例はともに術後3年頃に変形が再発していた．

はじめに

Down症候群は1866年Downが初めて報告した21番染色体に異常がある疾患である．筋緊張低下により関節弛緩性が生じ環軸椎亜脱臼や股関節，膝蓋骨などの大関節の脱臼が生じ問題となることが多い．足部においては関節弛緩性による外反扁平足が生じることが多く，経過観察か装具治療で治療できることが多い．今回我々は手術を要した内反尖足変形を合併した4症例を経験したので報告する．

対象・方法

1984年～2001年までの間に当センターを受診したDown症候群（以下，Down症）の患者で内反尖足変形を合併していた4例4足について，診療録と立位足部X線像を用いて治療成績を検討した．初診時年齢は平均4歳（1～15歳），平均経過観察期間は17年（3～26年）である．

結果

4例4足の全例が男児で，右側が3足，左側が1足だった．4例全てにおいてギプス矯正や装具治療を行うも改善せず，手術治療を行っていた．手術時年齢は平均6歳（1～15歳）である．術式は先天性内反足を合併したと考えられる2足はTurco法に準じた後内側解離術を行い，痙性内反尖足を合併したと考えられる2足はアキレス腱延長術を行った．先天性内反足の2足は長期期間経過後も再発や逆変形はなく経過良好だった．しかし，痙性内反尖足を合併した2足はともに術後3年頃に足部変形が再発した（表1）．再手術は行っていない．

Key words：Down syndrome（Down症候群），equinovarus deformity（内反尖足変形）
連絡先：〒173-0037　東京都板橋区小茂根1-1-10　心身障害児総合医療療育センター整形外科　田中弘志
電話(03)3974-2146
受付日：平成22年3月23日

表 1. 症例の一覧

症例	左右	合併	手術時年齢	術式	経過観察期間	再発
症例 1	右	先天性内反足	2 歳	PMR	21 年	なし
症例 2	右	先天性内反足	1 歳	PMR	18 年	なし
症例 3	右	痙性内反尖足	14 歳	ETA	18 年	あり
症例 4	左	痙性内反尖足	7 歳	ETA	3 年	あり

PMR：後内側解離術，ETA：アキレス腱延長術

図 1.
症例 1
術前写真

図 2. 症例 1：術前足部立位 X 線

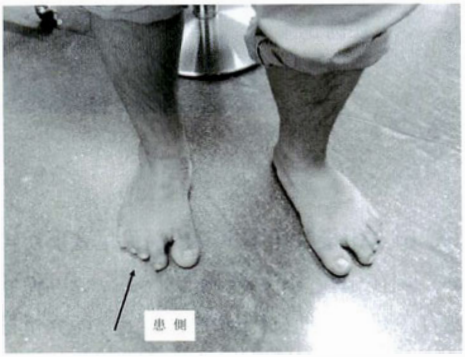

図 3. 症例 1
術後 21 年写真

図 4. 症例 1：術後 21 年足部立位 X 線

症　例

症例 1：出生時より右内反尖足変形があり，ギプス矯正を行うも改善しなかった．生後 1 か月時に染色体検査にて Down 症と診断を受けた．1 歳時歩行を開始した．2 歳時残存する内反尖足変形に対し後内側解離術を行った(図 1, 2)．現在術後 21 年経過しているが，可動域制限はなく，足底接地は得られており経過良好である(図 3, 4)．

症例 3：出生時顔貌異常より Down 症と診断された．出生時には足部変形はなかった．2 歳時独歩開始，7 歳頃に環軸椎亜脱臼による右片麻痺が発症し，徐々に右痙性内反尖足が生じた．15 歳時足底接地を得るためにアキレス腱延長術を行った

図 5.
症例 3
術前写真

図 6. 症例 3：術前足部立位 X 線

図 7. 症例 3：術後 18 年足部立位 X 線

(図 5, 6). 術後 3 年頃より内反尖足変形が再発し始め，現在術後 18 年経過しているが可動域制限があり，足底接地は困難である．介助立位は可能だが，移動は車椅子である(図 7).

考　察

Down 症の多くは関節弛緩性による外反扁平足であり，無治療もしくは装具治療を行い，手術治療を要することは少ない．今回我々が経験した内反尖足変形の 4 足は全例保存治療が無効で，手術治療を行っていた．Down 症に先天性内反足を合併した報告は症例報告が 1 例と，15 例の治療報告があった[2)3)]．症例報告の 1 例は治療に関する記載はなかったが，15 例の報告では我々と同様ギプス矯正などの保存治療がほとんどの症例で無効で 14 足に対して手術治療(後内側解離術)を行っており，平均経過観察期間は約 5 年だが，明らかな再発や逆変形はなかった．我々の 2 例でも術後 18 年，21 年とより長期経過していたが明らかな再発や逆変形はなく，経過は良好だった．一方痙性尖足を合併したと考えられる 2 例はともに術後 3 年頃に変形が再発していた．脳性麻痺患者における片麻痺による痙性内反尖足の再発率は 41% だったという報告がある[1)]．Down 症においても片麻痺により一部の筋緊張が亢進していると，手術を行い矯正して足底接地が可能となってもそれを維持することが困難であり，術後の装具治療や理学療法により再発を予防することが重要である．

結　語

Down 症候群に合併した内反尖足変形の 4 例は

全例手術治療を行っていた．先天性内反足の2例は経過良好だったが，痙性内反尖足の2例は術後3年頃に再発していた．

文　献

1) Herring AN et al：Cerebral palsy. Tachdjian's Pediatric Orthopaedics. 3rd edition, p. 1122-1242, 2002.
2) Millar PR, Kuo KN, Lubicky JP：Clubfoot deformity in Down's syndrome. Orthopedics **18**：449-452, 1995.
3) Mulpruek P, Jirasirikul A：Down's syndrome Presented with Clubfoot Deformity：A Case Report. J Med Assoc Thai **82**：1254-1256, 1999.

Abstract

Surgical Treatment for Equinovarus Deformity in Down's Syndrome

Hiroshi Tanaka, M. D., et al.

Department of Orthopaedics Surgery, National Rehabilitation Center for Children with Disabilities

We report the outcome from surgical treatment for equinovarus deformity in 4 boys of Down's syndrome. All four required surgery after unsuccessful conservative treatment. Their mean age at operation was 6 years, and the mean follow-up duration was 14 years. In the two cases with idiopathic congenital clubfoot treated by posteromedial release, there was with good outcome. In the other two cases with spastic hemiplesia treated by Achilles' tendon lengthening, there was recurrence in equinovarus deformity at 3 years postoperatively.

日小整会誌 (J Jpn Ped Orthop Ass) 20(1)：168-172, 2011.

リーメンビューゲル再装着法の治療成績

千葉県こども病院整形外科
村上玲子・西須　孝・中村順一・瀬川裕子
若生政憲・赤木隆一郎・小林倫子
千葉こどもとおとなの整形外科
亀ヶ谷真琴

要　旨　【目的】当院におけるリーメンビューゲル(以下，RB)再装着法の治療成績を明らかにし，その是非を考えること．
【対象と方法】1989～2004年までRB再装着法(以下，再装着法)による治療を試みた先天性股関節脱臼40例42股を対象とした．初回RB治療不成功後，4週間の待機期間をおいて再装着を開始，初回同様2週間まで継続した．再装着による整復率，整復成功例については再装着から整復確認までの期間と骨頭壊死の有無を調査した．整復予測因子として初回RB法を行った医療機関，家族歴，性別，罹患側，再装着前のクリックの有無を調査し，項目ごとに整復率を比較した．
【結果】整復率は47.6%で再装着から整復確認までにかかった期間は7.3±3.5日，骨頭壊死はなかった．再装着前にクリックを認めた例と左罹患例は有意に整復率が高かった．
【結論】RB再装着法は簡便で比較的安全に行える治療法であり，初回RB治療不成功後の選択肢の一つとなる治療法である．

背景と目的

リーメンビューゲル法(以下，RB法)は先天性股関節脱臼の治療として一般的に広く用いられている．一方，RB再装着法(以下，再装着法)は初回RB法不成功例に対する治療法としては一般的ではない．当院では初回RB法不成功例に対し再装着法を治療の選択肢の一つとして行ってきた．本研究の目的は，当院における再装着法の治療成績を明らかにしてその是非を考えること，再装着法による整復の予測因子を検討することである．

対象と方法

対象は1989～2004年までに初回RB法で整復を得られなかった150例161股のうち，再装着法を行った完全脱臼股40例42股である．当科では初回RB法不成功例は原則的に全例を再装着の適応としているが，家族と相談の上で治療法を選択している．性別は男子5例6股，女子35例36股で，麻痺性・奇形性脱臼は除外した．経過観察期間は8.5±4.4年である．RB法は装着後2週間までとし，約4週間の待機期間をおいてから，再装着法を行った．再装着開始後は週に2回，前方法エコー像にて骨頭と臼蓋の位置関係を観察し

Key words：developmental dislocation of hip(先天性股関節脱臼)，Pavlik harness(リーメンビューゲル)，reapplication(再装着)，treatment(治療)
連絡先：〒951-8510　新潟市中央区旭町通一番町　新潟大学医歯学総合病院整形外科　村上玲子　電話(025)227-2272
受付日：平成22年3月25日

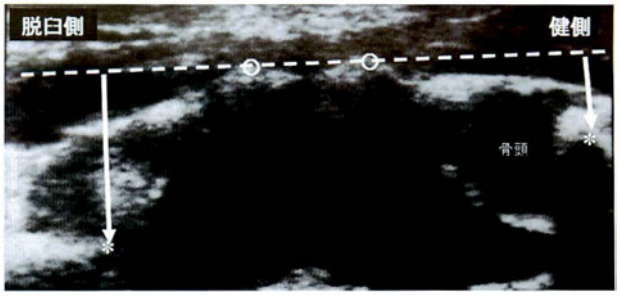

図 1.
前方法エコー像
左右の恥骨結節(○)を結んだラインを基準線(点線)とし，そこから大腿骨骨幹端部内側縁(＊)に下ろした垂線(太線)の長さを深さの指標とする．

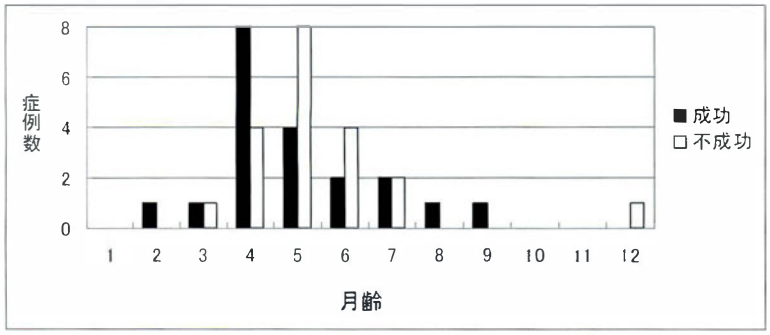

図 2.
再装着開始月齢と症例数の分布
再装着開始月齢が生後4か月に成功症例数のピーク，生後5か月に不成功症例数のピークを認めた．

た．整復できなかった場合は，初回装着と同様に2週間を装着の限度とした．

検討項目は整復率，整復成功例については再装着から整復確認までの期間と，ソルターの基準に準じて骨頭壊死の有無を調査した[3]．再装着による整復の予測因子として，初回RB法を行った医療機関(当科か他医か)，家族歴の有無，性別，罹患側，再装着直前のクリックの有無を調査し，項目ごとに整復率を比較した．統計にはχ^2独立性の検定，またはFisher's exact probability testを用いP<0.05を有意差ありとした．また，整復成功群と不成功群における再装着時の身長・体重，カウプ指数，月齢を比較した．統計にはMann-WhitneyのU検定を用いP<0.05を有意差ありとした．なお，これらのデータは過去のカルテより可及的に収集したが，記載の無いものについては数に含めずに統計解析を行った．

再装着中は前方法エコー像を用いて経過観察を行った．前方法エコー像では恥骨結節を結んだラインを基準線とし，そこから大腿骨骨幹端部内側縁に下ろした垂線の長さを深さの指標として用いている[2](図1)．この深さの指標の推移についても検討した．

結　果

再装着法により整復されたのは20例20股で整復率は47.6%だった．RB装着後，感冒のために再受診できず整復確認が22日目まで遅れてしまった1例を除くと，再装着から整復確認までに要した期間は7.3±3.5日で，全例ソルターの基準に準じた骨頭壊死はなかった．

整復率は初回RB治療を当院で行った群は45.8%，前医で行った群は50.0%，家族歴のある群は53.8%，ない群は50.0%，男児は50.0%，女児は47.2%で，これらの項目では有意差がなかった．罹患側では，左脱臼65.4%に対し右脱臼6.7%と左脱臼群で有意に整復率が高かった(P=0.04)．両側脱臼例は2例4股とも整復不成功だった．また，再装着時にクリックがあった群では57.1%，無かった群では6.7%と，クリックがあった群で有意に整復率が高かった(P=0.01)(N=22)．再装着開始時の体重(N=17)・身長(N=12)・カウプ指数(N=12)はそれぞれ整復成功群で7550.0±893.7 g，61.9±8.3 cm，18.8±3.4，整復不成功群で7328.9±739.8 g，64.8±3.5 cm，17.4±1.8だった．これらは両群間で有意差が見られず，整復の可否に影響を与えていなかった．再装着開始月齢については，生後4か月時に成功

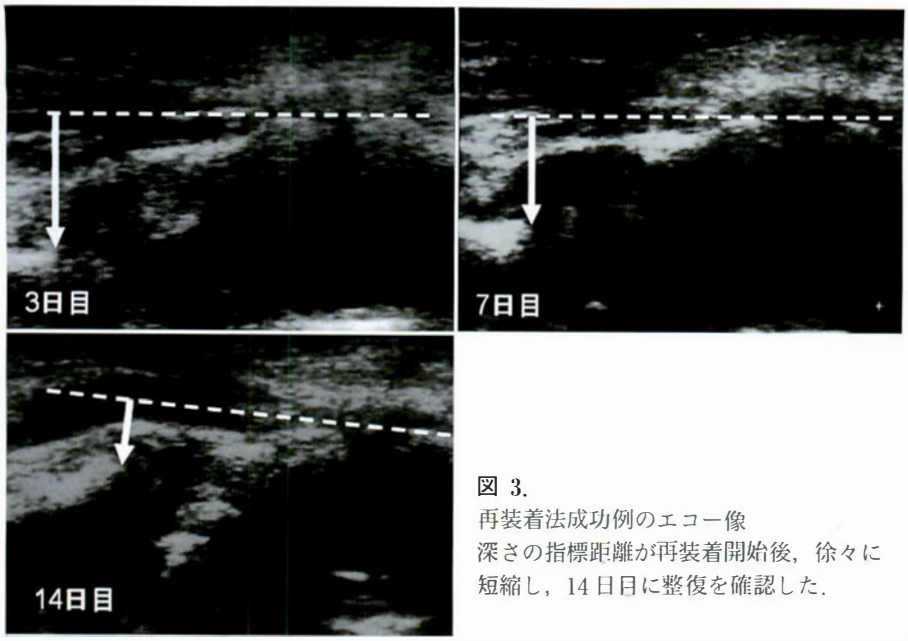

図 3.
再装着法成功例のエコー像
深さの指標距離が再装着開始後，徐々に短縮し，14 日目に整復を確認した．

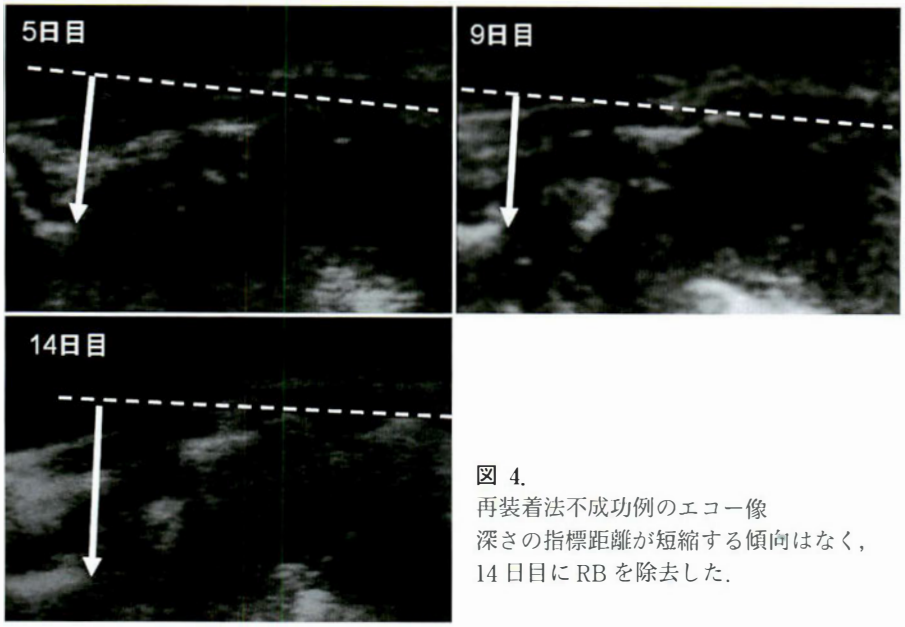

図 4.
再装着法不成功例のエコー像
深さの指標距離が短縮する傾向はなく，14 日目に RB を除去した．

症例数のピークが，生後 5 か月時に不成功症例数のピークを認めたが再装着開始の月齢が 4 か月以前の群と，5 か月以降の群では，整復の可否に有意差はなかった(P＝0.19)(図 2)．

成功例のエコー像では，深さの指標とした基準線から大腿骨骨幹端部内側縁までの距離が再装着開始後，成功例では徐々に短縮している傾向があったが，不成功例ではその傾向はみられなかった(図 3，4)．

考　察

再装着法による整復率は植家らが 75%，須藤らが 30%，下村が 33% と報告し，本研究では 48% だった[4)5)7)]．また須藤ら，下村らと同様，本研究でも骨頭壊死は生じていなかった．再装着法では患児の RB に対する慣れや，母親の RB 装着に対するより正しい理解が好条件をもたらしたと考えられる．RB 法は，入院治療を要せず，かつ簡便

で患児や家族への負担も少ないといったメリットもある．

RB 再装着法についての報告は我々が渉猟しえた範囲では国内のみであり，本法は世界的に認められた治療法とは言い難い．しかし，日本小児股関節研究会幹事を対象としたアンケート調査では30名中24名が「一定の期間をおいて再装着を行っている」と回答しており，国内では少なからず試みられている方法である[8]．症例数が十分とは言えないが，再装着法では約半数の症例で整復が期待できる結果を得た．現在までのところ合併症の発生も見られず，安全かつ簡便な方法として初回 RB 法不成功例に対する治療法の一つとして積極的に行っても良い方法だと考える．

本研究では再装着前のクリック陽性と左側罹患でそれぞれ整復率に有意差があり，整復予測因子となりうる可能性があることが分かった．今後症例数を増やして検討を重ねる必要があると考えている．

初回 RB 治療終了から再装着法を開始する間，諸家の報告では21～28日，当科では平均26日間の待機期間を設けている[4)5)7)]．植家らは RB を一旦はずして自由に下肢の自動運動をさせることで股関節の拘縮がとれ，膝の伸展が活発になる時期を目安に待機期間を設けていると述べている[7]．RB による整復には自発的な下肢運動が必須である[1]．この待機期間は RB を一旦除去してから自発的な下肢運動が活発になるまでの準備期間と考えられる．また，植家らは単なる月齢ではなく患児一人一人の発育に応じた RB 治療の‘golden hours’がある可能性を論じているが，待機期間には個々の‘golden hours’に合った RB 装着時期を調整する役割もあるのかもしれない[7]．

再装着法を行う際には RB による整復に固執せず，終了判定時期を決めることも重要である．整復が確認できるまでの平均日数は本研究が8日間，植家らが5日間，須藤らが6日間だったことからも，装着終了判定時期を最長2週間としていることは妥当と考えている[5)7)]．

前方法エコーについては，無侵襲・繰り返し可能で簡便なことに加え，RB を装着したままの観察が可能なため，経過観察には大きな利点があると報告されている[2)6)]．本研究で再装着後整復位を得るまでに比較的日数がかかった症例では，深さの指標が成功例で徐々に短縮，不成功例では不変の傾向がみられた．この深さの指標の変化が，初回 RB 装着時においても整復予測因子となりうるのか，今後症例を重ね更なる検討が必要と思われた．

参考文献

1) Iwasaki K：Treatment of congenital dislocation of the hip by Pavlik harness. Mechanism of reduction and usage. J Bone Joint Surg **65-A**：760-767, 1983.
2) 亀ヶ谷真琴，篠原裕治，品田良之ほか：先天股脱(完全脱臼)例の開排位における超音波前方法検査について．日小整会誌 **2**：510-515, 1993.
3) Salter RB. Kostuik J. Dallas S：Avascular necrosis of the femoral head as a complication of treatment for congenital dislocation of the hip in young children. A clinical and experimental investigation. Can J Surg **12**：44-61, 1969.
4) 下村哲史：先天性股関節脱臼治療の現状と今後の展望．リーメンビューゲル法(RB)．整形外科 **56**：609-614, 2005.
5) 須藤啓広，山田芳秀，荻原義郎ほか：先天性股関節脱臼に対するリーメンビューゲル再装着法について．関節外科 **8**：143-146, 1989.
6) Suzuki S. Kasahara Y. Futami T et al：Ultrasonography in congenital dislocation of the hip. J Bone Joint Surg **73-B**：879-883, 1991.
7) 植家 毅，猪飼通夫，高井康男ほか：乳児先天股脱に対するリーメン・ビューゲル再装着の試み．臨整外 **11**：485-492, 1976.
8) 和田郁雄，堀内 統，若林健二郎ほか：わが国での先天股脱に対するリーメンビューゲル治療の現状．日小整会誌 **18**：272-275, 2009.

Abstract

Re-Application of the Pavlik Harness to Treat Developmental Dysplasia of the Hip

Reiko Murakami, M. D., et al.
Division of Orthopaedic Surgery, Chiba Children's Hospital

We report our experience of re-applying the Pavlik harness to treat developmental dysplasia of the hip (DDH) in 42 hips, involving 40 patients. Here we report the reduction rate and predictors for successful reduction. Also in those with successful reduction, we report the duration from re-application until reduction, and the incidence of avascular necrosis. In all cases the first application of the harness was unsuccessful. The total interval until re-application was 4 weeks. The re-application achieved reduction in 47.6% of hips, with a mean duration of 7.3 +/− 3.0 days. There was no avascular necrosis, on Salter's criteria. Our findings showed a re-application of the Pavlik harness achieved better reduction rate in reducible and left side hips than in irreducible and right side ones. We concluded that a re-application of the Pavlik harness was safe and the effective way to treat DDH after an unsuccessful application.

日小整会誌（J Jpn Ped Orthop Ass）20(1)：173-177. 2011.

液体窒素処理骨で再建した小児大腿骨近位骨肉腫の1例

金沢大学整形外科
西田英司・土屋弘行・白井寿治
林　克洋・武内章彦・高田宗知
大成一誓・三輪真嗣・富田勝郎

要　旨　症例は10歳男児，右大腿骨近位骨肉腫(surgical stage ⅡB)である．単純X線で右大腿骨近位骨端線より遠位に骨硬化像を伴った透亮像を認めた．MRIで大腿骨近位骨端線から遠位へ約10 cmまでT1 low，T2 highを呈し，Gdでenhanceされた．カフェイン併用化学療法(シスプラチン，アドレアマイシン，カフェイン)を5クール行ったのち手術を行った．大転子より10 cm遠位で骨切りし，外転筋力を温存するため中殿筋を大転子に付着したまま液体窒素処理し人工骨頭を併用したcomposite graftで再建した．脚長は1 cm延長した．術後化学療法は大量メトトレキサート3クール行った．術後6年の現在，再発転移なく，外転筋力は保たれ，脚長差は1 cmで補高なく独歩可能であるが，骨頭が軽度上方転位している．本症例は中殿筋を温存し，液体窒素処理骨で再建することで股関節機能を保つことができた．

はじめに

小児大腿骨近位骨肉腫の腫瘍切除後の再建方法は成長に伴う脚長差，筋力低下によるADLの低下や長期の安定性など多くの問題を有する．そのため再建術には生物学的再建，延長型腫瘍用人工骨頭や同種骨，自家処理骨に人工骨頭を併用するcomposite graftなど多種多様の方法が報告されているが，いまだ確立した方法はない．今回我々は自家処理骨の一つである液体窒素自家腫瘍処理骨に人工骨頭を併用して再建を行うが，外転筋力を温存する目的で中殿筋を切離せずに有茎で液体窒素処理を行った症例を経験し，術後6年の経過を得られたので報告する．

症　例

10歳，男児．平成14年(2002年)11月頃より右股関節部を自覚，平成15年(2003年)2月近医を受診，右大腿骨近位骨腫瘍を疑われ紹介となる．初診時，Scarpa三角に圧痛があり，Patrick test陽性で跛行を呈していた．疼痛のため右股関節可動域制限(屈曲110°，伸展10°)を認めた．単純X線で，右大腿骨近位骨端線より遠位に骨硬化像を伴った透亮像を認めた(図1)．MRIで，大腿骨近位骨端線から遠位へ約10 cmまでT1 low～iso intensity，T2 iso～high intensityを呈し，明らかな骨外の浸潤は見られなかった．Gdによる造影では内部が不均一にenhanceされた．大転子部，骨頭に信号の変化はなかった(図2)．骨シンチグラムでは，腫瘍に一致して強い集積を認めたがその他の部位に集積はなかった．^{201}Tlシンチグラムでは，強い集積を認めた．切開生検術を行ったところconventional osteosarcoma (osteoblastic)と診断されたため，術当日より術前化学療法を開始

Key words：pediatric osteosarcoma(小児骨肉腫)，pedicle frozen autograft(有茎液体窒素処理骨移植)
連絡先：〒920-8461　石川県金沢市宝町13-1　金沢大学整形外科　西田英司　電話(076)265-2374
受付日：平成22年3月29日

図 1.
初診時単純 X 線
右大腿骨近位骨端線より遠位に骨硬化像を伴った透亮像を認めた.

した. 化学療法はカフェイン併用化学療法(K2プロトコール)に従いシスプラチン(120 mg/m^2), 塩酸ドキソルビシン(30 mg/m^2, 2days), カフェイン(1500 mg/m^2, 3days)を 5 クール行った. 術前化学療法の効果としては, MRI で明らかな腫瘍サイズの減少は見られなかったが造影範囲が減少し, X 線で骨硬化が増強し, ^{201}Tl シンチグラムで集積が低下したことから化学療法は有効と判断した. そこで 7 月 9 日, 腫瘍切除および人工骨頭置換術を行った. 手術は化学療法が有効と判断したことから意図的辺縁切除術で行い, 大腿骨は大転子頂部から 10 cm 遠位で骨切りし, 中殿筋は大転子に付着したままの状態とした. 中殿筋を茎として大腿骨近位部を体外へ反転し, 骨頭を切除し, 腫瘍を掻爬した後に液体窒素処理を行った. 液体処理後, 処理骨を元の位置に還納し, 人工骨頭(Cannulok system)を挿入し近位部のみ骨セメントで固定した. Docking site に同種骨骨移植を行った. 脚長は約 1 cm 延長した(図 3〜5). 術後化学療法はメトトレキサート(10 mg/m^2), 硫酸ビンクリスチン(1.5 mg/m^2)を 3 クール行った. 術後半年より荷重歩行開始, 術後 8 か月で液体窒素処理骨の骨癒合を認めた. 術後 6 年の現在, 再発転移なく, 外転筋力は保たれ, 脚長差は 1 cm で補高なく独歩可能である. 股関節は屈曲 120°, 伸展 0°, 外転 40° で, 股関節の外転筋力は MMT5 で, 健側と同等であった. 一方, X 線上骨頭が健側に比べて 2 cm の上方転位, 2 cm の外側転位をしていた(図 6).

考　察

小児大腿骨近位骨肉腫の腫瘍切除後の再建方法は成長に伴う健側との脚長差や, 手術で股関節周囲の筋切離や再建後の筋力不全による ADL の低下など長期的な安定性を求められることから問題を有する. 脚長差の解決と長期の安定性を求める

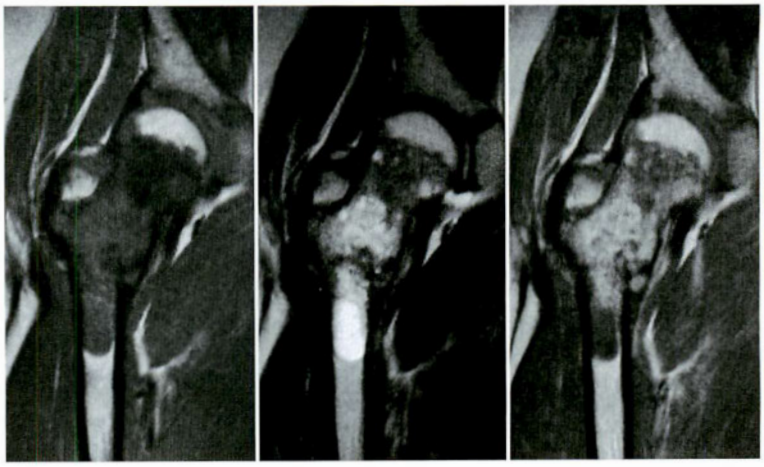

a | b | c

図 2. 初診時 MRI
大腿骨近位骨端線から遠位へ約 10 cm まで(a) T1WI low〜iso intensity, (b) T2WI iso〜high intensity, (c) Gd 内部が不均一 enhance された. 大転子部, 骨頭に信号の変化はなかった.

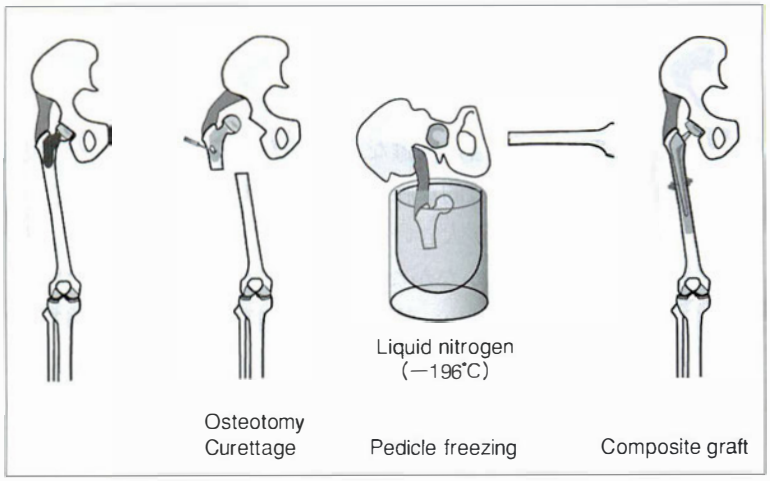

図 3.
人工骨頭を併用した有茎液体窒素処理骨移植術
中殿筋を切離せずに大腿骨を骨切りして腫瘍を掻爬し，腫瘍罹患骨を中殿筋が繋がったまま－196 度の液体窒素内に挿入して液体窒素処理を行う．骨頭は切除して人工骨頭を挿入，骨切り部には同種骨骨移植を行う．

図 4.
術中画像
a：股関節脱臼，骨切り後
b：液体窒素処理後
c：液体窒素処理骨に人工骨頭を挿入して再建

図 5. ▶
術後単純 X 線

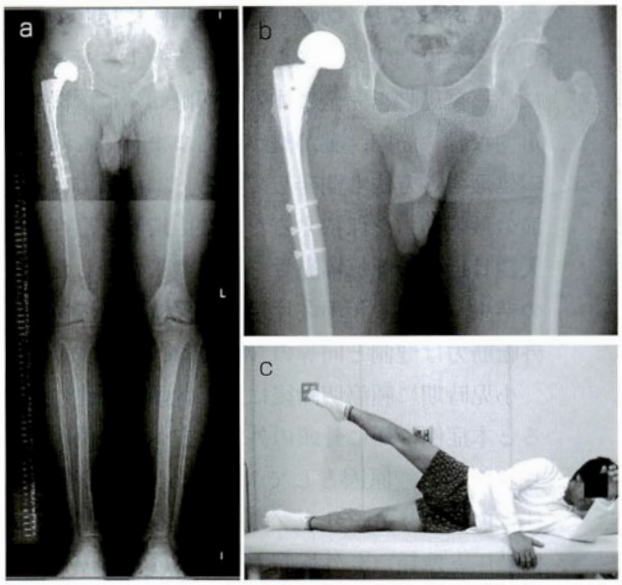

図 6. ▶
a：術後 6 年両下肢全長単純 X 線
b：股関節正面 X 線
c：clinical photo
患側が 1 cm 短く，骨頭の上方，外側転位を認めるが外転筋力は保たれている．

ために生物学的再建として同種骨に血管柄付き腓骨移植で腓骨頭を臼蓋内に挿入して再建する方法[5]や，Hip rotationplasty の Type-B Ⅲa の再建方法で脛骨近位内果を臼蓋内に固定する方法がある[8]．これらの方法は時間経過とともに臼蓋内の移植骨が成長とリモデリングによって股関節形成をする可能性があるため優れた方法である．しかし，手術が煩雑であることや健常組織を大きく損傷させるなどデメリットも大きい．延長型腫瘍用人工関節は手術が比較的簡便であり，脚長差も将来補正可能なことから有効な方法であるが，サイズによってはカスタムメイドで準備が必要なこ

と，軟部組織の縫合が困難なこと，長期成績が安定せず成人時に一般的な腫瘍用人工関節に入れ替えること，骨欠損が大きいため不具合が生じたときの手術方法がなかなかないことなどがある[6]．そのため骨欠損を補い，軟部組織の縫着が可能となる同種骨や自家処理骨に人工骨頭を併用したcomposite graftが開発された[1)2)]．日本やアジア諸国では同種骨を得ることは宗教上の問題などで得られにくいことから腫瘍罹患骨を処理した自家処理骨を用いることが多い．当科では1997年までオートクレーブによる熱処理を行っていたが骨強度がなく，骨吸収されやすいなど高率で合併症を発症した．そこで1999年より熱処理から－196度の液体窒素による凍結処理方法を基礎的研究ののちに開発，臨床応用を行っている[7)9)]．方法は腫瘍罹患骨を一塊のまま液体窒素内に20分挿入して凍結処理を行い，室温で15分，蒸留水で15分かけて溶解させて切除した元の場所に戻して内固定などで再建する．さらに機能を向上させるために腫瘍罹患骨を完全に体外に切離せずに，機能上重要な骨や筋肉，腱が繋がったまま有茎で液体窒素処理する方法も開発している．本症例では股関節の外転筋力を保持するために中殿筋を温存して大腿骨近位の腫瘍罹患骨を液体窒素処理した．その結果，術後6年現在片足立位保持可能であり，外転筋力は健側と同等のMMT5であった．

小児時期に腫瘍切除後に人工骨頭を再建に用いると本症例の様に骨頭の外側上方への転位が報告されている．原因としてManosoらは①成長に伴う臼蓋のリモデリングの進行，②上方関節面の接触圧と摩耗，③外転筋力の低下による内外転筋のインバランスと報告している[4]．本症例でも原因①，②によると思われる臼蓋の形を経時的に観察すると，術直後と比べておもに臼蓋外側のdysplasiaを認めていた．その発症頻度はvan Kampenらは6例中5例(約8割)で臼蓋形成術を要したと報告している[3]．本症例では6年経過しているが外側上方転位は現在のところ手術を要する状態まで進行していない．これはManosoらが報告している外転筋力の低下による内外転筋のインバランスが，今回中殿筋を温存することで影響が少なくなったと判断できる．すなわちこれまでの腫瘍用人工骨頭やcomposite graftでは内転筋は温存されることが多いが，外転筋の中心である中殿筋は切離される．このため内転筋の筋力がまさり，骨頭がテコの原理で外側上方に押し出される．一方本症例では中殿筋が温存されたことから骨頭部の外側はわずかであった．このことからも液体窒素処理骨移植で中殿筋を温存した手術は有効な方法である．限界として，経過6年はまだ中期経過である．今後これ以上骨頭の外上方移動が進行しないか，健常側と比べて脚長差が大きくならないか定期的に経過観察を要する．

結　語

1）小児大腿骨近位骨肉腫に対し液体窒素処理骨に人工骨頭を併用したcomposite graftで再建した．

2）外転筋力を温存することで，骨頭の外上方移動を軽減できたが，注意深い経過観察が必要である．

文　献

1) Chen WM, Chen TH, Huang CK et al：Treatment of malignant bone tumours by extracorporeally irradiated autograftprosthetic composite arthroplasty. J Bone Joint Surg **84-B**：1156-1161, 2002.

2) Healey JH, Abdeen A, Morris CD et al：Telescope Allograft Method to Reconstitute the Diaphysis in Limb Salvage Surgery. Clin Orthop Relat Res **467**：1813-1819, 2009.

3) van Kampen M, Grimer RJ, Carter SR et al：Replacement of the hip in children with a tumor in the proximal part of the femur. J Bone Joint Surg **90-A**：785-795, 2008.

4) Manoso MW, Boland PJ, Healey JH et al：Acetabular development after bipolar hemiarthroplasty for osteosarcoma in children. J Bone Joint Surg **87-B**：1658-1662, 2005.

5) Manfrini M, Innocenti M, Ceruso M et al：

Original biological reconstruction of the hip in a 4-year-old girl. Lancet **361** : 140-142, 2003.
6) Orlic D, Smerdelj M, Kolundzic R et al : Lower limb salvage surgery : modular endoprosthesis in bone tumour treatment. Int Orthop **30** : 458-464, 2006.
7) Tsuchiya H, Wan SL, Sakayama K et al : Reconstruction using an autograft containing tumour treated by liquid nitrogen. J Bone Joint Surg **87-B** : 218-225, 2005.
8) Winkelmann WW : Type-B-Ⅲa hip rotation-plasty : an alternative operation for the treatment of malignant tumors of the femur in early childhood. J Bone Joint Surg **82-A** : 814-828, 2000.
9) Yamamoto N, Tsuchiya H, Tomita K : Effects of liquid nitrogen treatment on the proliferation of osteosarcoma and the biomechanical properties of normal bone. J Orthop Sci **8** : 374-380, 2003.

Abstract

Reconstruction Using a Frozen Autograft for Pediatric Osteosarcoma of a Proximal Femur : A Case Report

Hideji Nishida, M. D., et al.
Department of Orthopaedic Surgery, Graduate School of Medical Science, Kanazawa University

10-year-old boy had an osteosarcoma of right proximal femur (surgical stage ⅡB). X ray showed osteolytic and osteosclerotic change from femoral neck to proximal femur. The tumor was low intensity on T1, high intensity on T2 and enhanced with Gadolinium in MRI. After caffeine potentiated neo-adjuvant chemotherapy for 5 courses, intentional marginal excision and composite hemiarthroplasty reconstruction using pedicle frozen autograft was done. To preserve abduction of hip joint, gluteus medius muscle was not released from tuberculum majus and the proximal femoral lesion connecting with the limb was rotated cautiously and frozen in a liquid nitrogen. Reconstructions after freezing were performed with composite prosthetic replacement. Limb length was 1 cm long from left leg. High-dose methotrexate chemotherapy was performed 3 causes. 6 years after operation, he is no evidence of disease and the abductor power of hip joint was normal. The right leg was 1 cm short from left leg, but he can walk normally. X ray showed superior and lateral migration of the prosthetic femoral head slightly. Pedicle frozen autograft connected gluteus medius and composite hemiarthoplasty reconstruction is one of the good options for pediatric osteosarcoma of proximal femur.

日小整会誌（J Jpn Ped Orthop Ass）20(1)：178-180. 2011.

小児の腓骨遠位部骨髄炎の1例

自治医科大学とちぎ子ども医療センター小児整形外科
穐元　崇・渡邉英明・雨宮昌栄・吉川一郎
自治医科大学整形外科
星野雄一

要　旨　アトピー性皮膚炎による掻爬痕から感染したと思われる，稀な小児の腓骨骨髄炎を経験した．症例は13歳男性．6日前より誘因なく右足関節痛が出現し，徐々に悪化し歩行困難となった．3日後に近医整形外科を受診し，抗菌剤内服投与されるも更に悪化，当院紹介となった．既往にアトピー性皮膚炎があった．右足関節は腫脹し，著明な圧痛があった．血液検査では白血球数が増加し，CRP，ESRが上昇していた．造影MRI検査では腓骨遠位骨幹端部に造影効果があった．骨髄炎，骨膜下膿瘍の診断で緊急手術を行い，抗菌剤を6週間投与し，症状は改善した．アトピー性皮膚炎があり，皮膚感染がある場合には，血行性感染による骨髄炎にも注意をはらうべきである．

はじめに

小児の腓骨骨髄炎の報告は稀であり，アトピー性皮膚炎をもち局所の皮膚感染から血行性に骨髄炎を起こした報告も少数である．アトピー性皮膚炎による皮膚感染から血行性に感染し，腓骨骨髄炎を生じたと思われる症例を経験した．

症　例

症　例：13歳，男性

主　訴：右足関節痛

現病歴：6日前より誘因なく右足関節痛出現，徐々に悪化し歩行困難となった．3日後に近医整形外科受診し，抗生剤内服するもさらに症状悪化したために当科紹介となった．

入院時所見：右腓骨遠位部外側の腫脹，熱感，著しい圧痛を認めた．外果周辺に掻爬痕があり，右足関節は腫脹して激痛のためほとんど動かすことはできなかった（図1）．白血球10600×$10^3/\mu l$，CRP 5.32×$10^3/\mu l$，ESR（1時間値）50 mm/hrと亢進していた．

X線写真：明らかな所見は認められなかった（図2）．

MRI所見：造影で右腓骨遠位端，髄腔内にT1脂肪抑制で不整な増強効果があった（図3）．腓骨遠位端骨幹端部骨膜下にring enhanceを認め，膿瘍と思われた（図4）．

距腿関節には液体と思われるT1 low，T2 high intensityを認めた．

以上のことから，腓骨骨髄炎および骨膜下膿瘍を疑い緊急手術を行った．

手術所見：右腓骨遠位部外側を皮膚切開して，さらに骨膜を切開すると膿汁があふれてきた．膿汁の培養検査提出後，十分に洗浄を行った．化膿性足関節炎も疑い距腿関節の穿刺も行ったが，関節液は漿液性であり，反応性の関節液と思われた．

Key words：osteomyelitis（骨髄炎），fibula（腓骨），child（小児）
連絡先：〒329-0498　栃木県下野市薬師寺3311-1　自治医科大学とちぎ子ども医療センター小児整形外科　穐元　崇
電話（0285）58-7374
受付日：平成22年3月30日

図 1. 右足外果近傍の所見
外果周辺に掻爬痕と発赤，熱感あり．
足関節腫脹が強い．

図 2. 受診時足関節単純 X 線
明らかな異常なし．

図 3. 足関節造影 MRI
右腓骨遠位端，髄腔内に T1 脂肪抑制で不整な増強効果あり．

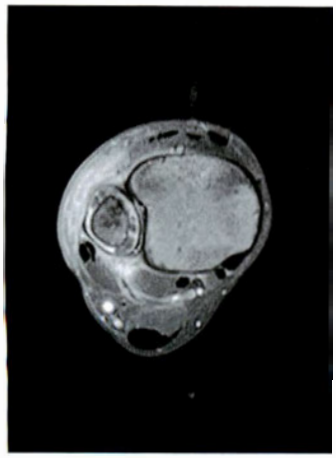

図 4. 足関節造影 MRI
腓骨遠位端骨幹端部骨膜下に ring enhance を認める．

図 5. 術後 6 か月足関節単純 X 線
腓骨遠位に脱灰像が軽度見られるが改善してきている．現在までに明らかな成長障害はみられていない．

培養結果，腓骨遠位の膿より *Methicillin-sensitive staphylococcus aureus*（MSSA）が検出されたが，距腿関節関節液は陰性であった．

術後経過：当初起因菌不明であったため，ピペラシリンナトリウム 1 g を 1 日 4 回静脈投与行った．術後も感受性があるために継続して静脈投与行った．体温も下がり，白血球数，CRP も正常範囲へ低下し経過良好と思われたが，術後 13 日目で再度発熱，右足部の疼痛，採血で炎症反応の悪化が見られた．感受性のあるセファゾリンナトリウム 1 g を 1 日 3 回静脈投与へ変更したところ，翌日より解熱軽快した．右足部の疼痛も消失し，抗生剤を 6 週間投与し退院となった．術後 6 か月経過して単純 X 線では腓骨遠位部に脱灰像が見られているが，再燃はしていない（図 5）．

考　察

本邦での腓骨骨髄炎の報告は稀であり，成人は 1 例，小児は 1 例のみ報告がある[3)4)]．海外では，Song ら[7)]が小児の血行性腓骨骨髄炎の頻度は 5% で，稀であると報告している．

また，アトピー性皮膚炎により，経皮的感染から骨髄炎や化膿性関節炎へ波及したと思われる症例も稀であり，本邦では 2 例[5)6)]，海外では 1 例[2)]のみである．

自験例では，先行する感冒症状，抜歯，他部位の外傷といったエピソードがなく，アトピー性皮膚炎を合併しており，局所の掻爬痕，腫脹があったことからアトピー性皮膚炎の皮膚を感染源とした血行性感染が疑われ，これが腓骨遠位端へ波及

したものと推測された非常に稀な症例であった．

アトピー性皮膚炎による掻爬痕がある時には，皮膚感染から血行性に骨髄炎になる場合もあるため注意を払うべきであると考えられた．

反省点としては，起因菌でMSSAが同定された時点で抗生剤の変更を行うべきであった．現在本邦におけるMSSAに対する抗生剤の第1選択薬はセファゾリンナトリウムであり[1]，今回は経過良好であることからピペラシリンナトリウムを続行したことで症状再燃を招いた．ピペラシリンナトリウムの半減期は1時間であり，成人への推奨投与量は3〜4gを1日4〜6回であるが，セファゾリンナトリウムの半減期は1.9時間であり，成人への推奨量は1〜2gを1日3回[1]である．13歳の小児ではあるが，ピペラシリンナトリウムでは推奨投与量に達しておらず，そのためセファゾリンナトリウムに変更したことで感染を治癒できた可能性がある．抗菌剤の半減期や推奨投与量を考え投与すべきであったと考えている．

結　語

1）稀な小児の腓骨骨髄炎の1例を経験した．

2）アトピー性皮膚炎があり，皮膚感染がある場合には，血行性感染による骨髄炎にも注意をはらうべきである．

文　献

1）青木　眞：レジデントのための感染症診療マニュアル第2版，医学書院，東京，p. 234-235, 2008.

2）Ashok Kumar Sharma：Atopic Dermatitis and Staphylococcus aureus—Induced Osteomyelitis—A Peculiar Association in a Case：Pediatric Dermatology　**14**：453-455, 1997.

3）榎本栄朗：早期診断にMRIが奏功した広範囲骨膜下膿瘍を伴った小児急性骨髄炎の1症例．日小整会誌　**9**：220-223，2000.

4）小出陽一，宮本繁仁，角佳志彦ほか：Salmonellaによる腓骨骨髄炎の1例．整・災外　**31**：1375-1377，1988.

5）中村恒一，藤岡文夫：小児の化膿性関節炎の検討．小児科臨床　**59**：2006.

6）永井秀之，藤井法子，河合亜紀ほか：アトピー性皮膚炎に伴う急性骨髄炎，化膿性関節炎の3例．小児科臨床　**61**：783-789，2008.

7）Song KM, Sloboda JF：Acute hamatogenous osteomyelitis in children. J Am Acad Orthop Surg　**9**：166-175, 2001.

Abstract

Acute Hematogenous Osteomyelitis in the Fibula：A Case Report

Takashi Akimoto, M. D., et al.

Department of Pediatric Orthopedic, Jichi Children's Medical Center

We report a rare case of acute osteomyelitis in the fibula caused hematogenously by atopic dermatitis in a 13-year-old boy. The boy presented atopic dermatitis and a history of sudden onset of pain for six days in the right ankle. Initially he was treated with antibiotics, but pain persisted and increased. Blood examination showed increased WBC, increased CRP and increased ESR. Enhanced MRI showed contrast in the metaphyseal fibula and subperiosteal abscess around the right distal fibula. He was diagnosed as having acute hematogenous osteomyelitis in the fibula, and underwent emergency surgery. We open the abscess and performed irrigation and debridement. Postoperative culture showed staphylococcus aureus, and antibiotics were administered for six weeks. When atopic dermatitis also presents severe pain, redness and swelling, then osteomyelitis should be suspected.

日小整会誌（J Jpn Ped Orthop Ass）20(1)：181-184. 2011.

脚延長中に苦慮の多かった軟骨無形成症の一例

愛知県心身障害者コロニー中央病院整形外科
伊藤弘紀・古橋範雄・門野　泉
中部大学生命健康科学部
沖　高司

要　旨　延べ10肢の脚延長を行い，延長中に数々のトラブルを生じ，治療に苦慮した軟骨無形成症患者を経験した．症例は21歳の男性で，9歳時に脚延長を目的に当院を紹介された．初診時の身長は93.4 cmであった．11歳時に両下腿延長（延長量11 cm）を実施した．external fixation index（以下，EFI）は，26日/cmであった．12歳時に両大腿延長（10 cm）を行うが，dynamization中に骨折を生じてEFIは48日/cmと遅延し，さらに抜釘5日後に再度骨折を生じてギプス固定を要した．13歳時には上腕延長も実施した．19歳時に2度目の下肢延長を希望したため，両大腿および下腿の延長（各3 cm）を行ったが，EFIは右下腿が77日/cm，両大腿が107日/cmと骨形成は著明に遷延した．左下腿は仮骨形成がなく，骨移植とlocking plateによる内固定を行った．1年後に抜釘した後，歩行中に骨折を生じたため再度plate固定を行った．最終身長は160 cmまで獲得できた．

はじめに

創外固定器の普及により仮骨延長法による脚延長術は，広く行われるようになっているが，計画通りに治療が進まないことも少なくない．当院にて延べ10回の骨延長を行い，延長中に多くのトラブルを生じて治療に苦慮の多かった，軟骨無形成症患者について報告する．

症　例

症例は軟骨無形成症の21歳，男性である．他の医療機関にて3歳時より6年間の成長ホルモン療法を受けた後，9歳時に脚延長術の施行を目的に，当院を紹介され受診した．初診時の身長は112.6 cm（−3.4 SD），体重27.8 kgであった．

まず下腿より延長することとし，11歳0か月時（1999年）に（図1）Ilizarov創外固定器を用いて，内反膝の矯正と同時に下腿延長を実施した．術後7〜10日の待機期間の後，原則として1日1 mmの延長とし，実際には1日2〜3回に分けて創外固定器の延長操作を行っている．最終延長量は11 cmであった．延長率が60%を超えていたが，external fixation index（以下，EFI）は25.7日/cmと良好であった．延長により尖足変形を生じたが，創外固定除去後に徐々に改善した．

12歳11か月時，今度はOrthofix創外固定器を用いて両大腿骨の延長を実施した．延長量は10 cm，延長率40%であった．骨形成がやや遅れ，EFIは右44.5，左47.6日/cmであった．左大腿はdynamization中に骨折を生じたため右より抜釘が遅れた．

13歳2か月時に，大腿延長部位の抜釘と前後し

Key words：limb lengthening（脚延長），achondroplasia（軟骨無形成症），case report（症例報告）
連絡先：〒480-0392　愛知県春日井市神屋町713-8　愛知県心身障害者コロニー中央病院整形外科　伊藤弘紀
電話(0568)88-0811
受付日：平成22年3月31日

◀図 1.
11 歳時，延長前

図 2. ▶
2 回目の大腿延長術後 8 か月時

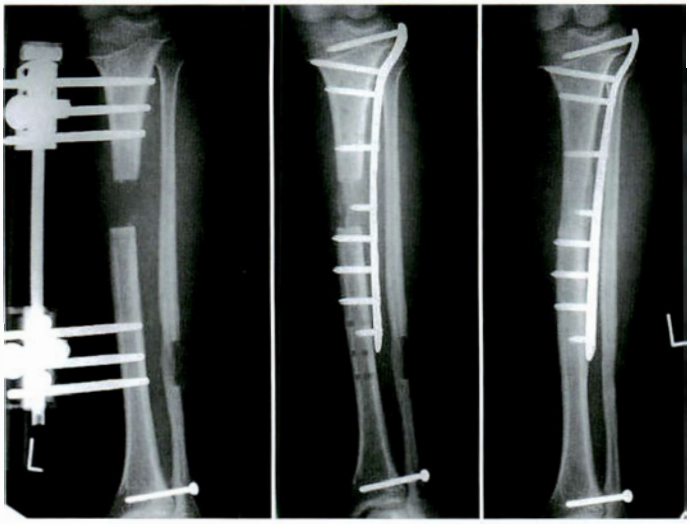

図 3.
左下腿
右：2 回目の延長術後 6 か月
中央：骨移植術直後
左：骨移植術後 1 年

て上腕の延長を行った．延長量は 6.0 cm，EFI は 32.7 日/cm であった．上腕の延長は，排泄時に臀部に手が届かないことによる ADL の制限を改善することを目的に実施したが，延長後は ADL だけでなく，プロポーションの改善も著明であった．

19 歳 2 か月時に，下肢に対し 2 回目の延長を実施した．治療期間をできるだけ短縮する目的で，大腿，下腿のそれぞれを延長することとし，同時に 4 骨の手術を行った．右下腿は，内反変形の矯正も行うことを計画したため Ilizarov 創外固定器を利用し，これ以外は Dynafix 創外固定器を使用した．今回の延長量は各々 3 cm のみであったが，下腿，大腿ともに骨形成が不良であった．特に大腿骨では抜釘までに 10 か月以上を要した(図 2)．EFI は右下腿が 63.0，両大腿は 107.3 日/cm であった．右大腿骨は抜釘より約 2 か月後に友人に踏まれた際に骨折を生じ，保存的に加療した．左下腿は，術後 6 か月の時点で仮骨形成が認められなかったため，19 歳 8 か月時に骨移植を併用して locking plate による内固定を行った．その後，左下腿の骨形成は良好であり 20 歳 10 か月時に抜釘を行った(図 3)．しかし半月後，杖歩行中に突然骨折を生じてしまい，再度 locking plate による内固定を行った．

21 歳の現在，身長は 160 cm であり，下肢アライメントも良好である．股関節外転(右 30°/左 30°)と，足関節背屈(右 10°/左 20°)に軽度の可動域制限を認める他は，上肢，下肢の関節可動域や機能に問題はなく，患者の満足度は高い．左下腿

の骨癒合も完成しており，抜釘が可能な状態である(図4).

考　察

脚延長による合併症は，ピン刺入部の感染に関するものが最多である．この他の比較的頻度の高い合併症としては，神経麻痺，関節拘縮，早期癒合，ピンの破損，高血圧などがある．また Antoci ら[1]は骨折や遷延癒合に関し，その発生率は10%未満であったと報告している．

今回の症例で特に問題となったのは2回目の延長での遷延癒合である．各3cmの延長にもかかわらず，EFI は大腿骨で107日/cm，右下腿が77日/cm と著明に遷延し，左下腿では仮骨形成が著しく乏しかった．再延長による影響に関して Glorion ら[2]は初回延長と2回目の延長での healing index を比較して，これらの2者で有意差はなかったとし，Griffith ら[3]も初回の延長と2度目の延長を行った群との比較で合併症の発生率は高くならなかったと報告している．自験例については，患者側の要因として初回に比べ年齢が高くなっていたこと，手術手技に関して骨切り部位が骨幹中央に近くなっていたこと，4骨の同時手術を行ったことによる血流への影響などを遷延癒合の原因として推察するが，明確な結論は得られていない．

結　語

延べ10回の骨延長を施行した軟骨無形成症の症例を報告した．遷延癒合や，抜釘後の骨折などトラブルが多かったが，最終観察時は160cmの身長を獲得できており，関節機能も良好で，プロポーションとともに患者の満足が得られている．

図 4.
最終観察時
下肢全長(立位)

文　献

1) Antoci V. Ono CM. Antoci V Jr et al：Bone lengthening in children：How to predict the complications rate and complexity? J Pediatr Orthop **26**：634-640. 2006.
2) Glorion C. Pouliquen JC. Langlais J et al：Femoral lengthening using the callotasis method：study of the complications in a series of 70 cases in children and adolescents. J Pediatr Orthop **16**：161-167. 1996.
3) Griffith SI. McCarthy JJ. Davidson RS：Comparison of the complication rate between first and second(repeated)lengthening in the same limb segment. J Pediatr Orthop **26**：534-536. 2006.

Abstract

Limb Lengthening in Achondroplasia : A Case Report

Hironori Ito, M. D., et al.

Department of Orthopaedic Surgery, Central Hospital, Aichi Prefectural Colony

We report a case with difficulties of limb lengthening in achondroplasia.

The case is of a 9-year-old boy with a height of 93.4 cm who received ten sessions of lower limb lengthening over the following 12 years. At 11 years old, he received lengthening and correction of the genu varum in both tibia using an Ilizarov fixator. At a rate of 26 days/cm he achieved lengthening of 11 cm. At 12 years old, he received bilateral lengthening of the femur using an Orthofix fixator, and achieved lengthening 10 cm. In the dynamization period, a fracture occurred in the left femur. The EFI was 48 days/cm. After removal of the screws, a further re-fracture occurred. At 13 years old, he received lengthening of the humerus. At 19 years old, he received bilateral lengthening of the femur and tibia, and achieved lengthening of 3 cm. There was some delay in callus formation, and the EFI was 63 days/cm in the right tibia, and 107 days/cm in the femur. There was no callus formation in the left tibia, so we performed internal fixation using a locking plate with bone graft. At one year later, the plate was removed, but a further re-fracturing occurred and we performed a repeat plate fixation. At 21-year-old, he withdrew from further limb lengthening, at an overall height of 160 cm.

日小整会誌（J Jpn Ped Orthop Ass）20(1)：185-188, 2011.

大腿骨近位部骨嚢腫の手術成績

神奈川県立こども医療センター整形外科
大河内　誠・町田治郎・上杉昌章
宮川祐介・青木千恵・奥住成晴

要　旨　外科的治療を行った大腿骨近位部骨嚢腫症例を対象に当院で行った治療法のいずれかが有効であったかを検討する目的で術式とその術後成績を後方視的に診療録，手術記録，単純X線像を調査し検討した．対象は1998年10月～2009年8月に大腿骨近位部骨嚢腫に手術を行った5例であった．手術時年齢は平均6.0歳(2～9歳)で，男児4例女児1例で，平均経過観察期間は37か月(19～82か月)であった．術式は掻爬骨移植とCHS固定1例，cannulated screw挿入が1例，ハイドロキシアパタイト製中空ピン(hydroxyapatite cannulated pin：以下，HAピン)挿入3例であった．掻爬骨移植例では再燃し，cannulated screw挿入例では嚢腫の一部が残存した．HAピン挿入例では3例ともに骨嚢腫は消失し，再発を認めなかった．HAピンは大腿骨においても有用な治療法と考えられた．

はじめに

大腿骨近位部に発生した孤立性骨嚢腫に病的骨折が起こると，しばしば菲薄化した骨皮質のために内固定が困難で，治療に難渋する．また小児においては大腿骨近位成長板と接している場合は成長障害も懸念される．

孤立性骨嚢腫に対する治療法の過去の報告では，掻爬骨移植，ステロイド注入療法，減圧シャント療法などがあるが，未だいずれの方法がより有効であるか結論は得られていない．

今回，我々は大腿骨近位部骨嚢腫対し当院で外科的治療を行った症例を調査し報告する．

対象と方法

1998年10月～2009年8月までに大腿骨近位部骨嚢腫対し外科的治療を行った症例を対象にいずれの治療法が有効であったかを検討する目的で，術式とその術後成績を後方視的に診療録，手術記録，単純X線像を調査し検討した．

性別は男児4例，女児1例で，手術時年齢は平均6.0歳(2～9歳)であった．

術式は2006年以前では，病巣掻爬・骨移植とcompression hip screw(以下，CHS)固定1例，病巣掻爬後cannulated screw(以下，CS)挿入1例であった．CHS例では術前経過観察中に2回の骨折を起こしたため，力学的強度を付加する目的で，初診より2年6か月時に掻爬骨移植に加え，cannulated hip screw挿入を行った．

2007年以降は3例とも可及的病巣掻爬後に，土屋ら[9]が考案したハイドロキシアパタイト製中空ピン(hydroxyapatite cannulated pin：以下，HAピン)挿入を行った．これは，気孔率35%の多孔体で，外径8 mm，内径3 mm，長さ60 mmの中空

Key words：femur(大腿骨)，hydroxyapatite cannulated pin(ハイドロキシアパタイト製中空ピン)，solitary bone cyst(孤立性骨嚢腫)

連絡先：〒232-8555　神奈川県横浜市南区六ッ川2-138-4　神奈川県立こども医療センター整形外科　大河内　誠
電話(045)711-2351

受付日：平成22年4月2日

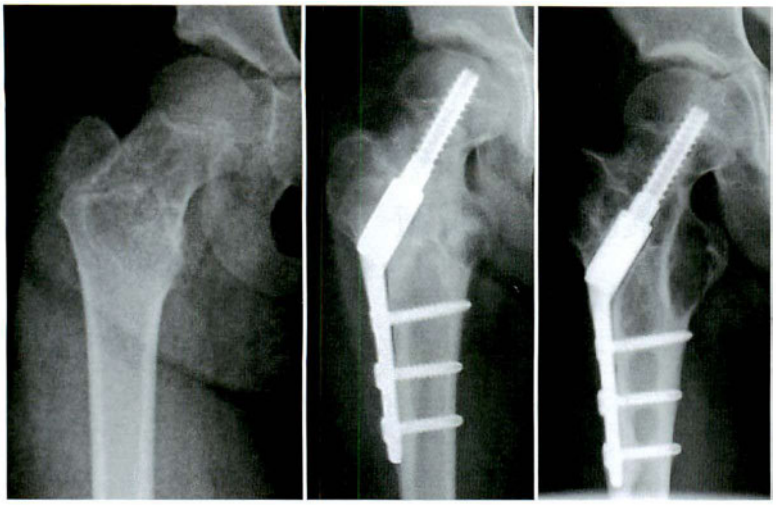

a|b|c

図 1.
症例 1：7 歳，女児
a：初診時．右大腿骨近位部に骨嚢腫を認める．
b：掻爬・骨移植・CHS 固定術後 6 か月後．骨形成を認める．
c：術後 2 年 10 か月最終調査時．小転子部に骨透亮像があり，一部再燃を認める．

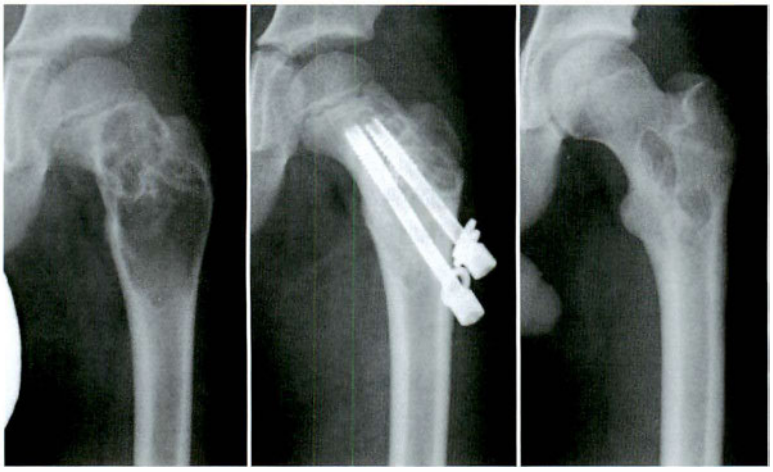

a|b|c

図 2.
症例 2：7 歳，男児
a：術前．左大腿骨近位部に骨嚢腫を認める．
b：CS 挿入術後 6 か月後
c：CS 挿入術後 6 年 10 か月最終調査時．骨嚢腫は一部残存している．

になっており，先端より溝が深さ 0.5 mm，幅 5 mm の溝で切られているスクリュー構造である．

経過観察期間は平均 37 か月（19～82 か月）で，HA ピン例では平均 24 か月（19～30 か月）であった．全 5 例の平均手術時間は 102 分（56～225 分）で，平均出血量は 163 m*l*（58～563 m*l*）であった．HA ピン例では平均 39 m*l*（19～58 m*l*）であった．全例とも感染，骨折，ピンのゆるみ，ピンの破損は認めなかった．

単純 X 線での評価は，最終調査時単純 X 線にて骨形成良好で嚢腫が完全に消失しているものを治癒，一時的に縮小し再度大きくなったものを再燃とした．

結　果

CHS 例では，骨形成を示し荷重に耐えうる強度は維持しているが，術後 1 年 6 か月より小転子部に嚢腫の再燃を認めた（図 1）．

CS 例では骨形成は良好であったため，挿入後 6 か月で抜去をしたが，嚢腫は縮小傾向であるものの最終観察時でも一部残存していた（図 2）．

一方，HA ピン挿入例（図 3）では治癒までの期間は平均 8 か月（3～15 か月）で，平均 24 か月（19～30 か月）の最終観察時に再発は認めなかった（表 1）．

考　察

骨嚢腫の外科的治療法として，従来，掻爬骨移植術，ステロイド注入療法，減圧ドレナージ法などが報告されてきた．

掻爬骨移植について阿部[1]は過去の報告を調査し再発率が 25～55% と高率であるとした．掻爬骨移植は小児においては自家骨の採取できる骨の量が少なく，十分な骨移植ができない可能性があ

図 3.
症例 3：2 歳，男児
a：初診時．右大腿骨近位部に骨嚢腫を認める．
b：HA ピン挿入後
c：術後 2 年 6 か月最終調査時．骨形成を認め骨嚢腫は消失している．

表 1. 当院における大腿骨骨嚢腫手術症例

症例	手術時年齢	性別	部位	術式	手術時間(分)	経過観察期間(月)	結果	治癒までの期間(月)
1	7 歳 5 か月	女	右	掻爬骨移植 CHS 固定	255	34	再燃	
2	7 歳 4 か月	男	左	CS	80	82	残存	
3	2 歳 9 か月	男	右	HA ピン	58	30	治癒	3
4	5 歳 2 か月	男	右	HA ピン	61	24	治癒	6
5	9 歳 3 か月	男	左	HA ピン	56	19	治癒	15

る．我々の CHS 例では術後骨形成後一部再燃したが，荷重に耐えうる強度は維持しており，早期の荷重を得るための一治療法であると考えられる．しかし成長板への影響が危惧される．

ステロイド注入については，同時に施行する造影剤注入で嚢腫からの早期流出が見られることから[10]，我々はステロイド注入を行っていない．

減圧法に関連して，Cohen[3]は，骨嚢腫の成因として，血清成分の静脈還流異常が一因であると指摘した．本邦では千木良[2]が，嚢腫内圧を測定し健常部と比べて嚢腫内の圧は高く，静脈系の閉塞が嚢腫形成の病因である可能性を示した．また multiple drill-hole method を報告し，小児例では短期間に骨形成を認めている．その他にも，減圧法の有効性を示す報告は多い[4)12]．

持続的な減圧をはかる目的で真鍋ら[6]は側孔を有し比較的径の大きいチューブを挿入し留置するシャント療法を報告した．また，矢部ら[11]は cannulated screw を用いて持続的な減圧を試みた．いずれも成績は良好と報告されているが，挿入物の除去の必要があり，骨再生により内腔が閉鎖すると再燃の可能性がある．我々の CS 例において，嚢腫は縮小傾向であるものの一部残存しており，やはり早期の抜去は再発を招く可能性があることが示唆された．

我々が使用した HA ピンは，2001 年土屋ら[9]が減圧ドレナージ目的で考案したものである．彼らはこの HA ピンを上腕骨・腸骨・踵骨・恥骨に使用し，術後 3～12 か月で，11 例中全例が治癒し，再発や合併症は認めなかったと報告した．

HA ピンは水酸アパタイトとリン酸三カルシウムの複合材(7:3)で骨親和性が高く抜釘が不要で，持続的なドレナージが可能である．術中に嚢腫の大きさに合わせて容易に切断できる利点もある．

大腿骨の HA ピンの報告は自験例 3 例を含め渉猟しえた限り 11 例で，佐藤ら[7]の 5 例中 1 例でのみ再発を認めているが，10 例(91%)で治癒しており，安定した結果が得られている(表 2)．我々の 3 例でも HA ピン例は十分に骨形成を認めており大腿骨においても，早期に治癒が期待できる有用な治療法と考えられた．

報告年・者	症例数	治癒例(率%)	再発例(率%)	合併症
2005 木村ら[5]	1	1(100)	0	0
2007 武内ら[8]	2	2(100)	0	0
2008 佐藤ら[7]	5	4(80)	1(20)	0
2009 自験例	3	3(100)	0	0
合計	11	10(91)	1(9)	0

表 2.
大腿骨骨嚢腫に対する HA ピン使用報告

結　語

大腿骨近位骨嚢腫に対し外科的に治療した5例を報告した．HA ピン全例に術後短期間で骨形成を認め，合併症，再発を認めていないが，今後とも長期的な経過観察が必要である．

参考文献

1) 阿部光俊：孤立性骨嚢腫―総論―．整・災外 **28**：1713-1719，1985.
2) 千木良正機，渡辺秀臣，有田　覚ほか：単純性骨嚢腫に関する研究―その病態と治療―．日整会誌　**57**：759-766，1983.
3) Cohen J：Simple bone cyst；studies of cyst fluid in 6 cases with a theory of pathogenesis. J Bone Joint Surg　**42-A**：609-616, 1960.
4) 久保山勝郎，紫藤徹郎，原田　敦ほか：経皮的穿孔術による孤立性骨嚢腫の治療．臨整外 **16**：288-293，1981.
5) 木村健司，山岡昭義，須関　馨ほか：孤立性骨嚢腫再発例に対するハイドロキシアパタイト製中空ピンによる減圧術．整形外科　**56**：301-303，2005.
6) 真鍋　淳，川口智義，網野勝久ほか：骨嚢腫に対するシャント療法．整・災外　**31**：201-205，1988.
7) 佐藤栄一，河野秀樹，萩野哲男ほか：ハイドロキシアパタイト製中空ピンを用いた単純性骨嚢腫の治療成績．東日本整災会誌　**20**：235-239，2008.
8) 武内章彦，土屋弘行，富田勝郎：中空ピンによる骨嚢腫の治療．別冊整形外科　**51**：178-183，2007.
9) 土屋弘行，上原健治，富田勝郎：ハイドロキシアパタイト製中空ピンを用いた単純性骨嚢腫に対する治療．整・災外　**44**：1111-1117，2001.
10) Yandow SM, Marley LD, Fillman RR et al：Precordial Doppler evaluation of simple bone cyst injection. J Pediatr Orthop　**29**：196-200, 2009.
11) 矢部啓夫，中西忠行，根本哲夫ほか：Cannulated screw を使った骨嚢腫の治療成績．整形外科　**43**：1513-1517，1992.
12) 吉川秀樹，青木康彰，中嶋　洋ほか：孤立性骨嚢腫に対する骨開窓術．中部整災誌　**27**：1850-1853，1989.

Abstract

The Results of Surgical Treatment for Solitary Bone Cyst of Proximal Femur

Makoto Okouchi, M. D., et al.

Department of Orthopaedic Surgery, Kanagawa Children's Medical Center

We report the outcome from surgery in five cases of a solitary bone cyst in the proximal femur. The five cases involved four boys and one girl with an average age of 6.0 years. Surgical treatment included a cannulated pin made of a hydroxyapatite in three cases, curettage, bone grafting, and compression hip screw fixation in another case, and cannulated screws in the other case. The five cases were followed for an average of 37 months (range from 19 to 82 months). Cyst recurrence occurred in the case treated with cannulated screws. In the three cases treated with the hydroxyapatite pin, there has been no recurrence and no new cyst formation. We concluded that a cannulated hydroxyapatite pin was effective for treated a solitary bone cyst in the femur.

日小整会誌（J Jpn Ped Orthop Ass）20(1)：189-192, 2011.

足根骨癒合症の治療経験
—癒合部切除＋脂肪移植術による治療例の検討—

昭和大学藤が丘病院整形外科
大　澤　一　誉
星ヶ丘厚生年金病院整形外科
中　瀬　尚　長・濱　田　雅　之・河　井　秀　夫

要　旨　疼痛による活動制限を訴えた足根骨癒合症3例4足に対する癒合部切除＋遊離脂肪移植術の短期成績について報告した．

【対象と方法】症例は，3例4足で，症例1(15歳，女性)が両側の距踵関節，症例2(16歳，男性)が踵舟関節，症例3(12歳，男性)が踵立方関節の癒合であった．全症例で，観血的な癒合部の切除と下腿からの遊離脂肪移植術による関節形成術を施行した．

【成績】術後経過観察期間は，1.3～2.4(平均1.8)年であった．いずれの症例も，活動制限が改善し，日本足の外科学会判定基準評価では，術前68～87(平均78)点から術後87～100(平均94)点へと，全例で改善した($p=0.0025$)．経過中，大きな合併症は認めず，画像所見にても癒合部の切除は良好に行われていることが示された．

【結論】12～16歳における，足根骨癒合症に対する癒合部切除＋遊離脂肪移植術の短期成績は，良好であった．

はじめに

足根骨癒合症の手術成績は，報告により様々である[1)3)6)]．今回我々は，疼痛による活動制限を訴えた3例4足に対し，癒合部切除＋遊離脂肪移植術による治療を行ったので，その経過とともに本疾患の治療法に関する文献的考察を加え報告する．

対象および方法

2007年7月～2008年12月までの間，星ヶ丘厚生年金病院にて治療を行った，疼痛による活動制限を訴えた足根骨癒合症3例4足を対象とした．症例1(15歳，女性)は両側距踵関節，症例2(16歳，男性)は片側踵舟関節，症例3(12歳，男性)は片側踵立方関節の癒合症であり，最初は全例運動を休止して経過を観察したが症状の改善は認められなかった．全例，癒合部完全切除術と同側下腿後面からの遊離脂肪移植を行い[6)]，術後は4～8週のギプス固定を行い免荷とした．これらの症例において，術後合併症の有無，単純X線像および術前後の64スライスmulti detector-row computer tomography(以下，MDCT)における癒合部の状態，術前後の機能評価(日本足の外科学会足関節・後足部判定基準)を調査した．機能評価点数の術前後の変化に関しては，paired t-testを用いた統計学的検定を行い，$p<0.05$の場合に有意差有りと判定した．

Key words：tarsal coalition(足根骨癒合症)，excision(切除)，fat graft(脂肪移植)
連絡先：〒573-8511　大阪府枚方市星丘4-8-1　星ヶ丘厚生年金病院整形外科　中瀬尚長　電話(072)840-2641
受付日：平成22年5月6日

表 1. 症例の内訳と成績(日本足の外科学会足関節・後足部判定基準評価)

症例		手術時年齢(歳)	癒合部位	術前評価(点)	術後評価(点)*
1 右	女	15	距踵関節	68	87
1 左		15	距踵関節	68	90
2	男	16	踵舟関節	87	100
3	男	12	踵立方関節	87	100

*：Paired t-test にて術後点数の有意な改善を認める.
($p=0.0025$)

結　果

術後経過観察期間は 1.3〜2.4(平均 1.8)年であった. MDCT の画像所見にても癒合部はほぼ完全に切除され, 関節裂隙が形成されていた. 合併症として, 足部内側の皮膚縫合不全を 1 例に認め(症例 1), 局所麻酔下での皮膚縫合処置にて治癒した. いずれの症例も, 活動制限が改善し, 日本足の外科学会判定基準では, 術前 68〜87(平均 78)点から術後 87〜100(平均 94)点へと, 有意($p=0.0025$)に改善した(表 1).

症例供覧

症例 1：15 歳, 女性, 両側距踵関節癒合症

術前の単純 X 線側面像にて内側から後方の距踵関節裂隙の不鮮明化を認め, MDCT にても広範囲の癒合を認めた. 日常生活で距骨下関節の内外側に疼痛があり, 日本足の外科学会評価点数は左右ともに 68 点であった. 術後 2 年目の単純 X 線側面像にて内側から後方の距踵関節裂隙の不鮮明化は軽減し, MDCT にても癒合部が消失し関節裂隙が観察された. 日常生活での疼痛は消失し, 距骨下関節の可動域も左右共に 20° の拡大を認め, 日本足の外科学会評価点数は右 87 点, 左 90 点であった(図 1).

症例 3：12 歳, 男性, 右踵立方関節癒合症. 術前の単純 X 線側面像と MDCT にて同部関節に広範囲な癒合を認めた. 術前の症状は, 同部の圧痛とサッカーのクラブ活動中の疼痛であり, 可動域

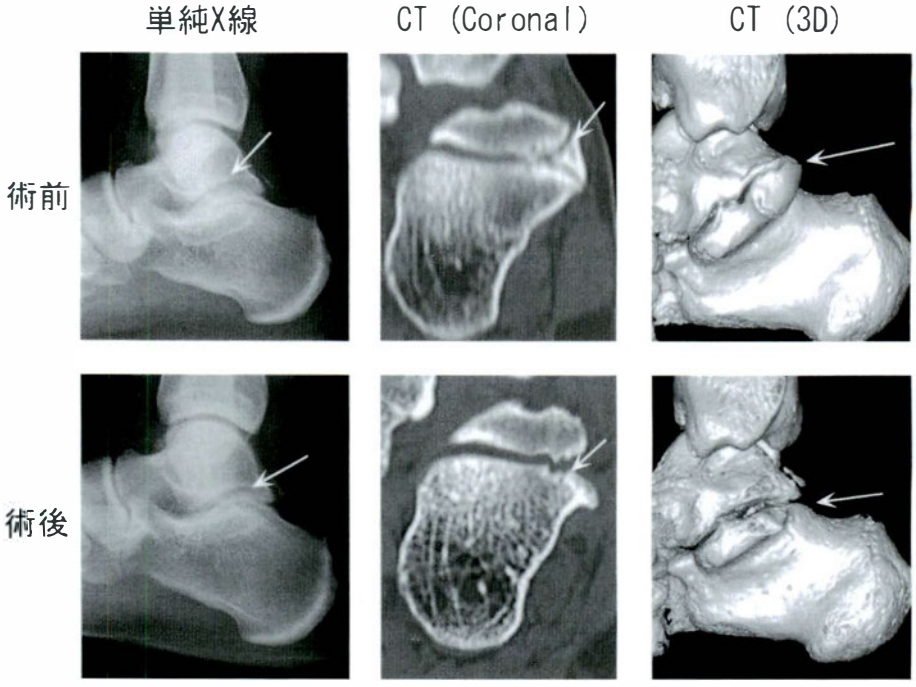

図 1. 症例 1 の右側における術前後の画像所見(距踵関節. 癒合部, 切除部を矢印で示す). 術前の単純 X 線側面像では不明瞭な癒合部も, MDCT による正確な病変の把握が可能であり, 術後癒合部の切除状況も良好である.

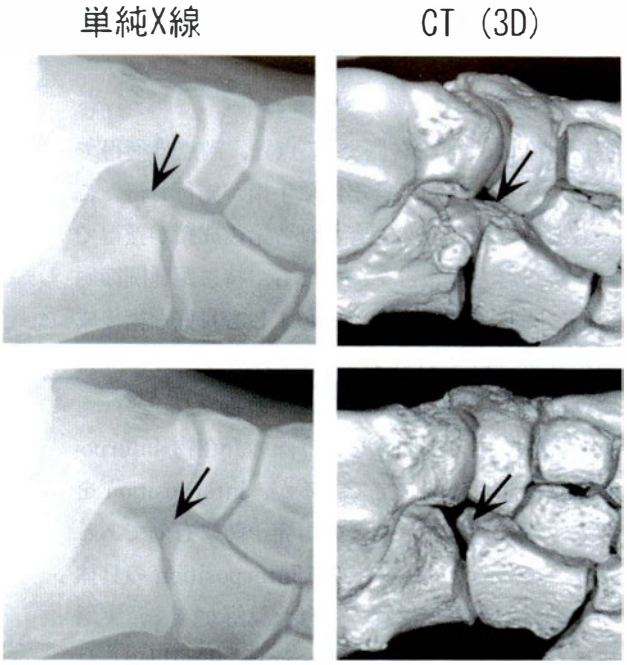

図 2.
症例 3 における術前後の画像所見(踵立方関節．癒合部，切除部を矢印で示す．単純 X 線は斜位像)．術後癒合部の切除状況は良好である．

制限は認めず，日本足の外科学会評価では疼痛による減点のみで，87 点であった．術後 1 年目の単純 X 線斜位像と MDCT にて同部内側関節裂隙の癒合は消失している．術後圧痛と共に，サッカー活動時の疼痛も完全に消失し，日本足の外科学会評価は 100 点であった(図 2)．

考　察

足根骨癒合症は，総人口の約 1%に認められ，無症候性の例も多く，見過ごされることが稀ではない疾患であるが[1)3)6)]，近年の CT や MRI の発達により，病態のより詳細な把握が可能となってきた[2)]．実際に今回の症例においても，単純 X 線像に比し，MDCT ではその局在や広がりがより詳細に把握可能となり，本疾患の診療においては MDCT が不可欠な検査であることが示唆された．特に症例 3 は，単純 X 線から考えると，踵骨前方突起の骨折との鑑別が困難であるが，MDCT 像により，明らかな骨性癒合が認められ，術式の詳細を決定するうえで，非常に有用であった．

本疾患の治療としては，運動制限，ギプス，装具などの保存療法が第一選択であるとされているが，治療抵抗性の症例には，手術療法が選択される[1)3)6)]．今回，症例 1 では日常生活動作の制限を訴えていたが，残りの 2 例では，クラブ活動時にのみ症状を訴えていた．症例 1 では，運動制限や装具療法を行った後にも症状が軽快しなかったため，手術適応とした．残りの 2 例では，クラブ活動をかなりの長期間にわたり中止するという選択肢も考えられたが，本人や両親との話し合いの結果，手術により有意に活動レベルが改善するという報告を踏まえた上で[5)]，手術適応となった．

具体的な術式としては，癒合部切除と関節固定の 2 者が考えられる．関節可動域の維持という点からは，できれば関節固定を避けて，癒合部切除を第一選択とすることが望ましい．癒合部切除術の成績は，若年者で関節症性変化の無い例では良好であるが，特に距踵関節癒合症の場合には，病巣の範囲が大きい例や，後足部外反の程度が強い例では成績が不良であるとされている[3)]．しかしながら，年齢，大きさ，外反の程度に関して，成績の良否に影響する具体的なカットオフ値は明らかにはされていない．今回の症例 1 の右側では，病巣が距骨下関節の内側から後方まで比較的広範囲に亘っていたが，関節症性変化がさほど明らかでは無かったため，切除術を選択した．今後関節症性変化の進行について注意深く経過観察する必要がある．また術後の機能評価においても，症例 2，3 では満点であり，非常に良好な臨床成績が得られたのに対し，距踵関節癒合症の症例 1 では，

特に病変の大きな右側で87点と，満点は獲得できなかった．今回は若年期に手術が施行し得たこともあってか，全例許容される術後成績が獲得できたが，過去の報告を鑑みても，特に距踵関節癒合症に関しては切除術では必ずしも良好な術後成績が保証されておらず[3]，術後のアウトカムへの過剰な期待は常に控えるべきであろう．

最後に，癒合部切除を行う際の介在物(interposition)の挿入に関してであるが，interpositionを挿入すること自体は癒合の再発予防に有効であるとされている[3]．その一方でinterpositionの具体的な素材については統一された見解が無く，実際には，脂肪や腱，筋腹，bone waxなどが用いられるようである[3]．特に踵舟関節癒合症に対しては，切除部近傍に存在する短趾伸筋が使用されるのが一般的であるとされているが，屍体を用いた研究で，短趾伸筋は切除部の欠損を十分に埋めることができず，量的な面で制限のない遊離脂肪移植が有利であるとの報告があり[4]，今回もこの考えに基づいた治療法を選択した．

結　語

12～16歳における有痛性の足根骨癒合症に対し，癒合部切除と遊離脂肪移植術を施行し，良好な短期成績を得た．

参考文献

1) Bohne WHO：Tarsal coalition. Curr Opin Pediatr **13**：29-35, 2001.
2) Crim J：Imaging of tarsal coalition. Radiol Clin North Am **46**：1017-1026, 2008.
3) Lemley F, Berlet G, Hill K et al：Current concepts review：Tarsal coalition. Foot Ankle Int **27**：1163-1169, 2006.
4) Mubarak SJ, Patel PN, Upasani VV et al：Calcaneonavicular coalition. Treatment by excision and fat graft. J Pediatr Orthop **29**：418-426, 2009.
5) Saxena A, Erickson S：Tarsal coalitions. Activity levels with and without surgery. J Am Podiatr Med Assoc **93**：259-263, 2003.
6) Thometz J：Tarsal coalition. Foot Ankle Clin **5**：103-118, 2000.

Abstract

Surgical Treatment by Excision and Fat Graft for Tarsal Coalition

Kazunori Ohsawa, M. D., et al.

Department of Orthopaedic Surgery, Showa University Fujigaoka Hospital

We report the short-term outcome from surgical treatment by excision and fat graft in four cases of tarsal coalition involving three patients. One patient was a 15-year-old girl with bilateral talonavicular coalition, another was a 12-year-old boy with calcaneo-navicular coalition, and the other patient was a 12-year-old boy with calcaneo-cuboid coalition. Each case presented pain around the coalition. Treatment included simple excision with free fat graft. The average follow-up duration was 1.8 years, range from 1.3 to 2.4 years. Follow-up examinations using multi-detector row CT showed no coalition, and no complication. The Japanese Society for Surgery of the Foot 'Ankle-Hindfoot Scale' showed significant improvements in all four cases (paired t-test, $p=0.0025$). We concluded that excision with fat graft was effective for tarsal coalition with pain, in these three young patients.

日小整会誌（J Jpn Ped Orthop Ass）20(1)：193-196, 2011.

三次元構築モデルを作製し術前計画を立てた大腿骨頭すべり症の1例

福島県総合療育センター
武田 浩一郎・萩野 精太

要 旨 大腿骨頭すべり症は，大腿骨頭の骨端軟骨の脆弱性が生じることにより，骨端が後方に移動する疾患である．高度大腿骨頭すべり症の骨切り術を行うにあたり，三次元CTデータから実物大の股関節の模型を作製し，術前計画を立てた症例を経験した．三次元構築モデルを作る利点として，骨頭，骨盤の正確な形状の把握が可能であること，実際に加工でき，詳細にわたる骨切りの計画を立てることが可能であること，スクリュー，プレートなどの刺入方向が正確に把握できること，実物大であるため，スクリュー，プレートの正確なサイズの把握が可能であり，実際に固定することができること，などが挙げられる．一方，短所としては保険請求が不可能でコストがかかること，緊急時の対応が困難であること(モデル作製まで1週間を要する)などが挙げられる．整形外科領域における今後の展望として，股関節手術全般における骨切り術の術前計画，RevisionTHAにおける臼蓋骨欠損の把握などにも利用できると思われる．

はじめに

大腿骨頭すべり症は，骨端軟骨の脆弱性が生じることにより，骨端が後方にすべっていく疾患で股関節単純X線正面像のみでは診断がつかないことも多い．側面像によるposterior tilting angleを計測することにより，初めて診断がつくこともある疾患である．すべり角が30°以下の軽度であれば，治療としてその位置での固定(in situ pinning)を行えば良いが，すべり角が大きくなるほど，放置すれば可動域制限(Drehman徴候)や骨頭変形が生じやすくなり，将来的に変形性股関節症になる可能性が高くなる．

それを防ぐために，高度のすべり症に対しては様々な骨切り術(三次元骨切り術[3]，骨頭回転骨切り術[4]，屈曲骨切り術[2])が適応となる．しかし骨切り術を行う場合，術後の股関節の形態を正確に予測することが難しい．そこで今回我々は，すべり角が89°と高度の大腿骨頭すべり症例に対し，三次元CTデータから実物大の大腿骨頭の模型を作成し，それを用いて術前計画を立てたので報告する．

症例および経過

症例：17歳，男性．左大腿骨頭すべり症(慢性型)

現病歴：13歳時左股関節痛出現する．近医受診し，左大腿骨頭すべり症の診断を受け，手術を勧められるも，手術を拒否し以後接骨院で加療を行った．徐々に疼痛は軽減し，接骨院からはすべり症は治ったと言われていた．しかし，跛行が続くため，発症後10か月時に当院を受診する．

初診時左股関節痛は認めなかったが，跛行がみ

Key words：slipped capital femoral epiphysis(大腿骨頭すべり症)，operation(手術)，intertrochanteric osteotomy(転子間骨切り術)，three-dimensional model(三次元構築モデル)，preoperative plan(術前計画)
連絡先：〒963-8041 福島県郡山市富田町字上ノ台4-1 福島県総合療育センター 武田浩一郎 電話(024)951-0250
受付日：平成22年5月20日

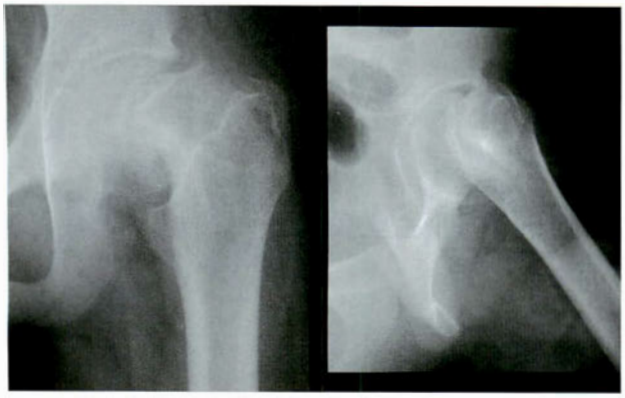

図 1. 初診時単純 X 線前後像
89°の後方すべりを認める.

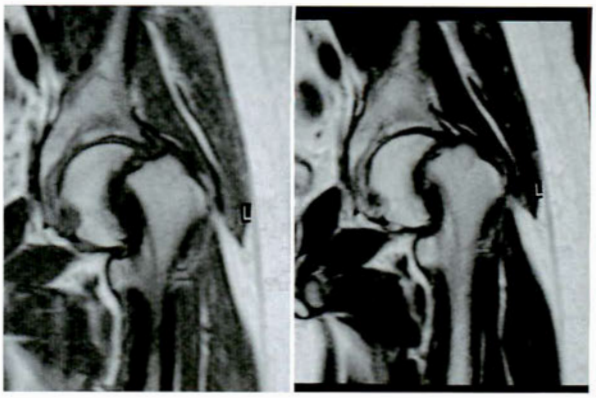

図 2. 術前 MRI 像
T1 強調画像, T2 強調画像とも骨端部の血流は良好と考えられる.

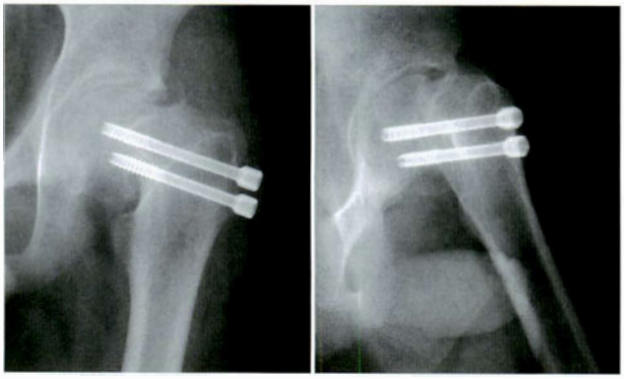

図 3. in situ pinning 術後単純 X 線像
2 本の cannulated screw で骨端を固定した.

正面　　斜位

図 4. 大腿骨頭三次元構築モデル
三次元 CT データから構築した実物大のモデルである. 石膏でできているため, 術前に骨切りを試行することができる.

られた. 体型は身長 161 cm, 体重 67 kg と肥満がみられた. 左股関節可動域は著明な制限を認めた(屈曲 30°, 伸展 0°, 外転 10°, 内転 20°, 外旋 90°, 内旋 −40°). Drehmann 徴候は陽性だった. 脚長差は左に 2 cm の短縮を認めた. 大腿周囲径も左が 1 cm 細かった. 単純 X 線前後像(図 1)では左大腿骨近位骨端が内反しており, ラウエンスタイン像では 89°のすべりを認めた. MRI 像(図 2)では骨端に壊死を思わせる信号強度の変化はなかった.

治療経過：整復操作は行わず, まず骨端固定を目的とした in situ pinning 手術を施行した. 6.5 mm 径チタニウム製の cannulated screw 2 本を使用した(図 3). 術後 6 週で全荷重歩行を許可し, pinning 手術後 2 か月で大腿骨屈曲骨切り術を計画した.

大腿骨屈曲骨切り術を行うにあたり, 骨頭すべりの状態を把握するためヘリカル CT を撮影し, その画像データから股関節の三次元構築モデル(ペンタックス社製)を作製した(図 4). このモデルから手術計画を立て, 左大腿骨の転子下 45°屈曲, 10°外反骨切り術を施行した(図 5). 手術は予定通り行われ, 術後 3 年 2 か月の時点で疼痛なく, 可動域も屈曲 120°, 伸展 0°, 外転 30°, 内転 20°, 外旋 60°, 内旋 20°と可動域の改善が得られた. 単純 X 線写真上(図 6)も関節裂隙が保たれており, 良好な経過を辿っている.

考　察

大腿骨頭すべり症の治療はすべり角が軽度であれば in situ pinning が第一選択であるが, すべり角が高度の場合, 大腿骨骨切り術が適応となる. 我々は長期の経過観察により, remodeling が起きることが期待できる[5]ので, すべり角が 60°以

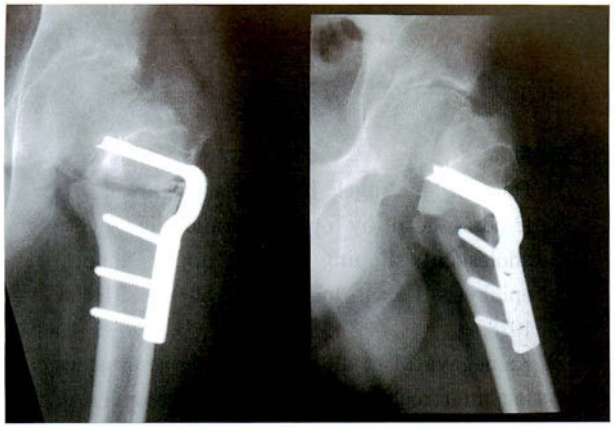

図 5. 大腿骨転子下屈曲骨切り術後単純 X 線像
大腿骨近位部を 45°屈曲，10°外転し，90°のアングルプレートを用いて固定した．

図 6. 両股関節単純 X 線像
（骨切り術後 3 年 2 か月）

表 1. 三次元構築モデル（実物大模型）作製フロー

CT 撮影（CT 撮影と画像データの出力）
↓ 電子媒体（5 インチ MO，CD-R，DVD など）
3D 画像（断層画像の三次元化と造形データの作成）
↓
Z402 システム（実物大模型の造形）
↓
実物大模型完成（原料：デンプン，石膏）

表 2. 三次元構築モデルの長所・短所

長所：	骨頭・骨盤の正確な形状の把握が可能
	実際に加工でき，詳細にわたる骨切りの計画立案が可能
	スクリュー，プレートの刺入方向や至適サイズの把握が容易
短所：	保険請求が不可能（コストがかかる）
	緊急時の対応が困難（モデル作製まで 1 週間かかる）

内の場合は in situ pinning のみでも日常生活に大きな支障はないものと考えている．しかし，60°を超えるすべりの場合は，Drehmann 徴候が改善されず変形性股関節症のリスクも増加するため，in situ pinning 後に骨切り術が必要と考えている．骨切り術には Dunn の頚部骨切り術[1]，三次元骨切り術[3]，大腿骨頭回転骨切り術[4]，転子下大腿骨屈曲骨切り術[2]などがある．

我々は，大腿骨骨切り術を行う場合，関節外操作の方が骨頭の血流障害の問題が少ないと考えている．そのなかでも手技が容易で，成績が安定している転子下大腿骨骨切り術を選択している．本症において骨端核のすべる方向は後方であり，転子下大腿骨屈曲骨切りを行うことにより，後方にすべった骨端核を荷重面に戻すことができる．我々は転子下大腿骨屈曲骨切り術を骨切り術の第一選択としている．

ただ，骨切り術後の股関節の形態を術前に正確に把握することはなかなか難しい．そこで我々は三次元 CT 画像より，実物大の骨頭の模型を作製することにより骨切り術の方向，使用するプレート類などをシミュレーションすることを試みた．

三次元構築モデル（実物大模型）はまずヘリカル CT を撮影し画像データの出力を行う．CT データをもとに，断層画像の三次元化と造形データの作成を行う．次に Z402 システムにより実物大模型の造形を行い，デンプンや石膏を原料とした実物大の骨頭模型が完成する[6]（表 1）．これらの模型は骨と同様に切除したり，スクリュー挿入などが可能なため，使用するプレート，スクリューの選択が容易であり，骨切り部位，骨切り量，およびスクリュー挿入の方向も事前に把握でき，安全に手術を行うことができる．また手術中は術前のシミュレーションに沿って進めていけばよいため手術時間の短縮にもつながる．

短所としては保険請求が不可能なためコストが

かかる，モデル作製まで1週間を要するため緊急時の対応が困難である，などが挙げられる(表2).

骨の三次元構築モデルは，形成外科，脳外科領域の頭蓋骨の再建のために多く使われている．整形外科領域でも脊椎外科の分野で使われている．今後の展望としては，整形外科領域の股関節外科における骨切り術(大腿骨，骨盤)の術前計画や人工股関節再置換術の際の臼蓋骨欠損の把握，さらには骨欠損と同サイズの人工骨を作成することにより，人工股関節再置換術も容易になる可能性がある．

まとめ

1）高度の大腿骨頭すべり症例に対し，ヘリカルCTより大腿骨の三次元構築モデルを作成し，大腿骨骨切り術の術前計画を立て，治療を行った症例を経験した．

2）三次元構築モデルを切除したり，スクリュー挿入などが可能なため，使用するプレート，スクリューの選択が容易であり，骨切り部位，骨切り量，およびスクリュー挿入の方向も事前に把握でき，安全に手術を行うことができた．

3）骨切り術以外の股関節外科領域の様々な手術に対しても，有用と思われた．

文　献

1) Dunn DM, Angel JC：Replacement of the femoral head by open operation in severe adolescent slipping of the upper femoral epiphysis. J Bone Joint Surg **60-B**：394-403, 1978.
2) Kamegaya M et al：Preoperative assessment for intertrochanteric femoral osteotomies in severe chronic slipped capital femoral epiphysis using computed tomography. J Pediatric Orthop B **14**：71-78, 2005.
3) Southwick WO：Osteotomy through the lesser trochanter for slipped capital femoral epiphysis. J Bone Joint Surg **49-A**：807-835, 1967.
4) Sugioka Y：Results and indications for transtrochanteric rotational osteotomy in treatment of idiopathic and steroid induced femoral head necrosis, Perthes' disease, slipped capital femoral epiphysis and osteoarthritis of the hip. Clin Orthop **184**：12-23, 1984.
5) 飯田　哲ほか：大腿骨頭すべり症の治療成績―成長終了後のX線学的検討―．日小整会誌 **7**：143-150，1998.
6) 小川哲朗ほか：水酸アパタイトとセラミック人工骨の材料設計と臨床応用．セラミックス **38**：51-54，2003.

Abstract

Using a 3D-CT Model for Pre-Osteotomy Assessment in Severe Slipped Capital Femoral Epiphysis

Koichiro Takeda, M. D., et al.

Fukushima Rehabilitation Center for Children

We report the use of a model for pre-osteotomy assessment in severe slipped capital femoral epiphysis. The life-size model was constructed using 3D-CT. It was used for preoperative assessment for intertrochanteric femoral osteotomy. In particular the model allowed accurate preoperative assessment of the femoral head and pelvis, to determine the feasibility and optimum size needed of screws and plate. The model construction required one week duration, and so is unsuitable for emergency cases. However, we expect future increase in the use of such actual models for preoperative assessment in cases of bone defects and the acetabulum prior to revision THA.

日小整会誌（J Jpn Ped Orthop Ass）20(1)：197-201, 2011.

多発性軟骨性外骨腫症による前腕変形の再建について

国立病院機構埼玉病院整形外科
森澤　妥
国立成育医療研究センター外科系専門診療部整形外科
高山　真一郎・関　敦仁・日下部　浩・細見　僚

要　旨【目的】多発性軟骨性外骨腫に対する外骨腫切除・尺骨延長症例の治療成績を検討した．
【対象・方法】11例13肢について検討した．男性8例，女性3例，手術時年齢は3〜14歳（平均8.3歳），術後経過観察期間は8〜49か月（平均26か月）であった．検討項目は，単純X線像を用いて，(1)% radial bowing（% RB），(2) radial articular angle（RAA），(3) carpal slip（CS）を計測し，術前と最終診察時の変化を検討した．
【結果】% RBは術前8.9から最終診察時7.2，RAAは術前37.3から最終診察時28.4，CSは術前61.5から最終診察時46.7とすべてのX線像の指標で有意に改善を認めた．
【結論】尺骨延長は橈骨の変形も改善する有効な手術である．

序　文

多発性軟骨性外骨腫症では30〜60%に前腕の変形を伴う[1]が，その治療方針については一定の見解が得られていない．筆者らは，外骨腫による尺骨短縮・手関節尺屈変形例に対して，外骨腫切除に加え尺骨延長を積極的に行っている．今回これらの症例の術前術後のX線像の評価を行い，多発性軟骨性外骨腫症に対する尺骨延長の意義を検討した．

対象・方法

2003年以降に尺骨の延長を行った多発性軟骨性外骨腫症は11例13肢，男性8例，女性3例，手術時年齢は3〜14歳（平均8.3歳），術後経過観察期間は8〜49か月（平均26か月）であった．今回，Ishikawa分類[4]（外骨腫の局在による分類，グループⅠは尺骨遠位部のみ，Ⅱは尺骨遠位部と橈骨に外骨腫が存在するもの）（図1）を参考にして検討した．なお，今回の症例の中に橈骨頭脱臼の症例は含まれていない．手術は尺骨遠位部の外骨腫を骨端軟骨を損傷しない範囲で切除し，尺骨遠位2/3から3/5程度の部位で骨切りを施行，創外固定器を用いた仮骨延長を施行した．橈骨については，グループ2の症例で外骨腫を切除したが，矯正骨切りを施行した症例はなかった．なお，使用した創外固定器は全例Orthofix M103であった．本手術は15 mm以上の尺骨短縮例および外骨腫による著しい変形を伴っている尺骨マイナス変異症例を適応とし，術後の橈尺骨の成長の差を考慮して0〜5 mmの尺骨プラス変異を目標に延長を行った．

検討項目は，単純X線像を用いて，(1)% radial bowing（% RB），(2) radial articular angle

Key words：multiple osteocartilaginous exostosis（多発性軟骨性外骨腫），forearm deformity（前腕変形），bone lengthening（骨延長），external fixation（創外固定）
連絡先：〒351-0102　埼玉県和光市諏訪2-1　国立病院機構埼玉病院整形外科　森澤　妥　電話(048)462-1101
受付日：平成22年7月15日

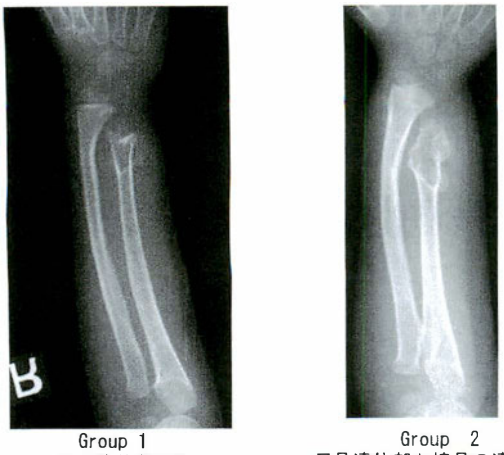

図 1. 外骨腫の局在による分類[4]

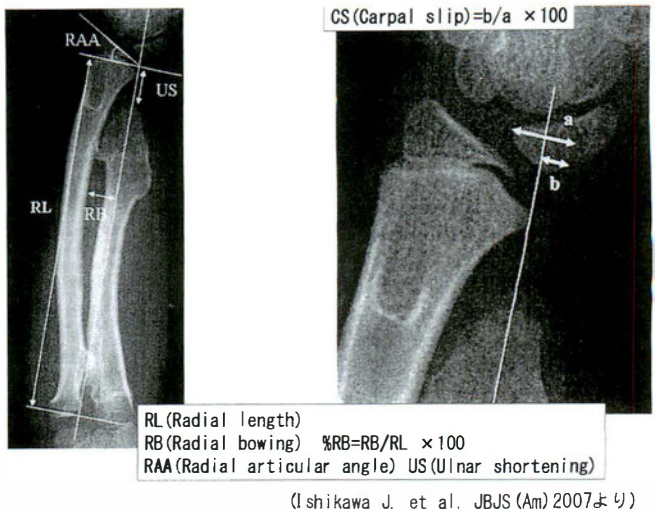

図 2. X 線像の指標(Radial length, Radial bowing, Radial articular angle, Ulna shortening, Carpal slip)

表 1. 各症例の創外固定症着期間, 延長量, Healing index(HI)

症例	年齢	性別	Ishikawa 分類	創外固定装着期間(日)	延長量(mm)	HI(日/cm)
1	5	男	1	111	18.55	59.8
2	14	男	1	124	25.26	49
3	10	男	1	90	14.67	61.3
4	3	女	1	97	18.15	53.4
5	6	女	1	161	22.37	72
6	8	男	1	104	22.99	45.3
7	4	男	2	125	20.64	60.6
8	8	男	2	145	15.61	92.9
9	10	男	2	67	15.8	42.4
10	9	男	2	89	9.87	90.2
11	9	男	2	88	19.82	44.4
12	12	男	2	86	25.26	34
13	14	女	2	201	12.78	157.3

(RAA), (3)carpal slip(CS)(図 2)を計測し, 術前と最終診察時の変化を Wilcoxon sighned ranked test($p<0.05$)を用いて有意差を検討した. 術前と最終診察時に患側と健側の radial length(RL)の測定が可能であった 7 肢については, Ishikawa 分類[4]でグループ分けを行い, RL の健側と患側の差の術前と最終診察時の変化および術前の RL 差の割合, % radial length shortening(% RLS)((健側長－患側長/健側長)×100)を測定検討した(Mann-Whitney U test, $p<0.05$).

結 果

創外固定装着期間は平均 114.5 日, 延長量は平均 18.6 mm, Healing index は平均 66.4 日/cm, 尺骨変異は術前平均－11.4 mm, 創外固定除去時で平均＋3.2 mm, RL は術前平均 148.1 mm, 創外固定除去時で平均 155.0 mm であった(表 1). % RB は術前 8.9 から最終診察時 7.2, RAA は術前 37.3 から最終診察時 28.4, CS は術前 61.5 から最終診察時 46.7 と全ての X 線像の指標で有意に改善を認めた(表 2).

健側, 患側で RL が測定可能であった 7 肢を

表 2. 各症例の術前，最終診察時の RB(%)，RAA(°)，CS(%)

症例	年齢	性別	術後経過観察期間(月)	Ishikawa 分類	RB pre (%)	RB post (%)	RAA pre(°)	RAA post(°)	CS pre (%)	CS post (%)
1	5	男	49	1	9.7	7.2	35	27.4	62	57
2	14	男	19	1	6.9	5.6	24	27	50	46
3	10	男	17	1	8.8	6.6	31	20.9	56	34
4	3	女	31	1	9.3	6.3	24	18.9	—	37
5	6	女	10	1	11	11	40	29	67	50
6	8	男	8	1	10	9	40.9	23.9	48	44
7	4	男	41	2	13	6	32	30.1	—	57
8	8	男	26	2	11	7.4	48	32	50	40
9	10	男	12	2	6.8	6.9	44	33	75	40
10	9	男	35	2	6	6	32	30.1	75	57
11	9	男	34	2	7.7	6.6	39	25.1	66	51
12	12	男	39	2	6.9	7.1	50	32	89	60
13	14	女	15	2	8.4	7.8	44.7	39.8	39	35

RB：Radial bowing，RAA：Radial articular angle，CS：Carpal slip
—：低年齢のために X 線像上，手根骨が確認できない

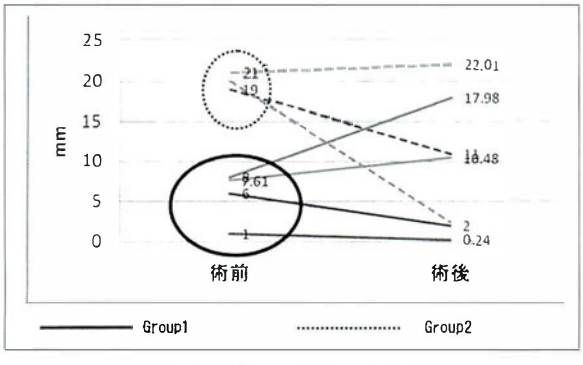

図 3. 健側との橈骨長差
術前 Group 2 では Group 1 より健側との橈骨長差が大きい傾向があった．Group 1 4 肢中 2 肢，Group 2 3 肢中 2 肢で術後に健側との橈骨長差が減少した．

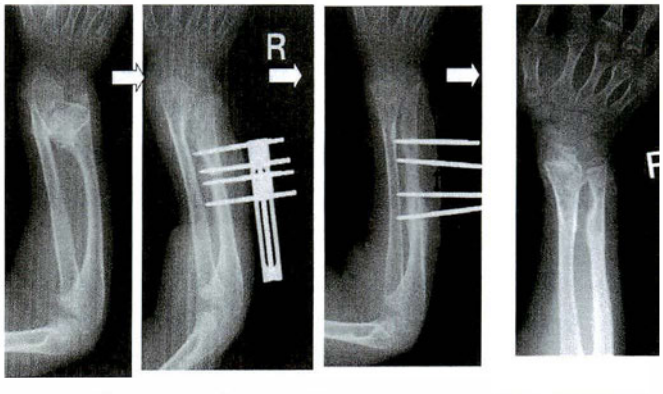

%RB　11% → 7.4%
RAA　48° → 32°
US　−6mm→ 3mm
CS　50% → 40%

図 4. 症例 8：8 歳，男児，グループ 2
橈骨，尺骨の外骨腫を切除し，創外固定を装着した．創外固定装着期間 145 日，骨延長量 15.61 mm，Healing index 92.9 日/cm であった．術後 2 年 9 か月の時点で各 X 線像の指標の改善がみられている．

Ishikawa 分類[4]で検討すると術前にグループ 2 ではグループ 1 より健側との橈骨長差が大きい傾向があった(図 3)．術前の% RLS はグループ 2 は平均 13.0%，グループ 1 は平均 3.3%と有意差が認められた．

症　例

8 歳，男児，グループ 2．橈骨・尺骨の著しい変形，尺骨の短縮を生じている．橈骨・尺骨の外骨腫切除と創外固定を用いた尺骨仮骨延長を施行した．術後経過は良好で術後 2 年 9 か月時点で% RB，RAA，CS の改善がみられた(図 4)．

考　察

Fogel ら[3]は 98 前腕に生じた多発性軟骨性外骨腫症において，その 71%に橈骨遠位，80%に尺骨遠位，49%に橈骨近位，42%に尺骨近位に腫瘍を

外骨腫切除（Ishikawa et al. JBJS(Am)2007）

	%RB	RAA	CS
Group1	改善	不変	不変
Group2	悪化	悪化	不変

外骨腫切除＋尺骨延長（森澤ら．2009）

	%RB	RAA	CS
Group1	改善	改善	改善
Group2	不変	改善	改善

図 5．外骨腫切除のみの症例と外骨腫切除と尺骨延長を施行した症例の成績の比較

認めたとしている．変形理由については以下の2つの説が有力である．橈骨関節面の変形は短縮した尺骨遠位の tethering によるとする Solomon[5] らの ulnar tether theory と，外骨腫そのものにより橈骨関節面の変形は生じるとする Burgess と Cates[2] らによる説である．主な変形としては前腕の弯曲，手関節の尺屈変形，橈骨を含めた前腕全体短縮，回旋運動障害，橈骨関節面の変形，橈骨頭脱臼などが起こりうる．放置すると著しい変形だけでなく，回内外運動障害や高度な手関節掌屈変形による手関節不安定性，握力低下などが起こりうる．

筆者らは原則として尺骨短縮が15 mm 以上ある症例および外骨腫による著しい変形を伴っている尺骨マイナス変異症例に対し外骨腫切除と尺骨延長を施行している．延長は0〜5 mm 尺骨プラス変異を目標としている．外骨腫切除と尺骨延長で% RB，RAA，CS は改善し，前腕の変形矯正に有効であった．興味深いのは今回，症例全体では% RB，RAA，CS は改善したのだが，尺骨遠位部にのみ外骨腫があり切除したグループ1と尺骨遠位部と橈骨の遠位尺側部に外骨腫があり切除したグループ2では% RB はグループ1で改善，グループ2で不変であった．グループ2では橈骨遠位尺側部の外骨腫を切除してはいるが外骨腫によって骨端軟骨にある程度の損傷が加わり，結果に差がでたものと推測された．外骨腫による前腕変形に対する手術として外骨腫切除のみと切除に加えて尺骨延長をするものがある．Ishikawa らの切除のみの結果と筆者らの結果を比較すると後者のほうがより改善がみられた（図5）．尺骨遠位の外骨腫切除の際，外骨腫と骨端軟骨を分離して切除が行えず，腫瘍をとりきれないため尺骨の短縮がある症例では延長は不可欠と考えられる．

また，短期成績ではあるが外骨腫切除と尺骨延長で良好な成績が得られているため，橈骨の骨切りは施行していない．

Akita ら[1] は23例の多発性軟骨性外骨腫症手術例の長期成績を調べ，X 線像の指標の術前と術後での変化において尺骨変異，RAA，CS では有意差がないと報告している．この報告では施行した手術内容が多様であり，各手技が結果にどういう影響を与えているかわからないことと，非手術例との比較がないため，保存的に経過を見た場合，術前より悪化するものが不変でとどまっている可能性も考えられる．

外骨腫による前腕変形治療について議論されることとして，尺骨短縮の再発がある．今回の症例でも2肢で短縮の再発があった．筆者らは再短縮も考慮にいれて尺骨変異0〜+5 mm まで延長している．また，延長の時期に関しても議論の多いところである．筆者らは外骨腫による著しい変形が生じる前で橈尺骨間の差が15 mm を超えた場合，比較的低年齢でも手術適応としている．数年後に再延長を行う可能性に関しても考慮している．

橈骨と前腕の短縮に関しては渉猟しえたかぎりでは過去に報告はないが，今回，尺骨にのみ外骨腫があるグループ1では術前健側との橈骨長の差は小さく，グループ2では差は大きかった．手関節変形は愁訴としてもっとも多いが，グループ2では前腕の短縮も認められる．すなわち，グループ2では手関節の変形だけでなく健側との前腕長差にも注意し，拡大するようなら低年齢でも外骨腫切除，尺骨延長を躊躇すべきでないと考える．

結　論

1）多発性軟骨性外骨腫症11例13肢に対して外骨腫切除と尺骨延長を施行し結果を検討した．

2）尺骨延長は橈骨の変形も改善する有効な手

術であるが，尺骨短縮の再発は生じうる．

3）前腕の変形・短縮が進行するようであれば，年齢にかかわらず手術を施行するべきである．

4）尺骨遠位のみでなく橈骨の遠位尺側にも外骨腫がある場合，健側に対し橈骨長が短い傾向があった．

文　献

1) Akita S, Murase T, Yonenobu K et al：Long-term results of surgery for forearm deformities in patients with multiple cartilaginous exostosis. J Bone Joint Surg Am **89**：1993-1999, 2007.
2) Burgess RC, Cates H：Deformities of the forearm in patients who have multiple cartilaginous exostosis. J Bone Joint Surg Am **75**：13-18, 1993.
3) Fogel GR, McElfresh EC, Peterson HA et al：Management of deformities of the forearm in multiple hereditary osteochondromas. J Bone Joint Surg Am **66**：670-680, 1984.
4) Ishikawa J, Kato H, Fujioka F et al：Tumor lacation affects the results of simple excision for multiple osteochondromas in the forearm. J Bone Joint Surg Am **89**：1238-1247, 2007.
5) Solomon L：Hereditary multiple exostosis. J Bone Joint Surg Br **45**：292-304, 1963.

Abstract

Surgical Reconstruction for a Forearm Deformity Caused by Multiple Osteocartilaginous Exostosis

Yasushi Morisawa, M. D., et al.

Department of Orthopaedic Surgery, National Hospital Organization Saitama National Hospital

We report the outcomes from surgical reconstruction in thirteen cases of a forearm deformity caused by multiple osteocartilaginous exostosis. Treatment included exostosis removal followed by ulna lengthening in 13 cases involving eleven patients. The patients included 8 boys and 3 girls with an average age at surgery of 8.3 years. The average follow-up duration was 26 months. The outcomes were assessed using percentage of radial bowing (% RB), radial articular angle (RAA), and carpal slip (CS) using plain X-ray. The % RB improved from 8.9 to 7.2, RAA improved from 37.3 to 28.4, and CS improved from 61.5 to 46.7, at most recent follow-up. These significant improvemens suggested that ulna lengthening was effective for reducing deformation in the radius.

日小整会誌（J Jpn Ped Orthop Ass）20(1)：202-205. 2011.

Ray amputationを行った巨趾症の一例

自治医科大学とちぎ子ども医療センター小児整形外科
佐々木　洋　和・渡　邉　英　明・雨　宮　昌　栄
猪　股　保　志・吉　川　一　郎
自治医科大学整形外科学教室
萩　原　　秀・刈　谷　裕　成・星　野　雄　一

要　旨　中足骨まで巨大化している巨趾症に外科的治療を行った．症例は生後9か月の男児．生下時より右第2，3趾の巨趾症があった．生後9か月より歩行が可能となり，サイズの合う靴がないために当科紹介となった．右第2，3趾に巨大な巨趾症があるも歩行は正常であった．血液所見は正常で，単純X線では右第2，3趾中足骨遠位から末梢にかけて骨と皮下組織の肥厚が見られた．造影MRIでは，造影効果はなく，第2，3趾を中心に脂肪織の増生が見られた．1歳5か月時にRay resectionを行った．術後足趾壊死はなく，術後3日目より歩行が可能になった．術後2年経過したが，再発はなく足部変形の悪化も見られなかった．術後短期ではあるがRay resectionを行い，経過は良好であった．

はじめに

巨趾症は，先天性もしくは特発性に母趾または第2，3趾に発生する稀な疾患である．2趾同時に発生し，中足骨まで巨大化している巨趾症に対し，歩行開始後に外科的治療（Ray resection）を行った．

症　例

症例は生後9か月の男児．既往歴は特にない．知能・運動発達障害もない．生下時より右第2，3趾の巨趾症があり，他科で様子を観ていた．生後9か月より歩行が可能となり，サイズの合う靴がないために紹介受診となった（図1）．身体所見では，右第2，3趾に巨趾症があるも，歩行は正常で，巨趾症足底部の皮膚障害もなかった．また，足関節の可動域制限もなかった．血液所見は正常で，単純X線では右第2，3趾中足骨遠位から末梢にかけて，骨と皮下軟部組織の肥厚が見られた

図1．初診時
第2，3趾中足骨遠位から末梢にかけて，皮下軟部組織の肥厚が見られた．

Key words：macrodactyly（巨趾症），surgery（手術），Ray resection（放射状切断術）
連絡先：〒329-0498　栃木県下野市薬師寺3311-1　自治医科大学とちぎ子ども医療センター小児整形外科　渡邉英明
電話（0285）58-7374
受付日：平成22年9月7日

図 2. 1歳5か月時
第2, 3趾中足骨骨頭まで，軟部組織や骨が肥大していた．

図 3. 造影MRI(1歳5か月時)
第2，3趾中足骨骨頭の肥大と皮下脂肪の増生が見られたが，造影効果はなかった．

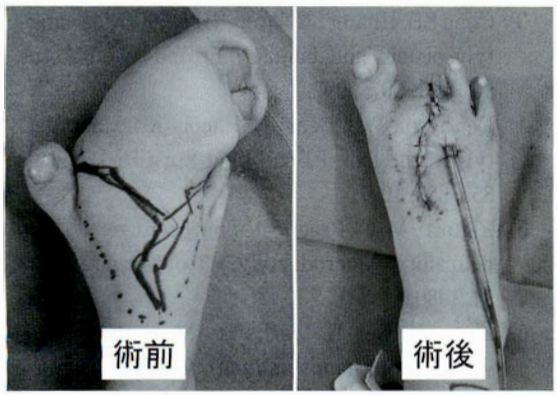

図 4. Ray resection
皮下は脂肪増生しており，肥大した第2，3趾中足骨骨頭から遠位の骨と脂肪増生した皮下組織を切除した．

図 5. 術後2年
術後足趾壊死や再発は見られなかった．

図 6. 単純X線(術後2年)
単純X線でも再発は見られなかった．

(図2)．造影MRIでは，第2，3趾中足骨骨頭の肥大と皮下脂肪の増生が見られたが，造影効果はなかった(図3)．サイズの合う靴がないために手術適応と判断し，1歳5か月にRay resectionを行った．皮下組織は脂肪増生しており，肥大した第2，3趾中足骨骨頭から遠位の骨と脂肪増生した皮下組織を切除した(図4)．末梢神経の著しい腫大Lipofibromatos hamartomaはなかった．術後足趾は壊死にならず，術後3日目から歩行が可能となり，術後2か月目からサイズの合う靴を履いて歩行が可能となった．術後2年経過したが，再発はなく足部変形の悪化も見られなかった(図5，6)．

考　察

巨趾症は稀な疾患で，原因や病態は未だ不明で，今のところ確立された治療法はなく，治療に難渋する疾患である[8]．特に成長過程で急激に増大するProgressive typeは更に治療が困難であるとされている[8]．自験例も成長とともに増大していることから治療困難なProgressive typeと考えられた．巨趾症の手術目的は，疼痛なく，歩行・活動の障害ならないこと，サイズの合う靴を履けるようにすること[8]，Platigrade footにすること，できれば対側の足と同じ大きさにすることである．手術方法としてはEpiphysiodesis，Shortening[1)5)](Tsuge worm advancement[11])，Toe resection[5)7)]，Ray resection，Partial amputationがある[3]．これらを選択する上では，通常1趾のみを侵し，部位的には趾に限局し，成長につれ一定の比率を保って増大するStatic typeと，趾らしいバランスの欠いた発育を示し，多数趾を侵すことが多く，趾のみならず近位部の肥大を伴うことが多いProgressive typeと鑑別する必要があり[10]，Progressive typeでは，Epiphysiodesis，Shortening では形態的，機能的に満足する結果が得られないと報告されている[13]．手術の欠点としては，術後足趾壊死や再発があり[3]，特にProgressive typeでは，中足骨まで肥大している症例に[4)6)10)13)]，中足骨まで含めて切除すると，将来関節症などの機能障害が生じる可能性があると報告されている[9)12)]．しかし，1趾であればRay resectionで予後良好という報告[2)3)]もあれば，長期的にも良好という報告もある[13]．自験例は第2，3趾にかけて中足骨まで肥大しており，Ray resectionにより中足骨骨頭まで切除し，足趾壊死や再発が危惧されたが，術後2年経過しても足趾壊死や再発はなく，短期的ではあるが治療経過は良好であった．しかし，今後変形や関節症が生じないか，長期的観察が必要である．

文　献

1) Cavaliere RG, McElgun TM：Macrodactyly and hemihypertrophy：A new surgical procedure. J Foot Surg **27**：226-235, 1988.
2) Chang CH, Kumar SJ, Riddle EC et al：Macrodactyly of the foot. J Bone Joint Surg Am **84-A**：1189-1194, 2002.
3) Chen SH, Huang SC, Wang JH et al：Macrodactyly of feet and hands. J Formos Med Assoc **96**：901-907, 1997.
4) Dennyson WG, Bear JN, Bhoola K：Macrodactyly in the foot. J Bone Joint Surg Br **59-B**：355-359, 1977.
5) Figura MA：Practical approach to a rare deformity：Macrodactyly. J Foot Surg **19**：52-54, 1980.
6) Keret D, Ger E, Marks H：Macrodactyly involving both hands and bath feet. J Hand Surg **12-A**：610-614, 1987.
7) Kotwal PP, Farooque M：Macrodactyly. J Bone Joint Surg Br **80-B**：651-653, 1998.
8) 中川敬介，高山真一郎，関　敦仁ほか．巨趾症の治療経験．日小整会誌　**18**：128-131，2009.
9) 前田敬三，三浦隆行，駒田俊明ほか：巨趾症に対する治療の検討．形成外科　**20**：377-378，1977.
10) 大村愉巳：巨指(趾)症―長期経過からみた分類と治療．日形会誌　**26**：371-382，2006.
11) Tsuge K. Treatment of macrodactyly. Plast Reconstr Surg　**39**：590-599, 1967.
12) Yaghmai I, Mckowne F, Alizadeh RV：Macrodactylia fibrolipomatosis. Southern Med J　**69**：1565-1568, 1976.
13) 渡辺克益，牧野惟男．巨趾症の治療．日形会誌　**10**：330-339，1990.

Abstract

A Case of Macrodactyly Treated by Ray Resection

Hirokazu Sasaki, M. D., et al.

Department of Pediatric Orthopedic Surgery, Jichi Children's Medical Center, Tochigi

We report a case of Macrodactyly involving the metatarsal bone in the second and third toes of the right foot seen at birth. The condition was treated surgically after reaching walking age at 9 months old, when he presented difficulty in wearing shoes. X-ray showed enlargement in soft tissue and bone in the second and third toes. Similar findings were shown by Gd-MRI. Ray resection of the macrodactyly was performed at 1 year 5 months old. After operation, no necrosis was seen. Amburation was possible on the third posoperative day. At most recent follow-up at two years postoperatively, there was no recurrence and no deformity. There was good ambulation.

日小整会誌（J Jpn Ped Orthop Ass）20(1)：206-211, 2011.

大腿骨頭すべり症に対する in situ pinning 症例の治療成績
—static fixation と dynamic fixation の比較—

自治医科大学とちぎ子ども医療センター小児整形外科
雨宮昌栄・吉川一郎・渡邊英明
自治医科大学整形外科学教室
星野雄一

要　旨　1996年1月～2009年6月までの期間に，片側例の大腿骨頭すべり症に対し，in situ pinning を行い3年以上観察することができた13例13股の成績を調査した．発症時年齢は平均11.4歳，平均観察期間は4.4年であった．発症形式による分類は，acute が1例，acute on chronic が3例，chronic が9例であった．初診時の歩行状態は stable が10例，unstable が3例であった．単純X線評価では，articulo-trochanteric distance の左右差は術前平均4.1 mm で，最終調査時平均8.1 mm と悪化していたが，posterior tilt angle は術前平均29°で，抜釘時平均19°と改善していた．最終調査時の臨床成績は Heyman と Herndon の評価に従い，excellent が6例，good が6例，fair が1例であった．PTA が最大47°までの骨頭すべり症に適応した当科の成績では，単純X線像では股関節の遺残変形例が存在したが，臨床的な評価では概ね良好な成績であった．Static ixation と dynamic fixation のいずれの症例も良好な経過を示し，双方の成績に著しい差異はなかった．今後，各症例を成人以降まで観察し，さらに評価を進めていきたいと考えている．

はじめに

In situ pinning は，大腿骨頭すべり症に対して最も一般的な術式であるが，その適応は，骨端部の後方すべり角において今なお議論の分かれるところである．また，高度な大腿骨頭すべり症に対する治療としては，in situ pinning でよいのか，あるいは骨切り術がよいのかということについても議論が分かれているのが現状である．当施設では今まで，大腿骨頭すべり症に対し，すべての症例に in situ pinning を適応してきた．この論文の目的は，当施設における大腿骨頭すべり症に対する in situ pinning の治療経過を調査し，適応や固定法における問題点を検討することである．

対象・方法

当施設では，2005年まではスクリューのスレッドが成長軟骨帯を交差する，いわゆる static な固定[9]を，2006年から現在までは1本のスクリューを用いた dynamic な固定[7]を行ってきた．1996年1月～2009年11月までに，片側例の大腿骨頭すべり症に対し in situ pinning を行い3年以上観察した13例を対象とした．その内訳は，static fixation を行った症例が8例，dynamic fixation を行った症例が5例であった．男9例，女4例，右6例，左7例，推定発症時年齢は平均11.4(7～

Key words：slipped Capital Femoral Epiphysis(大腿骨頭すべり症)，in situ fixation(原位置での固定)，static screw fixation(静的螺子固定)，dynamic screw fixation(動的螺子固定)
連絡先：〒329-0498　栃木県下野市薬師寺3311-1　自治医科大学とちぎ子ども医療センター小児整形外科　雨宮昌栄
電話(0285)58-7374
受付日：平成22年10月25日

14)歳，経過観察期間は平均 4.4(3〜11.1)年であった．発症形式は，acute が 1 例，acute on chronic が 3 例，chronic が 9 例であった．初診時歩行状態は，stable が 10 例，unstable が 3 例であった．評価方法は，術前と最終調査時の単純 X 線正面像による articulo-trochanteric distance (ATD)の健側と患側の差，単純 X 線側面像による posterior tilt angle(PTA)およびそれぞれの値と固定法との相関，総合的な臨床成績として Heyman と Herndon による評価法[4]により判定した．尚，統計学的処理には student-t-test を用い，危険率 5%未満を統計学的に有意とした．

牽引可能な手術台を用いて両下肢を固定し，膝蓋骨の中心を通る線が手術室の床に垂直になるように患肢を内旋して固定した．そして大転子部のやや遠位を約 3 cm にわたり皮切し，手術室の X 線透視を用いて確認しながら，骨頭核の最適な位置に向けてガイドワイヤーを刺入した．そして，ガイドワイヤーを介して固定のためのチタン製 cannulated screw を刺入した．この手法は，static な固定においても dynamic な固定においても同様に行った．Static fixation には，Ace Cannulated Cancellous Screw System(DePuy®, Orthopaedics, Inc. USA)を使用し，dynamic fixation には，Meira SCFE short thread screw (Meira®, Inc. Nagoya, Japan)を使用した．また，すべての症例において骨端線閉鎖時までスクリューを留置することとし，経過観察中に成長に伴うスクリューの入れ替えは行わなかった．

全症例いずれも術後 3 か月は患肢は非荷重とし，3 か月を過ぎたら徐々に患肢の部分荷重を許可し，術後約 6 か月経過してから全荷重とスポーツを許可した．

結　果

ATD の健側と患側の差は，術前平均 3.8 mm であったが，最終調査時では平均 8.5 mm に増悪した．なお，static な固定と dynamic な固定において，いずれも若干のばらつきがあるものの，有意差をもって増悪していた(図 1-a, b, $p<0.05$)．また，PTA は，術前平均 28°であったが，最終調査時では平均 17.6°に改善した．なお，static な固定と dynamic な固定において，いずれも有意に改善していた(図 2-a, b, $p<0.05$)．そして，最終調査時の総合成績は，static fixation を行った 1 例を除いて良好な成績であった(表 1)．

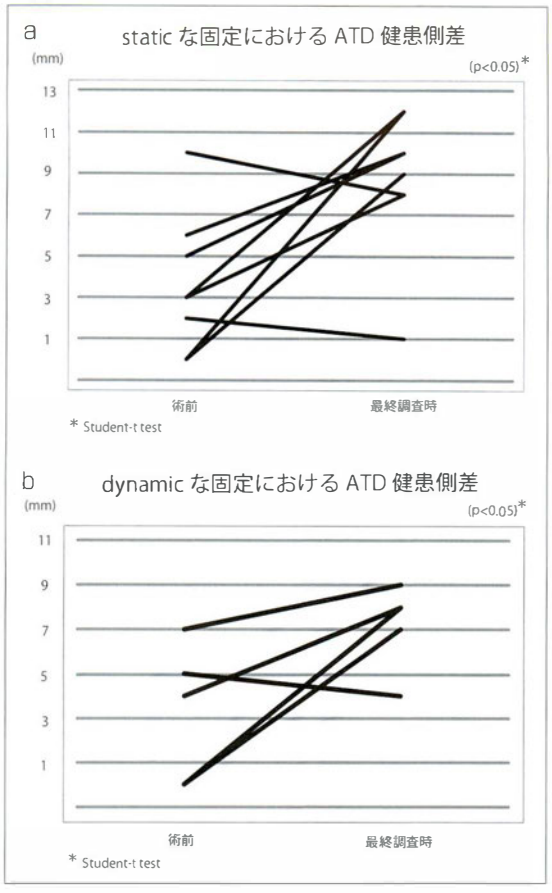

図 1.
static，dynamic いずれも増悪していた．

症例 1：Static fixation

発症時 14 歳の男性．2 か月前から誘因なく歩行時の左股関節周囲の痛みを自覚し，当院を受診した．臨床所見は，身長 167 cm，体重 79 kg，BMI は 28.3 で，歩行時痛を訴え，跛行を呈していた．左股関節可動域は，内旋および外転制限があり，Drehmann 徴候が陽性であった．血液検査所見は，成長ホルモン，性ホルモンを含め，いずれも正常範囲であった．発症形式は，chronic かつ stable type であった．初診時単純 X 線像で

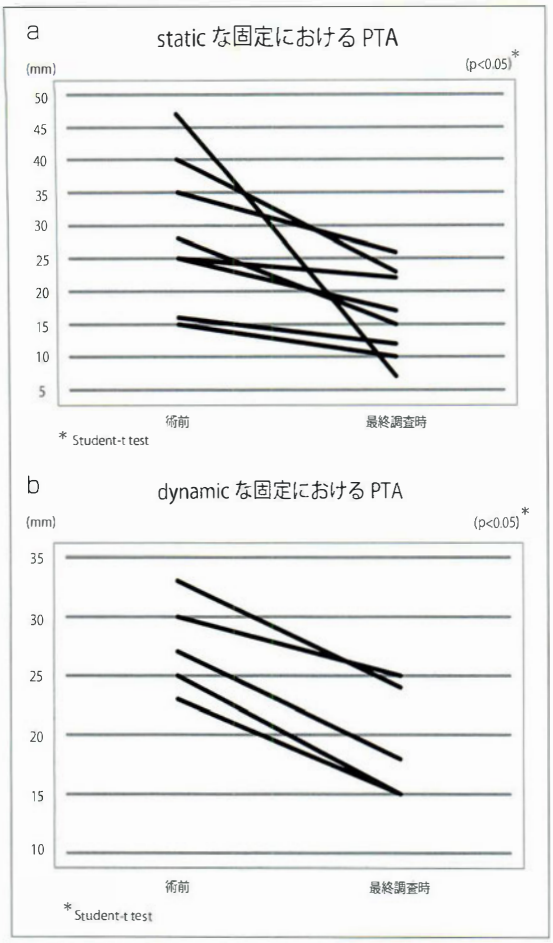

図 2.
static，dynamic いずれも改善していた．

表 1. 臨床成績(Heyman/Herndon)

	excellent	good	fair	poor	failure
static	4	3	1		
dynamic	3	2			

図 3. 初診時
a：正面像において，ATD は患側(左)が健側(右)よりも 5 mm 短縮していた．
b：側面像において，PTA は 25° であった．

は，正面像で ATD の左右差は 5 mm であり，側面像で PTA は 25° であった(図 3-a，b)．治療は，スクリュー 3 本を用いて static に in situ pinning を行った(図 4-a，b)．発症後 4 年，抜釘後 2 年経過した患者の ATD の左右差は 10 mm と悪化したものの，PTA は 17° に改善した(図 5-a，b)．軽度の内旋制限はあるが，跛行や疼痛はなく，現在までの経過は良好である．

症例 2：Dynamic fixation

発症時 10 歳の男児．2 週間前から誘因なく左股関節周囲の痛みを自覚し，当院を受診した．臨床所見は，身長 142 cm，体重 44 kg，BMI は 22 であった．歩行は可能であった．左股関節可動域はほぼ制限がなく，明らかな Drehmann 徴候は呈していなかった．血液検査所見は，成長ホルモン，性ホルモンを含め，いずれも正常範囲であった．発症形式は，2 週間以内の発症ではあったが重度ではないため，chronic かつ stable type と診断した．初診時単純 X 線像では，正面像で ATD の左右差は 1 mm であり，側面像で PTA は 33° であった(図 6-a，b)．治療は，thread が短いスクリュー 1 本を用いて dynamic に in situ pinning を行った(図 7-a，b)．術後 3 年経過した患者の ATD の左右差は 9 mm に悪化したものの，PTA は 24° に改善した(図 8-a，b)．左股関節の症状は何もなく，スポーツも可能であり，現在までの経過は良好である．

考　察

大腿骨頭すべり症に対し，in situ pinning を行う上で注意すべきことは，スクリューを挿入した後で，骨頭壊死や骨端部の融解などの合併症を起こさないことである．近年，そのような合併症か

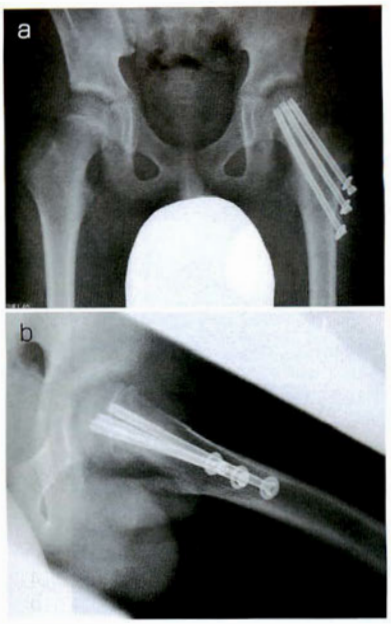

図 4. 術直後
a：正面像
b：側面像．スクリューは，thread が成長軟骨板を交差して設置されている．

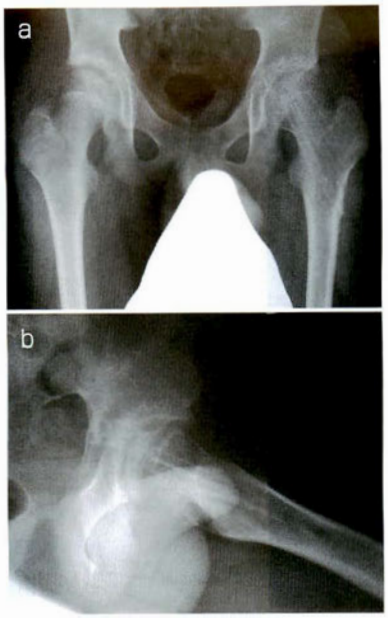

図 5. 術後 2 年
a：正面像
b：側面像．ATD の左右差は初診時よりも悪化したものの，PTA は改善した．

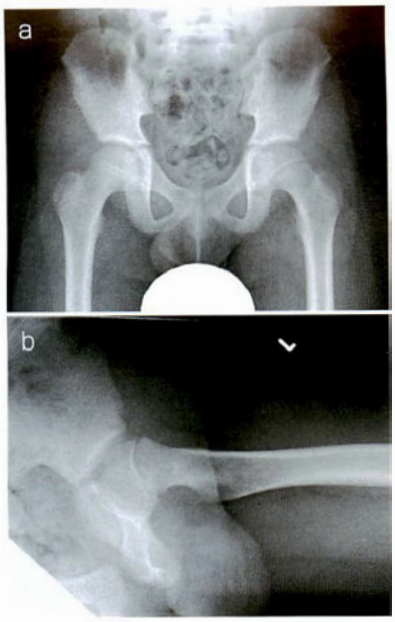

図 6. 初診時
a：正面像において，ATD は患側(左)が健側(右)よりも 1 mm 短縮していた．
b：側面像において，PTA は 33°であった．

ら回避するためにスクリュー自体の挿入法についての工夫が報告されている[3]．我々の治療方針においても，前述したように 2006 年から現在まで，in situ pinning においてスクリューの thread 全体が短く骨端部に完全に納まる形状のものを使用し，かつ screw head が大腿骨外側皮質から数 cm 外側に残るように挿入している．それによって，成長に伴い thread が骨端部実質や成長軟骨帯を障害することを回避することにつながるのではないかと考える．

大腿骨頭すべり症に対する in situ pinning は，何度までのすべり角に適応すべきかについては，今なお議論の分かれるところである．すべり角を Southwick[8] による 3 つの分類に従うと，近年における諸家の報告では，30°～60°である中等度のすべり角においても対応可能で，良好な成績が期待できるという報告が散見される．しかし，軽度から重度のすべり症に対する in situ pinning に関して，スクリューの loosening による術後のすべりの進行や痛みの遷延に憂慮する報告[2]，31°～50°のすべり角に対する in situ pinning 症例の長期 follow 中に OA をきたす報告もみられる[5]．当科においても 30°以下の軽度すべり症から最大 47°までの中等度すべり症に適応しており，今後，臨床経過を長期に観察していく必要があると考える．

Screw の固定法についても様々な議論がなされている．static な固定について，軽度のすべりから重度のすべりに至るまで，1 本の static fixation によりすべり角を問わず成績良好であったという報告[1]や，screw 1 本での固定は複数本での固定よりも合併症が少なかったという報告[10]，また，動物実験において，スレッドが成長軟骨をまたいで均等に噛み合っていると強固な固定が得られるという報告[9]などがあり，見解は一様ではない．また，dynamic な固定法については，軽度のすべり症においてほとんどの症例が良好な成績であったという報告[7]や，軽度のすべり症において全例が大腿骨頚部の成長障害を起こさなかった，という報告[6]がみられる．しかし，中等度以上のすべり症に対しては不明な点も多い．当科では，2006 年より dynamic な固定を，それ以前は stat-

a
b

図 7. 術直後
a：正面像
b：側面像．スクリューは，threadが骨端部にのみ存在し，screw headと大腿骨外側の皮質との間に隙間を設けて留置されている．

a
b

図 8. 術後3年
a：正面像
b：側面像．ATDの左右差は初診時よりも悪化したものの，PTAは改善した．

icな固定を行ってきたが，平均4.4年という調査期間において，現時点ではいずれも明らかな不良例は認めず，今回の調査では，どちらの固定法がよいかについては結論できなかった．今後，後療法も含めて成長終了までさらに注意深い経過観察が必要と考える．

結　語

1）当科における大腿骨頭すべり症に対するin situ pinningの治療経過を報告した．

2）X線上，ATDは改善していないが，PTAは改善しており，臨床経過は概ね良好であった．

3）中等度以下のすべり症に適応し，2つの固定法ともにほぼ一定の治療経過を示したが，いずれの症例も更なる長期経過を観察する必要がある．

文　献

1) Aronson DD, Carlson WE：Slipped capital femoral epiphysis. A prospective study of fixation with a single screw. J Bone Joint Surg Am **74**：810-819. 1992.
2) Carney BT, Birnbaum P, Minter C：Slip progression after in situ single screw fixation for stable slipped capital femoral epiphysis. J Pediatr Orthop **23**：584-589, 2003.
3) Guzzanti V, Falciglia, Stanitski CL：Slipped capital femoral epiphysis in skeletally immature patients. J Bone Joint Surg Br **86**：731-736. 2004.
4) Heyman CH, Herndon CH：Epiphyseodesis for early slipping of the upper femoral epiphysis. J Bone Joint Surg Am **36**：539-555, 1954.
5) Hansson G, Billing L, Högstedt B et al：Long-term results after nailing in situ of slipped upper femoral epiphysis. J Bone Joint Surg Br **80**：70-77, 1998.
6) Hackenbroch MH, Kumm DA, Rütt J：Dynamische Schraubenfixation bei der epiphyseolysis capitis femoris juvenilis. Orthopäde **31**：871-879, 2002.
7) Kumm DA, Lee SH, Hackenbroch MH et al：Slipped capital femoral epiphysis：a prospective study of dynamic screw fixation. Clin

Orthop Relat Res **384** : 198-207, 2001.
8) Southwick WO : Slipped capital femoral epiphysis. J Bone Joint Surg Am **66** : 1151-1152, 1984.
9) Upasani V, Kishan S, Oka Richard et al : Biomechanical analysis of single screw fixation for slipped capital femoral epiphysis : Are more threads across the physis necessary stability? J Pediatr Orthop **26** : 474-478, 2006.
10) Ward WT, Stefko J, Wood KB et al : Fixation with a single screw for slipped capital femoral epiphysis. J Bone Joint Surg Am **74** : 799-809, 1992.

Abstract

Slipped Capital Femoral Epiphysis with In-Situ Pinning : Mid-Term Results from Static Fixation Compared with Dynamic Fixation

Masahide Amemiya, M. D., et al.
Department of Orthopaedic Surgery, Jichi Children's Medical Center Tochigi

We report the mid-term results from in situ pinning for unilateral slipped capital femoral epiphysis in 13 young patients. Their average age at onset was 11.4 years, and they have been followed for an average of 4.4 years to date. Onset was acute in one patient, acute on chronic in another 3 patients, and chronic in the other 9 patients. Gait was stable in 10 patients, and unstable in the other 3 patients. Plain radiographs showed the mean difference in ATD between the affected and non-affected sides deteriorated from 4.1 mm preoperatively to 8.1 mm at most recent follow-up, and the mean PTA was improved from 29 degrees preoperatively to 19 degrees at the time of screw removal. At most recent follow-up, the clinical results were rated as excellent in 6 patients, good in another 6 patients, and fair in the other one patient. For a slipped capital femoral epiphysis with a PTA up to 47 degrees, we concluded that in situ pinning produced satisfactory clinical results in most patients. There was no significant difference in mid-term results between those treated with static fixation and those treated with dynamic fixation. Follow-up will be continued until each patient reaches 20 years old.

日小整会誌 (J Jpn Ped Orthop Ass) 20(1) : 212-215, 2011.
第 20 回日本小児整形外科学会学術集会 JPOA Asian Fellows

External fixation in femur fractures in children

Dr. Ghulam Shabbir, Associate Prof. Dr. Shujaat Hussain,
Dr. Mohammad Saleem Akhtar
Department of Orthopaedic Surgery, Bahawal Victoria Hospital, Bahawalpur, Pakistan

Abstract : This trail was carried out at Orthopaedic & Trauma Unit Bahawal Victoria Hospital Bahawalpur-Pakistan. Fifteen children were treated with external fixation from Jan 2009 to June 2009. Mean age was eight years and eight months (ranging from six to 13 years). All fractures were followed up for up to five months after consolidation, which was observed in 100% of the cases when the external fixator was removed after a mean time of 51 days (ranging from 45 to 65 days). Infection through the screw hole was frequent, but settled unevently. The major complication was refracture (13%), which required a new procedure with external fixator.

Introduction

Diaphysial and metaphysial fractures of the femur in children accounts for approximately 1.6% of all fractures in pediatric population and can be considered severe due to the intensity of energy released and associated lesions, head injuries being the most common associated lesions. The distribution of femoral fractures is bimodal (distribution), with peaks at the age of two and during adolescence[1].

Several methods have been currently recommended. Conservative treatment with previous traction and plaster of Paris cast or immediate plaster of Paris cast has been the most supported. However, despite the fact that this method is not invasive, it is not free from complications, the most frequent ones being reduction loss resulting in shortenings and angular deviations, and long periods of home confinement, a common complaint in older children. During the last decades, an increase in the indication of internal and external fixation for these fractures has been seen because of the complications mentioned above[2][3]. Van Tets and Werken[4] report that these types of treatment should be used only in paitents with open fractures, multiple traumas, specially whenassociated with head injury[4] while Blasier et al.[4], Aronson and Tursky[3], and Alonsoand Horowitz[2] also recommend surgical treatment even for closed femoral fractures.

Skin traction and later preparation of hip-foot plaster of Paris cast or immediate use of plaster of Paris cast are usually adopted for children aged less than four because they are well tolerated and associated with excellent results. In children aged from four to 12 years who present an isolated femoral fracture, skeletal traction can be used, the main disadvantages of which are long hospital stay, difficult management of the patient, need for specialized nurses, and high hospital costs[5]. Patients with multiple fractures or open fractures

Orthopaedic Unit, Bahawal Victoria Hospital, Bahawalpur, Pakistan
Tel : +923343191529 E-mail : shassan155@yahoo.com

can be treated with external or internal fixation. Little controversy about this type of treatment exists in literature.

Recent reports showed that internal fixation with the intramedullary nail through the great trochanter in children aged six years or more has been associated with some complications, the most common ones being deformity of proximal femur with coxa vara at first and coxa valga later[6] and ultimately halted growth of the great trochanter. Avascular necrosis of the head of the femur is more frequent when the access is through the piriform fossa[7]. Due to these factors and the need for a new operation for removal of the intramedullary nail, this procedure has been less indication than external fixation.

Recent studies have used external fixation in older children and adolescents with isolated femoral fractures[3)5)]. The authors have reported that the main advantages of this therapeutic modality are short hospital stay, stabilization without the risk associated with open surgery, low incidence of complications, easy cleanness, specialized nurses being not required, good tolerability to heat, early return to daily and school activities, as well as low cost[7)8)]. The present study aimed to evaluate the advantages and disadvantages of external fixation in the management of femoral shaft fractures in older children (≥six years).

Material and Patients

Study patients underwent osteosynthesis with lateral linear external fixator and were followed up for five months. After the patient was first evaluated by the trauma group at the emergency room, radiographs were taken and the patient was submitted to skin traction. Surgery was carried out under general anesthesia one day after hospitalization on average. The patient under traction was positioned on an orthopedic table. In all cases, the femoral fracture was reduced, a shortening of up to 1.0-1.5 cm being allowed with no rotational or angular deviation. After disinfection and aseptic cleaning of the leg, the linear external fixator was applied. The linear external fixator consists of a hardened aluminium shaft, steel Schanz screws (4.5 mm ; length : 200 mm). The fixator was placed under visual control with the help of an imaging enhancer. Two Schanz screws were placed both proximal and distal to the fracture site with a total of four Schanz screws. They were then fastened with two parallel lateral bars. Anteroposterior and lateral radiographs were taken. If the reduction was considered satisfactory and Schanz screws were well positioned, a dressing as then applied.

The mean hospital stay was five days and ranged from two to 20 days. As for patients with closed femur fracture not associated with other lesions, the mean hospital stay was three days.

On the first postoperative day, isometric exercises of the thigh and active moments of the ankle were stimulated, a dressing was applied to the area where Schanz screws had been inserted, and passive physiotherapeutic exercises of the knee and hip were carried out. Partial load was allowed within 40 days on average and the total load was allowed within 60 days following surgery. The dynamization of fixators was carried out within 35 days (range : 30 to 110 days).

The mean time until fixator removal was 51 days (ranging from 45 to 65 days). The external fixator was removed after confirmation of fracture consolidation (bone callus) at the surgery room with the patient under narcosis, hospitalization being not required.

Results

3 patients (20%) developed infection along the pathway of Schanz screws and were given oral cephalexin for one week with daily dressings. They were periodically reevaluated.

No patient developed osteomyelitis. Intravenous antibiotic therapy was not needed in any patient.

Only two pts (13%) presented with refracture after 2 weeks of removal of the external fixator which required a new procedure with external fixator.

Rigidity of the knee was seen in one patient. It persisted after removal of the external fixator. Joint mobility returned to normal following intensive physiotherapy

Consolidation of femoral fracture was seen in all patients treated with external fixation. No significant angular or rotational deviation was seen.

Discussion

Although femoral fractures in children have been treated without surgery with good results, an increasing interest in internal or external fixation has emerged for treatment of this type of fracture, specially during the last decades, so as to improve patient's quality of life during treatment and final outcomes.

Several surgical techniques have been used, including fixation with a plate, intramedullary nail, and external fixation, each of them with advantages and disadvantages. Not only surgeon's expertise and patient selection play an important role, but also socioeconomic aspects should be also taken into account.

The use of an external fixator is technically easy to carryout and has been associated with low rates of complications. In the present study, fracture consolidation was found in all cases with no joint motility limitation six weeks after removal of the fixator.

Despite the fact that infection along the pathway of Schanz screws is relatively common and occurs at a rate of 0% to 45% according to literature[6], routine use of prophylactic antibiotic therapy is not indicated. In the cases where antibiotic therapy was needed, oral cephalexin for one week combined with daily dressings led to cure. No patient developed osteomyelitis or needed intravenous antibiotic therapy.

Another advantage of external fixation is the short hospital stay, thus resulting in lower costs, as compared to those of other interventional techniques.

Reduction was not lost in any case despite the fact that an auxiliary pin was not used, as recommended by Sola et al.[6], for unstable fractures.

Shortening and overgrowth (more frequently found) occurred following consolidation at a relative frequency but were not associated with any clinical impact.

Refracture following removal of fixator has been reported[4] with rates of 1.6 to 21.6% accordingto some reports. According to Sola et al.[6], the main factor for refracture is probably the lack of fixator dynamization at opportune time. Therefore, dynamization and load stimulation are recommended for at least 30 days before removalof fixator.

Conclusion

External fixation has been shown to be a very efficient method and an important therapeutic alternative for treatment of femur shaft fractures in older children (≥six years) and adolescents.

Despite the fact that external fixation is not free from complications, it has many advantages, such as a high rate of fracture consolidation and a low rate of refracture after initial treatment. In addition, it is a procedure easy to carry out.

References

1) Davis JT, Topping RE, Blanco JS : External fixation of pediatric femoral fractures. Clin Orthop **318** : 191-198, 1995.
2) Alonso JE, Horowitz M : Use of the AO/ASIF external fixator in children. J Pediatr Orthop **7** : 594-600, 1987.
3) Aronson J, Tursky EA : External fixation of femur fractures in children. J Pediatr Orthop **12** : 157-163, 1992.
4) Van Tets WF, Werken C : External fixation for diaphyseal femoral fractures : a benefit to the young child? Injury **23** : 162-164, 1992. Ward WT, Levy J, Kaye A : Compression plating for child and adolescent femur fractures. J Pediatr Orthop **12** : 626-632, 1992.
5) Siegmeth A, Wruhs O, Vécsei V : External fixation of lower limb fractures in children. Eur J Pediatr Surg **8** : 35-41, 1998.
6) Sola J, Schoenecker PL, Gordon JE : External fixation of femoral shaft fractures in children : Enhanced stability with the use of an auxiliary pin. J Pediatr Orthop **19** : 587-591, 1999.
7) De Sanctis N, Gambardella A, Pempinello C et al : The use of external fixators in femur fractures in children. J Pediatr Orthop **16** : 613-620, 1996.
8) Evanoff M, Strong ML, MacIntosh R : External fixation maintained until fracture consolidation in the skeletally immature. J Pediatr Orthop **13** : 98-101, 1993.

日小整会誌 (J Jpn Ped Orthop Ass) 20(1) : 216-219. 2011.
第20回日本小児整形外科学会学術集会 JPOA Asian Fellows

Portable Gallows' traction and hip spica cast for the treatment of femoral shaft fracture in children : an experience from Nepal

Dr. Pramod Devkota, MBBS MS
Department of Orthopaedics and Trauma Surgery, Manipal College of Medical Sciences and Manipal Teaching Hospital, Kingdom of Nepal
Dr. Suman K Shrestha, MD MS., Dr. Laxmi P Mainali, MBBS MS
Department of Orthopaedics and Trauma Surgery, Patan Hospital, Lalitpur, Nepal

Abstract : Almost 85% of Nepalese live in the rural areas where people have to work on daily basis to survive and they can't stay at hospital for long time for the care of their injured children. We have an innovative method of treatment like portable Gallows' Traction and hip spica cast for the treatment of femoral shaft fracture. From November 2003 to October 2008, total of 73 cases of shaft of femur fractures in the children, aged between 4 months to 3 years with mean age 1.9 years, were treated with this method. Patients were admitted initially for two days for the application of Gallows' Traction. The children's were discharged on the traction and called for follow-up after three weeks for the hip spica cast application. All fracture united clinically and radiologically in six weeks time. Distal leg, foot swelling were seen on five cases ; skin laceration was seen on four cases. Complications like neuro-vascular impairment, shortening of the leg, angular deformity were not seen. This method is economical as patient party doesn't need to stay at the hospital and the hip spica cast was also applied on the out patient basis. Good union was seen with negligible complications.

Introduction

Femoral shaft fractures in children account for 3% of all paediatric fractures. It takes a high-energy force to break the femur, such as a car accident or a fall from a height[13]. Mid-shaft fractures are most common, followed by proximal and distal fractures.

Femoral shaft fractures occur two to three times more in boys than in girls and more often in the left leg[5)6)]. Most fractures occur as a result of trauma and treatment has often meant a long hospital stay. Fractures in children of pre-walking age can be caused by non-accidental injury[2)7)].

The aims of treating femoral shaft fractures are to achieve bony union in an acceptable position that will restore normal function of the limb for all activities. Early intervention in the treatment of femoral shaft fractures involves a general anesthesia for either the application of a hip spica cast or for surgery usually within the first few days

Key words : Femoral shaft fracture in children, Portable Gallows' traction, Hip spica
First and corresponding author : Dr. Pramod Devkota, Assistant Professor and Consultant, Department of Orthopaedics and Trauma Surgery, Manipal College of Medical Sciences and Manipal Teaching Hospital Phulbari, Pokhara, Nepal
Tel : (0097761)526416, 526417 Fax : (0097761)527862 E-mail : pramodcd@yahoo.com, pdevkota@hotmail.com

Fig. 1.
Locally made portable Gallows' traction system

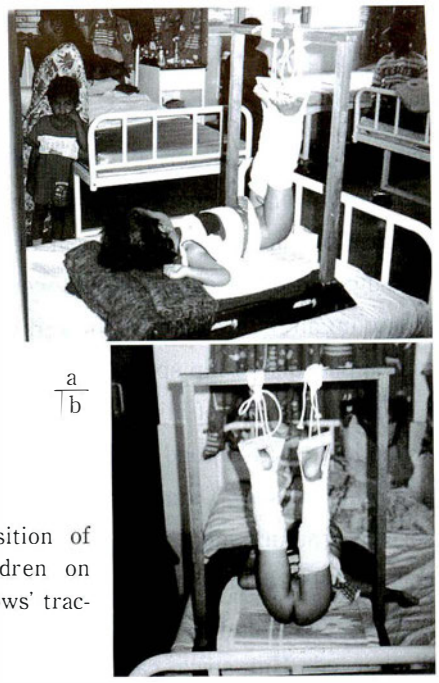

a
b

Fig. 2.
The position of the children on the Gallows' traction

after admission to hospital[12]. The operative treatments include intramedullary flexible nails, external fixation, open reduction internal fixation with plates and early application of plaster hip spica under general anaesthetic[14]. The choice between non-operative and operative treatment depends on age, weight, localization, type of fracture and soft tissue damage[9]. Unanimity exists about conservative treatment in children under four years of age or under 20 kg. This can consist of Bryant traction, but immediate hip spica cast or a Pavlik harness are other possible alternatives[1,3,11].

Nepal is a developing country and one of the poorest countries in the world. Almost 85% of inhabitants live in the rural areas where people have to work on daily basis to survive by themselves and for their family. Operative treatment is very costly for these people and they can't stay at hospital for long time for the care of their injured children so we need innovative method of treatment for the fractures of shaft of femur in children. Portable Gallows' (Bryant's) traction could be one of the alternative methods. We have been using this method for the treatment of femoral shaft fractures in children under three years old. The results of this treatment are presented in this report. The aim of our retrospective study was to analyze the safety and efficacy of portable home traction followed by hip spica cast as treatment of femoral fractures in small children.

Materials and Methods

From Nov. 2003 to Oct. 2008, total of 73 cases of shaft of femur fractures in the children, age ranges from 4 months to 3 years with mean age 1.9 years, were treated with this fraction. There were 45 boys and 38 girls. Left affected on 50 cases and right side affected on 23 cases. Five cases were bilateral involvement and the remaining cases were only unilateral involvement. All the open fractures were excluded from the study. Patients with head injury, ipsilateral tibia fractures, femoral fracture associated with blunt abdominal and chest injuries were excluded from the study. Clearance from the ethical committee also was taken to conduct the study.

Data were collected from patient charts and office notes and stored in a database.

Patients were admitted initially for two days for the application of Gallows' Traction ; and traction care with other nursing care were taught to the patient party. The Gallows' Traction was applied without anesthesia and the method was

similar to that described by Holmes[3]. The children's were discharged on the traction after confirming the patient party can perform good nursing and other care. Patients were called for follow up after three weeks for x-ray evaluation and application of hip spica cast.

The main types of injuries were trauma in or around the house, road traffic accidents (RTA) and other reasons. Data regarding location, type, sort of fracture, and associated injuries were collected. The reduction was assessed immediately after application of the Gallows' Traction and discharged. Hip spica cast was applied after confirming good callus formation in the x-rays for the next three weeks.

Consolidation was defined as radiological disappearance of the fracture. The leg length and possible rotational deformity was measured clinically and angular deformity on the radiograph.

Results

All fractures united within six weeks of time. No complications like Volkmann's ischemic injury were seen. All the fractures united on the acceptable angular and rotational deformity. Seven patient had shortening of the leg with average being 1.2 cm but not significant clinically, no shortening was seen in other patient.

Distal leg foot swelling was seen on 5 cases and the patients were brought to the hospital by the patient party. The traction stripping was adjusted and patient party was told to do close observation for any fatal changes of the complication. No admission was needed for this complication. Skin laceration was seen on 4 cases which were found in three weeks time while giving hip spica cast. The laceration was quiet severe in one patient who was crying for the last few days reported by the patient party. By giving betadine painting and covered by sterile gauge, hip spica could be reapplied. Oral antibiotics was given for one case. The patient parties were told to give close observation for any fatal complication. No other complications were seen after giving hip spica.

Discussion

There are many methods for the treatment of femoral shaft fractures in children. Conservative methods include Bryant (Gallows') traction, Russell traction, and 90° − 90° traction and the invasive methods include intramedullary pinning, plating, and external fixation etc.

After the first publications from Nigeria and Great Britain, mobile portable home traction has been successfully used in the treatment of congenital dislocations of the hip and femoral shaft fractures[3][8]. However, this treatment method has not been applied in most countries due to various reasons. For severe complications like Volkmann's ischaemia and skin slough, this technique was abandoned by several clinicians[4]. But we didn't find any such severe complications like ischemia after applying the Gallows' Traction and hip spica cast.

Distal leg foot swelling was seen on five cases while in Gallows's traction. These children were brought to hospital by patient party. The traction was adjusted and patient parties were told for close observation for any changes. Later on, no other complications and changes were seen.

Skin laceration was seen on four cases which were found in three weeks time while giving hip spica cast. This was managed by giving betadine painting and application of sterile gauge bandage.

Seven patients had shortening of the leg with an average being 1.2 cm but not clinically

significant. Schreerder[10] reported one patient with 3 cm of shortening and was treated with shoe adjustment. In our patient, no such adjustment was needed. He found significant difference in the economical condition between the patient groups who were treated as home traction and treated in hospital. But we treated all patients as a home traction only.

Our clinical experience with this method is very satisfying and can be applied at home safely with good results and many advantages. The parents were very pleased with the treatment of their child at home as they didn't spend time in hospital and also this method was very economical. The prerequisite for a successful home traction treatment must be (1) the selection of parents and patients, (2) thorough instructions to the parents, (3) good information to the first line medical care providers, and (4) easy access to the hospital in case of parental uncertainty as described by Schreerder[10].

Conclusion

Portable Gallows' Traction is economical as the patient party doesn't need to stay at the hospital for the care of the child and then the hip spica cast was applied on the out patient basis. Sound fracture union was seen with negligible complications. This method is a safe, simple and effective with good results.

Reference

1) Axton JH, Bhagat BB, Rittey DA et al : Domiciliary management of simple femoral shaft fractures in children. S Afr Med J **52** : 27-29, 1977.
2) Gross RH, Stranger M : Causative factors responsible for femoral fractures in infants and young children. J Pediatr Orthop **3** : 341-343, 1983.
3) Holmes SJ, Sedgwick DM, Scobie WG : Domiciliary gallows traction for femoral shaft fractures in young children Feasibility, safety and advantages. J Bone Joint Surg **65-B** : 288-290, 1983.
4) Irani RN, Nicholson JT, Chung SMK : Long-term results in the treatment of femoral-shaft fractures in young children by immediate spica immobilization. J Bone Joint Surg **58-A** : 945-951, 1976.
5) Malkawi H, Shannak A, Hadidi S : Remodeling after femoral shaft fractures in children treated by the modified blount method. J Pediatr Orthop **6** : 421-429, 1986.
6) Martinez AG, Carroll NC, Sarwark JF et al : Femoral shaft fractures in children treated with early spica cast. J Pediatr Orthop **11** : 712-716, 1991.
7) Newton PO, Mubarak SJ : Financial aspects of femoral shaft fracture treatment in children and adolescents. J Pediatr Orthop **14**:508-512, 1994.
8) Powell HD : Domiciliary gallows traction for femoral shaft fractures in young children. Br Med J **3** : 108, 1972.
9) Rockwood ChA, Wilkins KE, Beaty JH : Fractures in children. Lippincott-Ravon, Philadelphia, p. 1195-1205, 1996.
10) Schreerder FJM, Schnater JM, Scleeboom C et al : Bryant traction in paediatric femoral shaft fractures, home traction versus hospitalisation. Injury **39** : 456-462, 2008.
11) Stannard JP, Christensen KP, Wilkins KE : Femur fractures in infants : a new therapeutic approach. J Pediatr Orthop **15** : 461-566, 1995.
12) Sturdee SW, Templeton PA, Dahabreh Z et al : Giannoudis Femoral fractures in children, is early interventional treatment beneficial? Injury **38** : 937-944, 2007.
13) Tachdjian MO : Pediatric Orthopedics.. W.B. Saunders.. Philadelphia, p. 3248-3261, 1990.
14) Templeton PA, Wright JG : Femoral shaft fractures : north American and European perspectives. Curr Orthop **12** : 153-158, 1998.

日小整会誌 (J Jpn Ped Orthop Ass) 20(1) : 220-225, 2011.
第20回日本小児整形外科学会学術集会 JPOA Asian Fellows

Correction of foot deformity by lateral column lengthening through calcaneus in children with cerebral palsy

Dr. Vivek Shrivastava
Greater Kailash Hospital, Old Palasia, Indore
Dr. Ashok. N. Johari
Children Orthopedic Centre, Bobby Apartment, L J Road Mahim(w), Mumbai

Abstract : The study is done to evaluate the effectiveness of lateral column lengthening through calcaneus for planovalgoid and equinovalgoid foot deformity in spastic diplegic cerebral palsy. 15 children required the operation and their mean age at surgery was 10y 9 m (ranging from 5y 2 m to 15y 2 m). The mean follow-up duration was 4y 1 m (range of 1y 6 m to 9y 8 m). The results were evaluated clinically and radiologically. Of these 9 feet had good, 4 had fair, and 2 had poor outcome. Poor outcome resulted from recurrence of deformity which was mainly due to noncompliant nature of the patients toward brace wear and physiotherapy.

Introduction

Foot deformity in the form of planovalgoid and equinovalgoid is common in spastic diplegic cerebral palsy patients because of spasticity and subsequent contracture of gastrocnemius-soleus complex and peroneus muscles. Deformity is characterised by forefoot abduction, heel valgus, plantarflexion of talus and calcaneus with eversion of subtalar complex during weight bearing. Navicular is abducted and dorsiflexed on head of talus. These combination create a sag in medial longitudinal arch of foot resulting in pain, lever arm dysfunction, and ulceration of skin.

Initial attempts to stabilize the deformity is made with injection of Botulinum toxin in spastic muscle, physiotherapy and splints. In some patients these measures fail to halt the deformity and operative treatment is necessary. Operative treatment can be individualized in the form of fusion of one or multiple joints, such as subtalar fusion or triple arthrodesis, arthroerisis of sinus tarsi by plastic plug, staple or screw, correctional osteotomies such as lateral column lengthening. The aim of this study is to know the outcome of calcaneal lengthening for planovalgoid and equinovalgoid foot deformity in ambulatory and non ambulatory children with cerebral palsy.

Patients and Methods

15 children (30 feet, 10 ambulatory and 5 non ambulatory) with spastic diplegic cerebral palsy and flexible deformity (6 planovalgoid and 9 equinovalgoid) received bilateral lateral column lengthening. Calcaneal lengthening was performed as one of multiple simultaneous surgeries performed to improve the entire gait pattern. These surgeries were performed between Aug

Key words : Cerebral palsy, Foot deformity, Calcaneal lengthening
E-mail : drvivekshrivastava@gmail.com, drashokjohari@hotmail.com

Table 1.

patient	Age yrs+m	sex	Previous treatment	Walking ability	deformity	Concurrent surgeries	result
1	5+2	M	Physiotherapy(PT)	Ambulatory	Equinovalgoid	B/L Hamstring & Tendoach. Apo lengthening	Poor
2	7+3	M	Inj Botox+PT	Ambulatory	Equinovalgoid	Peroneus brevis lengthening	Good
3	11+0	M	Physiotherapy	Nonambulatory	Planovalgoid	B/L hamstring. Rectus apo. release	Good
4	14+3	F	Inj Botox+PT	Ambulatory	Planovalgoid	B/L hamstring apo. release. post. tibial plication	Fair
5	15+2	M	Physiotherapy	Ambulatory	Equinovalgoid	B/L hamstring. Rectus apo. release	Poor
6	15+2	M	Inj Botox+PT	Ambulatory	Planovalgoid	B/L hamstring. Rectus psoas apo. Release B/L EHL. EDL & peroneus brevis lengthening	Good
7	6+0	M	Inj Botox+PT	Ambulatory	Equinovalgoid	B/L hamstring. apo. release	Good
8	9+3	M	Inj Botox+PT	Ambulatory	Equinovalgoid	B/L hamstring. apo. release	Good
9	12+1	M	Physiotherapy	Nonambulatory	Planovalgoid	B/L hamstring. Rectus Ileopsoas apo. release	Fair
10	12+6	F	Inj Botox+PT	Nonambulatory	Equinovalgoid	B/L hamstring. Rectus apo. release	Fair
11	14+2	M	Inj Botox+PT	Ambulatory	Equinovalgoid	Peroneus longus lengthening	Good
12	14+3	M	Inj Botox+PT	Nonambulatory	Planovalgoid	B/L hamstring. Rectus Ileopsoas apo. release	Good
13	9+5	M	Inj Botox+PT	Nonambulatory	Equinovalgoid	B/L hamstring. apo. release	Good
14	12+3	M	Physiotherapy	Ambulatory	Equinovalgoid	B/L hamstring & psoas. apo. release	Good
15	9+9	F	Inj Botox+PT	Ambulatory	Planovalgoid	B/L hamstring. Rectus apo. release	Fair

1998 and Feb 2006. The average age at surgery was 10.9 years (range ; 5.2-15.2). The average follow up is 4.1 years (range ; 1.5-10). Precise patients data were summarized in Table 1.

Evaluation

Patients were evaluated on the basis of clinical and radiological parameters on preoperative, postoperative, and follow up visits. Clinical parameters consisted of cosmesis, pain, talar head prominence, and increase in postoperative walking distance or reduction in amount of support required for walking.

Radiologically, the patients were evaluated on standing x-ray of both feet in AP and Lateral planes. In lateral plane, calcaneal pitch, talo-1st metatarsal angle, talo horizontal angle, and talocalcaneal angle were measured (Fig. 1). In anteroposterior plane, talo-1st metatarsal angle, alignment of navicular over talus, and talocalcaneal angle were measured (Fig. 2).

At follow-up visits, results were graded as Good, Fair and Poor as follows :

Good : Good cosmesis, increase in walking distance (with or without support) no pain, decrease in talar head prominence.

Fair : Moderate cosmetic improvement, static postoperative ambulatory status, some discomfort.

Poor : Recurrence of deformity

Fig. 1. Roentogenographic parameter in lateral view : Calcaneal pitch, talo-1st metatarsal angle, talo horizontal angle, and talocalcaneal angle were measured.

Fig. 2. Roentogenographic parameter in anteroposterior view : Talo-1st metatarsal angle, alignment of navicular over talus, and talocalcaneal angle were measured.

Fig. 3.
An example of preoperative view

Surgical technique

For lateral column lengthening, sinus tarsi was first exposed through an incision parallel and anterior to peroneus brevis tendon. After that calcaneocuboid joint is visualized, then a transverse osteotomy was made between anterior and middle facet of calcaneus and exiting medially in the anterior aspect of middle facet. The osteotomy is opened with 10-15 mm wide with the help of specially designed distractor and tricortical graft from iliac crest was inserted in the gap of the osteotomy site. Fixation of graft was done with one or two Kirschner wires.

Medial incision was given over talonavicular joint and capsular plication was done. Posterior tibial tendon advancement and peroneal tendon lengthening was judged according to correction of deformity. Usually only peroneus brevis was lengthened except one case that required peroneus longus lengthening. An Achilles tendon lengthening was performed in all cases.

A non-weight bearing above knee cast was given for six week in all cases and Kirschner wires were removed at six week depending on healing of osteotomy. Then the cast was changed to a weight-bearing cast for four weeks. After that cast was discarded, splints were given.

Results

Clinical and radiological assessment was done at the follow-up visit. Eighteen of the 30 feet had good results, 8 of 30 feet had fair results, and 4 feet poor. Pain and talar head prominence was decreased. Callosity were eradicated. Hind foot deformity was corrected. A longitudinal arch was created (Fig. 3 & 4). Ulceration has not occurred with the patient bearing weight as far as the patient were cooperative for brace and regular physiotherapy were taken by them. Four out of 30 feet with poor results required repeat calcaneal lengthening (Fig. 5). These patients were uncooperative for brace wear and physiotherapy.

Fig. 4.
An example of postoperative view

Fig. 5.
An example of recurrence

Table 2.

Case	Side	LATERAL VIEW				AP VIEW		
		Calcaneal pitch	Talo 1st metatarsal angle	Talo horizontal angle	Talo calcaneal angle	Talo 1st metatarsal angle	Alignment of talonavicular joint	Talocalcaneal angle
1	R	0/14	36/8	40/22	36/30	40/0	s/l/ok	40/14
	L	0/32	36/6	42/20	48/32	50/12	s/l/ok	40/4
2	R	5/22	18/8	34/28	36/56	55/24	s/l/ok	52/26
	L	5/22	18/2	30/36	38/54	55/20	Ok/ok	48/16
3	R	0/18	35/10	45/20	25/30	15/6	s/l/ok	42/16
	L	0/20	35/8	45/20	40/42	25/22	Ok/ok	38/18
4	R	0/12	30/8	40/24	30/46	23/8	s/l/ok	20/0
	L	12/22	10/4	28/20	38/48	34/6	Ok/ok	20/2
5	R	9/21	41/9	40/18	36/50	42/4	s/l/ok	50/10
	L	12/26	46/20	30/15	46/56	30/12	Ok/ok	42/6
6	R	2/12	24/10	30/15	34/60	40/15	Ok/ok	34/10
	L	6/17	28/5	20/10	40/62	36/10	Ok/ok	44/8
7	R	−15/12	35/8	38/26	15/38	20/12	s/l/ok	52/20
	L	−12/14	30/10	45/26	25/40	16/6	s/l/ok	60/30
8	R	6/18	20/4	45/22	18/44	55/28	Ok/ok	48/18
	L	8/16	34/10	50/32	22/52	48/26	s/l/ok	54/26
9	R	3/15	41/8	39/22	50/60	34/14	Ok/ok	44/12
	L	8/22	36/8	38/10	52/64	38/16	Ok/ok	52/16
10	R	8/18	26/6	40/20	20/34	40/12	s/l/ok	26/2
	L	10/26	28/6	44/30	30/40	28/6	s/l/ok	30/4
11	R	12/20	10/0	25/14	48/54	17/2	s/l/ok	38/12
	L	12/22	12/2	30/20	32/50	27/4	Ok/ok	40/10
12	R	11/25	38/12	40/18	36/54	36/14	s/l/ok	34/16
	L	16/28	40/8	38/21	42/58	38/12	s/l/ok	40/12
13	R	9/25	19/0	53/26	22/38	20/2	s/l/ok	22/2
	L	15/24	16/4	51/27	26/40	26/4	Ok/ok	30/6
14	R	10/12	0/0	36/18	42/60	24/12	s/l/ok	34/4
	L	26/32	0/0	40/22	36/52	22/4	Ok/ok	38/4
15	R	0/26	5/0	28/20	34/36	35/2	s/l/ok	40/20
	L	10/18	10/2	32/14	24/40	38/4	s/l/ok	34/8

s/L--subluxated

Radiographic union was seen in 6 week and for complete remodeling it took one year. The procedure took approximately 3 hours. But since it is done in conjunction with surgeries at other level, exact determination of time duration was difficult. Surgery was done under a tourniquet so blood loss was minimum. Postoperatively, patients were comfortable with no wound dehiscence and no infection. Closure was done with absorbable subcuticular stitches, so good cosmesis was obtained. Subtalar motion was preserved in all cases.

Results of radiological assessment were summarized in Table 2. They were correlated well with the value given in literature. (Lateral talo-1st metatarsal angle ; average normal value of 6.2 degrees (range ; 0 to 20), Lateral talo horizontal angle ; average normal value of 21.2 degrees (range ; 10 to 36), Calcaneal pitch angle ; average normal value of 19.7 degrees (range ; 12 to 32))

The correlation between clinical and radiological result seemed to be little but there were definite changes between preoperative and postoperative radiographs.

Complication

Though there were reported complication of subtalar fusion, nonunion and slippage of graft, we have taken utmost precaution and did not have any of them.

Discussion

Different operations are proposed for correction of planovalgoid deformities as follows : 1) Arthroereisis of sinus tarsi by plastic plug, staple or screw, 2) Subtalar arthrodesis, 3) Triple arthrodesis, and 4) Lateral column lengthening through calcaneus. The procedure undertaken should be on basis of clear understanding and good long-term follow-up results. Long-term result of subtalar and triple arthrodesis have proven to be unsatisfactory, because there were undercorrection, overcorrection, nonunion, recurrence of deformity, avascular necrosis of talus, instability of ankle, technical difficulties, and development of substantial degenerative arthrosis in the ankle and other adjacent joints of the foot. Lateral column lengthening may be superior to arthroereisis of the sinus tarsi as lateral column lengthening is not troubled by complication associated with the introduction of foreign body in the foot.

The result of this study demonstrate that calcaneal lengthening provide good correction of deformity, reliably relieves symptoms, restore function of subtalar complex. If degenerative osteoarthritis develops later then arthrodesis of these joints can be done later with relative ease as deformity is already been corrected. It is also important that deformity at the hip and knee joints, which lead to failure, should be prevented after surgery so that axis of weight transmission remain aligned by continuous physiotherapy and brace wear.

Conclusion

Calcaneal lengthening can be an effective procedure in correcting foot deformity in children with cerebral palsy, careful assessment of severity of radiographic deformity and examining the spasticity of muscle around the foot and ankle joint should be done before undertaking calcaneal lengthening.

References

1) Eans D : Calcaneo-valgus deformity. J Bone Joint Surg **57-B** : 270-278, 1975.

2) Mosca VS : Calcaneal lengthening for valgus deformity of hindfoot. Results in children who had severe, symptomatic flatfoot and skewfoot. J Bone Joint Surg **77-A** : 500-512, 1995.
3) Andreacchio A, Orellano CA, Mier F et al : Lateral column lengthening as treatment of planovalgus foot deformity in ambulatory children with spastic cerebral palsy. J Pediatr Orthop **20** : 501-505, 2000.
4) Sangeorzan BJ, Mosca VS, Hansen STJ : Effect of calcaneal lengthening on relationships among the hindfoot, midfoot and forefoot. Foot Ankle **14** : 136-141, 1993.
5) Adelaar RS, Danney EA, Meunier P et al : A long term study of triple arthrodesis in children. Orthop Clin North America **7** : 895-908, 1976.
6) Anderson AF, Fowler SB : Anterior calcaneal osteotomy for symptomatic juvenile pes planus. Foot Ankle **4** : 274-283, 1984.
7) Angus PD, Cowel HR : Triple arthrodesis, A critical long term review. J Bone and Joint Surg **68-B** : 260-265, 1986.
8) Armstrong G, Carruthers CC : Evans elongation of lateral column of the foot for valgus deformity. In proceeding of the Canadian Orthopedic Association. J Bone and Joint Surg **57-B** : 530, 1975.
9) Trnka HJ, Easey ME, Myerson MS : The role of calcaneal osteotomies of correction of adult flatfoot. Clin Orthop **365** : 50-64, 1999.
10) Bruyn JM, Cerniglia MW, Chaney DM : Combination of Evans calcaneal osteotomy and STA-Peg arthrodesis for correction of the severe pes valgus planus deformity. J Foot Ankle Surg **38** : 339-346, 1999.

日小整会誌（J Jpn Ped Orthop Ass）20(1)：226-230. 2011.

2009年度　KPOS訪問記

九州大学大学院医学研究院整形外科学
秋　山　美　緒

2009年12月に松山にて行われた第20回日本小児整形外科学会において最優秀ポスター賞を頂き，TPOS-KPOS-JPOA Exchange Fellowshipに選任され，2010年10月の韓国小児整形外科学会(KPOS)へ参加させていただきました．その10月13日から16日までのソウル訪問に関して報告いたします．

出発に先立て日本小児整形外科学会前国際委員長の亀ヶ谷真琴先生，および国際委員長の川端秀彦先生にSeoul National UniversityのTae-Joon Cho先生とYonsei UniversityのHyun Woo Kim先生を紹介していただきました．家庭の事情で韓国での長期滞在が困難であったにもかかわらず，快く濃密なスケジュールを組んでいただき，充実した韓国訪問をさせていただきました．さらに，英語が不得手で女性であることをご配慮下さり，事前に空港へ迎えに来て下さる女性の先生を紹介していだたけ，安心して日本を発つことが出来ました．

10月12日正午に福岡空港を出発し，約1時間のFlightでIncheon空港に着きました．入国審査を終えドキドキしながら到着ゲートに進むと，「Dr. AKIYAMA」と書かれたボードを持った女性が出迎えてくれました．事前に連絡を交わしたレジデント8年目のDr. Sunyoung Jooです．ご自身の事を「old fashion」と称する知的な女性の運転でSeoul市内のYonsei大学へ向かいました．韓国のハイウェイの標識はハングル語表記しか無く，レンタカーを借りて観光するのは難しいなというのが韓国の第一印象でした．車の中ではSunyoung先生と整形外科の女医事情についてお話ししました．韓国では整形外科の女性医師は国内全体で25名程度だそうで，日本同様，力仕事というイメージが強く女性医師が選択することは少ないそうです．現在，日本では女性の整形外科医が増えていること，九州大学の医局内だけでも十数名いることを話すと驚いていました．約1時間でSeoul市内にあるYonsei大学に到着しました．Yonsei大学は1885年韓国で最初に設立された大学で，山一つがその敷地でした(写真1)．山全体がキャンパスであり，大学本体，大学病院，付属機関もその山の一部にありました．そのような伝統のある大学のGuest Roomに滞在

写真 1. YONSEI 大学の敷地の一部
Severance 病院 VIP ルームより撮影

写真 2. Severance 子供病院の院内学級にて

写真 3. Severance 子供病院玄関にて．左より
総師長，筆者，日本語がお上手な放射線技師長

写真 4. 夕食にて韓国風お粥

させて頂きました．部屋に荷物を置きほっとしたのも束の間，すぐさま Yonsei 大学付属病院(Severance Hospital)，および付属の子供病院(Severance Children's Hospital)を施設見学させて頂きました．Severance 病院は 5 つの分院を同じ敷地内に持っていました．メインの建物は 2005 年に建て変わった直後でとても大きく，きれいな建物です．子供病院の玄関には動くロボットが出迎えてくれ，各フロアーには子供が喜びそうな装飾にあふれ大人の私でもワクワクするような病院でした(写真 2, 3)．さらに隣接する大学病院は有名な建築家によってデザインされていて大きなエントランスに地下 5 階まである駐車場，展望の良い VIP ルームまであり，その規模の大きさや充実した設備におどろかされました．VIP ルームには韓国の大統領や俳優ペ・ヨンジュンなどが滞在したこともあるそうで，VIP ルームと同じフロアーに人間ドックが設けてありました．この日は，Dr. Hyun Woo Kim と Dr. Sunyoung Joo と共に大学の近くで韓国料理を頂きました(写真 4)．

10 月 13 日．この日の午前中には韓国滞在中，唯一観光させて頂きました．エスコート

写真 5. 昌徳宮にて，Dr. Yoon(左)と共に

写真 6. 症例検討会にて

写真 7. Yonsei 大学 Guest Room の朝食

して下さったのは，整形外科レジデント 2 年目の Dr. Yoon Ji Young でした．Yonsei 大学のレジデントはほとんど病院建物内の寮で暮らし 24 時間体勢の待機をしているそうです．日本のレジデントと同じくらい忙しい彼女はこの日も朝から緊急手術を終えて観光に連れて行ってくれました．午前中の 2 時間半という時間を使い，地下鉄に乗って昌徳宮へ行きました(写真 5)．韓国の寺院には日本人観光客が多く，韓国にいることを忘れてしまいそうでしたが，一人では怖くて乗れない地下鉄や，通勤時間帯の街並みを味わうことが出来，貴重な体験となりました．午後からは，また地下鉄とバスを乗り継いで KPOS の会場，Grand Hilton へ向かいました．ホテルで昼食を取りスライドチェックを済ませるとすぐに症例検討会が始まりました．まず最初に留学していた先生の報告がありました．それに続き，私の DDH に関する演題と，National University of Singapore の James Hui 先生の Pelvic Osteotomies に関する演題，Washington University の Perry Schonecker 先生の Foot Deformity に関する講演を含む 24 題の発表がありました(写真 6)．頂いた抄録はほとんど韓国語で何に関する演題なのかわからず，不安と緊張でいっぱいでしたが，発表はほとんど英語で行われ，なんとか何を討論されるのかが解り，ほっとしました．それぞれの演題で活発な討論が行われていました．白熱するにつれ，英語の討論が韓国語に変わっていき，やはりどこの国でも母国語が一番なのかなと感じました．途中でコーヒーブレイクもあり，フロアーでも活発な討論が繰り広げられていました．英語が不得手で緊張している私に沢山の先生方が話しかけて下

さり，日本でも韓国でも小児整形を専門とされている先生の優しさを実感しました．不安と緊張でいっぱいで余裕のない私はKPOSミーティングの風景をカメラに納めるのを忘れてしまいました．ミーティングが終わるとKPOSメンバーの先生方と一緒に韓国焼き肉を頂きました．ここでも，沢山の先生方に話しかけて頂きました．中でもChonnam National University HospitalのSung-Taek Jung先生は以前，日本で暮らしていたこともあるらしく，少しだけ日本語でお話しして下さいました．また，Seoul National UniversityのYoo, Woo-Joon先生と股関節の形状と歩容・可動域について英語でディスカッション出来たのは，私にとってとても楽しく，これからも研究と英会話を頑張ろうと思える出来事でした．

10月14日は第54回韓国整形外科学会に出席しました．前日に観光案内して下さったYoon先生と共に今度はタクシーで会場へ向かいました．ここでも，私が驚いたのはタクシーのドアを自分で開けなければならないことです．ドアが開くのをじっと待っていた私をYoon先生は少しびっくりされていました．英語が不得手で日本ではドライバーがドアを開けてくれることをタクシー乗車中の時間ほとんどを使って説明しました．韓国整形外科学会は韓国の整形外科の学会で一番大きな学会と聞いていました．会場は全部で5つあり，所々に英語のセッションがありました．St. Vincent Medical CenterのDr. Thomas P. SchmalzriedやWashington UniversityのPerry Schonecker先生のレクチャーや小児整形領域の英語や韓国語のセッションに参加しました．ランチの時間帯にランチョンセミナーがあると思っていると，セミナーはなく，ランチのお弁当とお味噌汁が配られました．中にはお刺身もあり，辛いソースをつけて食べるという不思議なスタイルで後ろの席の韓国の先生が他の国の方に「It's Japanese Style!」と紹介していて衝撃を受けました．夕方からはKPOSのコアメンバーの先生方，Washington UniversityのPerry Schonecker先生と中華料理を頂きました．ここでも緊張のあまり写真を取り損ねてしまいましたが，Perry Schonecker先生の奥様やSeoul National UniversityのTae-Joon Cho先生，京都府立医科大学の金先生がやさしくお話しして下さり，美味しい食事を楽しむことが出来ました．さらに，宿泊先のYonsei大学に戻ると前述のYoon先生が大学周囲の街に連れ出して下さいました．大学の周囲には22時まで開いているデパートや深夜まで営業している居酒屋，薬局などで明るい街でした．日本と同じように若者であふれていました．その中でもスーパーマーケットに連れて行って貰い地元の人に紛れてお買い物を楽しみました．

10月15日は滞在最終日．Yonsei大学のGuest Roomの朝食を堪能し(写真7)，朝から

学会会場へ向かい，英語のレクチャーを受け，合間にはレジデントの先生方とお茶をしながら整形外科事情についてお話を伺いました．日本では比較的若い関節症の患者さんには骨切り術を選択することが多いのですが，レジデントの先生方のお話では韓国では20代でも人工関節を選択することが多いとのことです．その後，昼過ぎの飛行機の時間に会わせてシャトルバスで帰路に着きました．

今回の韓国訪問は多くの先生方とディスカッションを持つ機会を持たせていただき，大変貴重な体験となりました．家庭の事情で長期滞在が出来ず，医療の現場を見学することが出来なかったことがとても悔やまれますが，経験の浅い自分に国際的な経験をさせていただけたことをとてもありがたく思います．これから，研究・経験を積んでさらに発展していきたいと感じました．最後にこのような機会を与えて下さいました山本晴康前会長，亀ヶ谷真琴前国際委員長，川端秀彦国際委員長をはじめとする日本小児整形外科学会の先生方，関係者の皆様に心よりお礼を申し上げます．

日小整会誌 (J Jpn Ped Orthop Ass) 20(1)：231-233. 2011.

第5回前期 Murakami-Sano-Sakamaki Asia Visiting Fellowship 帰朝報告

九州大学整形外科
中 島 康 晴

Murakami-Sano-Sakamaki Asia Visiting Fellow として，タイのチェンマイにあるチェンマイ大学整形外科を訪問して参りました．チェンマイは首都バンコクから北へ 700 km，空路1時間の内陸高地の都市です．チェンマイは13世紀から600年間続いたランナータイ王朝の首都であり，街の中心にある城郭と周囲の水路，街全体を囲む山々が美しいところでした．人口は周辺部も入れて160万人，北部タイの中心都市です．

チェンマイ大学は街の中心に近い場所に位置しており，タイで2番目の医学部として1964年に設立されています．付属病院も大学の敷地内にあり，北部タイ地域の医療・福祉と医学研究の中心機関の役割を担っています(写真1)．実際，かなり遠い山間部からも多くの患者さんが来院されていました．周辺には風習がそれぞれ異なる山岳民族も多く，その場合は言葉が通じにくい場合もあるとのことでした．

整形外科 Chairman の Professor Olarn Arpornchayanon は骨軟部腫瘍と外傷が専門で，教室の父親的存在でした．小児整形外科は Dr. Yuddhasert Sirirungruangsarn(とても発音できませんので，愛称？　である Dr. Tong と呼んでいました)がチーフとして担当し，彼より若い教官が2〜3名，さらに小児を回っているレジデントが5〜6名で担当していました(写真2)．日本のような少子化の波はまだ本格化していないのでしょう，小児部門は各グループの中でも症例の多いグループの1つと説明されました．訪問した際には大腿骨頭すべり症，脊椎側弯症，化膿性膝関節炎から敗血症に至った症例，無治療の先天性股関節脱臼，化膿性股関節炎後の関節拘縮や種々の外傷例が入院されていました．日本との違いは色々なところで認識します．腫瘍切除後の再建で使用されていた massive allograft を見て，「どうして腫瘍用のインプラントを使わないのか？」と聞きましたら，「値段が高すぎて使えない」との返事でした．疾患構成では外傷に加えて感染症の多さも目立ちましたし，慢性疾患でも放置例や重症化した例が稀ではありません(写真3)．診断できる医師の数やかなり遠い場所から受診する患者さんの地理的な問題が原因と説明されました．

大学病院は救急にも対応しているため，小児も含め，最も多い症例が多い分野は外傷で

写真 1.
チェンマイ大学医学部

写真 2.
チェンマイ大学整形外科の先生方
前列向かって右端が Chairman の Professor Olarn Arpornchayanon，後列中央が小児整形外科のチーフである Dr. Yuddhasert Sirirungruangsarn，前列向かって左端は整形外科の mentor 的存在である Dr. Sompan，前列向かって右から二人目はたまたま訪問されていた高倉先生，その隣が筆者

写真 3. 化膿性股関節炎後の内転拘縮例

写真 4. チェンマイの交通事情
バイクは人々の重要な交通手段で，(法律では禁じられているものの)ヘルメットなしで2人乗り，3人乗りは当たり前で，整形外科救急の半分以上はバイク事故でした．

した．車が増えたとはいえ，バイクは人々の重要な交通手段で，(法律では禁じられているものの)ヘルメットなしで2人乗り，3人乗りは当たり前の世界です(写真4)．整形外科救急の半分以上はバイク事故でしたし，小児の骨折も同様にバイク事故に関連したものがかなりの割合を占めます．チェンマイの先生方は“YAMAHA syndrome”とか”HONDA syndrome”と冗談で言われていました．夜の救急には主にレジデントが対応しており，難しい例には教官が呼ばれているようです(飲み会の時などは携帯電話に画像を転送して，指示を出していました)．毎朝7時から症例検討が行われていますが，レジデントが前日

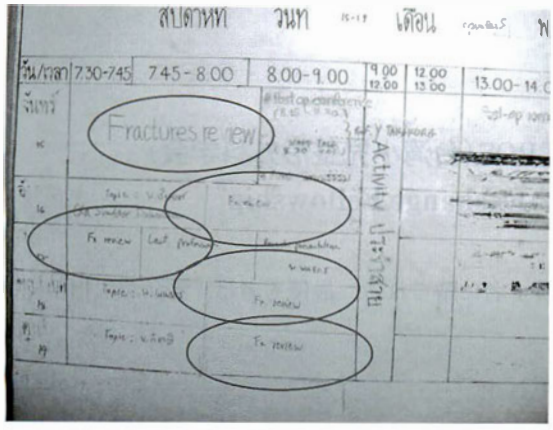

写真 5. 週刊スケジュール
外傷例が多いため，毎日のように骨折カンファレンス(Fracture review)が行われていた．

写真 6. エレファントキャンプでの筆者

の救急症例のプレゼンを行います．それに対してスタッフの先生が厳しくコメントされていたのが特徴的です．前述のように外傷が多いので，その勉強会はカンファレンスをはじめ，毎日のように行われていました(写真5)．

周辺の観光にも連れていってもらいました．タイは仏教国ですので，チェンマイ市内にも300もの寺院があります．1080 m の山頂に存在するワット・プラ・タート・ドイ・ステープはチェンマイのどこからでも見ることができ，街を守っているかのようでした．エレファントキャンプでは象がサッカーをしたり，絵を描いたりするショウがあり，楽しみました．とても楽しい思い出です(写真6)．

滞在中，チェンマイの多くの先生方とお会いし，知り合いになることができました．色々な国の先生方と知己を得ることが本 fellowship にとって大きな意義だと思っております．今後，小児整形外科を通じてタイと日本との人的交流や親交に微力ながら尽力したいと思います．この fellowship を創設された故村上先生，故佐野先生，坂巻先生に心より感謝を申し上げるとともに，機会を与えていただきました国分前理事長，清水理事長，亀ヶ谷前国際委員長，川端国際委員長ならびに日本小児整形外科学会の皆様に心より御礼申し上げます．

“KPOS（韓国小児整形外科学会）—TPOS（台湾小児整形外科学会）—JPOA（日本小児整形外科学会）Exchange Fellowship”

【条件】学術集会のポスター部門で，最優秀英文ポスター賞１名に贈られる．最優秀者は，学会から相手先の学会招聘に際して５万円が支給される．

第 19 回学術集会

【最優秀賞】

「Acetabular retroversion in developmental dysplasia of the hip」　Masanori FUJII

第 20 回学術集会

【最優秀賞】

「3D analysis of the correlation between femoral anteversion and acetabular morphology in developmental dysplasia of the hip」　Mio AKIYAMA

第 21 回学術集会

【最優秀賞】

「Limb salvage treatment for congenital deficiency of the tibia」　Noriko URANO

日本小児整形外科学会 平成22年度第2回理事会議事録

日　時：11月25日(木)　14：20〜16：20

場　所：ホテルクレメント徳島　3階　ハーモニーホール

出席者：清水克時(理事長)，奥住成晴(副理事長)，朝貝芳美，扇谷浩文，
尾崎敏文，川端秀彦，北　純，笹　益雄，髙村和幸，髙山真一郎，
芳賀信彦，二見　徹，和田郁雄，瀬本喜啓(監事)，安井夏生(監事)，
日下部虎夫(次期会長)

欠席者：大関　覚

(敬称略)

【報告事項】

1．理事長報告

1）財務体質の強化

実際には財政は厳しい状態にあることがわかってきた．打開策の一つとして財務担当委員会の立ち上げが必要との意見が出された．学会誌の広告・ペーパーレス・E-pub・バナー広告(困難)など．

2）その他

2．第21回学術集会報告

会　長：安井夏生(徳島大学大学院医学系研究科運動器学　教授)

会　期：2010年(平成22年)11月26日(金)・27日(土)

会　場：あわぎんホール

徳島県徳島市藍場町2-14　TEL. 088-622-8121

総合テーマ：「こどもの夢・骨格の成長」

Ponsetiのシンポジウム

演題数はかなり多かった．資金的にはかなり困難であった．学会では資金援助が得られにくい．

3．第22回学術集会予定

日下部虎夫次期会長

期　日：2011年(平成23年)12月8日(木)・9日(金)

会　場：京都全日空ホテル(京都市)

テーマは「小児整形外科，伝統の継承と新たなる展開」

シンポジウム：DDH関連

いくつかのパネルディスカッションも予定している．

4．第23回学術集会予定

岩本幸英次期副会長

期　日：2012年(平成24年)11月30日(金)・12月1日(土)

会　場：九州大学医学部百年講堂(福岡市)

5．庶務報告

1）会員数

正会員　1,187名(H.22.11.12現在)

名誉会員　31名

評議員　109名

新入会　72名

退会者　59名(4年未納につき退会処分27名含む)

物故会員　2名(松田　正会員，宮永将毅会員)

2）名誉会員推薦：佐藤雅人先生，山本晴康先生

3）感謝状授与者(会則による定年)：君塚　葵先生，佐藤雅人先生，富田勝郎先生，畠山征也先生，山本晴康先生

功労会員などの新たなる別枠会員を作成することをあり方委員会にて検討中.

4）理事会・各種委員会開催

理事会　5月28日(東京)，11月25日(徳島)：2回

国際委員会　5月28日(東京)，11月25日(徳島)：2回

教育研修会　8月21日(東京)，11月26日(徳島)：2回

編集委員会　5月27日(東京)，11月26日(徳島)：2回

編集会議(東京)　5月13日，7月20日，10月7日，11月11日：4回

スポーツ委員会　5月28日(東京)，11月27日(徳島)：2回

広報委員会　5月29日(東京)，11月26日(徳島)：2回

小児整形研修あり方委員会　5月29日(東京)，11月25日(徳島)：2回

学会あり方委員会　5月29日(東京)，11月25日(徳島)：2回

6．一般会計報告・予算案

雑誌の発行が一度のため今回は一見黒字に見えるが，策を得ないといけないとの認識を得た.

財務委員会の立ち上げをして，機関誌制作は印刷代を減らす意味でも紙質を落とす，ITを使用した形にするなどのことを考える必要があるか，これらのことをあり方委員会にて検討することにした.

7．研修会会計報告・予算案

多少，参加者が少なかった.

来年は，大正製薬ホールから中央研修会を兼ね，慈恵医大の講堂を利用させていただく予定であり，講堂使用料金が20万円強かかるので，多くの参加者を募る予定.

8．その他のFellowship基金の会計報告

山室・荻原基金では特別会計からの支出がなかった.

9．各種委員会報告

1）国際委員会

(1) 国際学会報告

① IFPOS：Seoul，Korea で 8-11 September に行われた．

② APOA main body：Taipei，Taiwan で 5-9 November に行われた．
APOA main body が今後は 2 年に 1 度となる．

③ APOA pediatric：chairman 交代(Choi＞亀ヶ谷)
national delegate 交代(藤井＞川端)

(2) 国際学会予定

① EPOS：Basel(スイス) 2011.4.6-9

② POSNA：Quebec(カナダ) 2011.5.11-14

③ APOA spine & pediatric：岐阜(日本) 2011.6.1-4

④ 6th International Clubfoot Congress：Prague(チェコ)

(3) Fellowship program

① Asian Fellowship　14 名応募
Manh Nhi HUYNH(ベトナム)
Raymond Peter LEE(香港)
Raghav SAINI(インド) キャンセル

② Yamamuro-Ogihara Fellowship　5 名応募
Baterdene OYUNDALAI(モンゴル)
Sergei SERDJUCHENKO(ベラルーシ)

③ Murakami-Sano-Sakamaki Fellowship　3 名応募
田村太資先生(大阪府立母子保健総合医療センター)　Vellore(インド) Dr. Vrisha Madhuri

④ Matsuo Fellowship
Nino CHOLOKOVA(グルジア)

⑤ TPOS-KPOS-JPOA Exchange Fellowship
Chien-Chung KUO(台湾)
秋山美緒先生(九州大学)

(4) その他

① 委員会構成メンバーの変更
退任：扇谷浩文先生，薩摩眞一先生，中島康晴先生
新委員：小林大介先生，和田晃房先生
臨時アドバイザー：亀ヶ谷真琴先生

2）教育研修委員会

(1) 平成21年第2回委員会報告(愛媛での日本小児整形外科学会会期中)

① 委員交代，新委員追加について

・毎年定例の2名交代のほか，1名の交代

・北陸の拠点として，委員追加

② 地方研修会について

・コア・プログラムが「あり方委員会」に提出された．

(2) 第17回教育研修会　開催状況

日程：平成22年8月21日(土)，22日(日)

会場：大正富山医薬品(高田馬場)

内容：

・一般講演9題(4講演は30分ずつ)

先脱，骨頭すべり(病態，治療)，脳性麻痺，先天異常(上肢)，骨折(下肢)，斜頚(筋性，鑑別)，骨関節感染

・パネル・ディスカッション「骨腫瘍の診断と治療」

病理診断，画像診断，治療(良性，悪性)

参加者：111名(うち数名が学会会員になった)

(3) 平成22年第1回委員会報告(第17回教育研修会会期中)

①“地方研修会”について：新たに近畿，北陸が開催予定，東北は平成22年6月に第1回研修会を開催した．関東は目下検討中である．

② 次年度のあり方について

来年は“中央研修会”と銘打って行う．

・これまでの開催時間(土曜昼から日曜午後まで)，および一般講演とパネル・ディスカッションという構成は概ね維持する．

・ビデオ講演(1時間もの)を2コマ入れる．このため，一般講演は2コマ減らす．

・具体的内容：＜一般講演＞足部変形，下肢先天異常，下肢アライメント異常，ペルテス病，骨折上肢

＜ビデオ講演(手術手技)＞脊柱側弯，先天股脱

＜パネル・ディスカッション＞「小児スポーツ障害の診断と治療」

③ 委員長および委員の交代について

北理事を次期委員長として(理事会に)推薦され，承認された．

奥住委員長・扇谷委員はアドバイザーに推薦され，承認された．

3）Multi-Center Study 委員会

岩本幸英前委員長が任期終了につき，尾崎敏文理事に委員長が交代された．去年より引き続き，Blount病の他施設実態調査についてはJOSに投稿準備中．JOS掲載後，日整会編集委員会の許可を

得て，日本小児整形外科学会雑誌に掲載許可をいただく予定．委員については理事長と相談の上，指名予定．

4）編集委員会

(1) 委員会開催

2010年(平成22年)5月27日　東京国際フォーラム(日整会)

主な議題：査読委員制度変更の検討(すでにリタイヤしている委員が多い)

編集委員メンバーの改選について(多数の委員が連続6年超過)

投稿論文チェック表の改訂

外国人投稿論文の扱いと英文校正について

(full paper 4万円，abstract 3,000円のコスト)

2010年(平成22年)11月26日　徳島で開催予定

(2) 編集小会議(編集委員長が査読の付け合わせチェック)

2010年(平成22年)5/13，7/20，10/7，11/11　本郷の学会本部にて

(3) 機関誌発行

① 機関誌19巻1号(32編) 2010年(平成22年)2月15日発刊

数量：1,260部　制作費：1,944,810円

1,169部配送　196,710円

② 機関誌19巻2号(35編) 2010年(平成22年)10月15日発刊

数量：1,200部　制作費：2,230,200円

1,144部配送　123,701円

③ 機関誌20巻1号：2011年(平成23年)3月発刊予定．ただ今制作中

注：毎年，1号は一般演題，2号は特別シンポ，主題などの依頼原稿

第19回学術集会後投稿数　55編

第20回学術集会後投稿数　82編

今年度は投稿原稿が50%増加した．

(4) 委員会再編と査読委員について

今年度は理事の改選に伴って委員長が交代したが，他の編集委員の多くはすでに6年以上固定されている(会則では6年を超えないと書かれている)．査読委員はさらに高齢化している．今年度は投稿論文数が増加したため，編集委員一人あたり8〜9編の論文の査読をお願いすることとなり，委員の負担が大きい．

→委員会再編案

編集委員を18名まで増やし，1つの論文について主査を編集委員，副査を一般の評議員の先生にお願いする．編集委員の担当論文数は年間5編程度，副査をお願いする評議員は年間2編程度と考えている．

今回の評議委員会ご案内に同封して，各評議員に査読可能な専門領域について調査した．

これまでの編集委員・査読委員で6年の期限を超えていないのは高山先生・荻野先生・北野先生のみで6年超の委員全員を交代させることは不可能.

渥美先生・芳賀先生・瀬本先生・下村先生の4名には残留していただく．その他，新規に11名の編集委員をノミネートしたい(会則では理事長が指名することになっている).

5）学会あり方委員会

(1) 今年度，新たに9名の委員を選出し，芳賀が委員長として活動を開始した.

(2) 2010年(平成22年)5月29日に第1回委員会を開催した．医師以外の会員資格および各種委員会の委員長・委員の資格・選出について検討し，これに関わる会則の改訂についても審議した.

(3) 2010年(平成22年)11月25日に第2回委員会を開催した．第1回委員会で検討した事項について継続して審議した．運動器の10年への関わりについて審議した.

特定会員の中に「準会員」を設け，医師以外の医療関係国家資格(PT・OTなど)およびそれと同等の資格を有するものが評議員2名の推薦を得て入会を申請し，理事会にて承認された場合に入会を認める方針とし，会則改定案を作成することになった．準会員の会費については，学会誌と郵送費用等を考え，年額6,000円が適当とされた．準会員の学会誌への投稿に際しての検討はまだできていないが，現行の会則で学会誌への投稿は「会員に限る」とあり，これには一般会員の他特定会員も含まれると理解できることから，準会員の投稿も認めるということになろう．理事会でも投稿を認めるべきとの意見が多かったのでこの方向とし，この点に関して会則の変更は不要と考える.

各種委員会の委員選出について，委員長は評議員から選出すること，委員の中に必ず1名の理事を含めることが確認され，これに沿って会則を改訂することになった．また，研修委員会，国際委員会，編集委員会などでは委員の任期(3年1期で2期6年まで)を終了後，委員長として任期を延長できる制度を作るべきではないかとの意見があり，委員から継続して就任する場合，更に2期6年委員長を務めることが可能になるように，会則第4条を改訂する方針となった.

「運動器の10年日本委員会」へのかかわり方について審議し，活動には，小児の運動器障害が含まれていることもあり，日本小児整形外科学会としては今後も継続して関連学会として活動に協力する方針となった．したがって今後も関連団体として参加し年額10万円を収めることになる予定.

以上の他，評議員を定年になった人のうち名誉会員になれない人を考え，功労会員というカテゴリーを作ること，今年の対象者(君塚先生，富田先生，畠山先生)等(場合により遡って対象者を確認する必要あり)を功労会員とできるように，適応年度を設定すること，が提案され，あり方委員会で対応することになった.

また，財務委員会の立ち上げについても，あり方委員会で検討することになった.

6）社会保険委員会報告

(1) 外保連加盟の検討

外保連加盟について年会費等検討したが，従来通り日本整形外科学会を通じて要望していくこととした.

(2) E 難度手術要望結果

「内反足手術」,「麻痺に対する筋腱移行術 1. 肩, 肘, 股, 膝」と「麻痺に対する筋腱移行術 2. 手および指(手)」が見直し項目に上がっており, アンケート調査を実施したが, 日整会から D 群として要望することになった.

(3) 日本小児期外科系関連協議会への要望

① 6 歳以下のギプス加算(現行は 3 歳以下), ② 先天股脱での観血的整復(OR) + 骨盤骨切り術時の別算定など, 7 項目を要望した.

(4) 新委員　笹　益雄先生

(5) 次回委員会開催予定　2010 年 11 月 27 日(土)　7：15〜8：15

場　所：ホテルクレメント徳島

7) 広報委員会報告

(1) 広報委員の審議検討事項：ホームページの変更について

新しいホームページ作成を検討してきたが, 今ひとつ新しいものに変更する決めてがなく, さらに現在のホームページ最大の欠点が初期ページから次に以降する際の問題とのことであったため, 現ホームページの初期ページを変更して使用しやすい形にすることが可能か検討する段階にきている. 今しばらく時間を頂きたい.

(2) 日整会から小児整形外科研修受け入れ可能施設名簿の掲載を依頼され, 12 月より掲載予定である. 小児整形外科の理念を初期ページに入れる.

専門医認定機構を視野に入れた上での検討も行っていただきたい.

8) スポーツ委員会報告

(1) 委員会の開催

第 1 回：2010 年(平成 22 年)5 月 28 日　東京国際フォーラム　G403

第 2 回：2010 年(平成 22 年)11 月 27 日　あわぎんホール　第 1 会議室(徳島市)

(2) 第 21 回日本小児整形外科学会において下記のシンポジウムを企画した.

・シンポジウム「成長期の野球選手に生じる肘・肩の骨軟骨障害」

座長：井樋栄二(東北大学), 松浦哲也(徳島大学)

演者：鈴江直人(徳島大学)：投球による肘・肩骨軟骨障害の実態

馬見塚尚孝(筑波大学)：高分解能 MRI からみた肘内側骨軟骨障害の病態

戸祭正喜(川崎病院)：小頭離断性骨軟骨炎で生じる関節症性変化

山本宣幸(東北大学)：投球によって生じる上腕骨頭後捻の年齢的変化

山本智章(新潟リハビリテーション病院)：成長期野球選手における投球側上腕の骨格の特徴について

(3) 成長期のスポーツ障害予防のための啓発冊子を作成した.

『成長期のスポーツ障害—早期発見と予防のために』

編著：日本小児整形外科学会スポーツ委員会

協力：久光製薬株式会社

今後，各種講演会・研究会や学校などにおいて配布し，啓発活動に活用する予定である．

9）小児整形外科研修あり方委員会報告

1）「コア・プログラム」の作成

46の疾患，外傷，病態，その他の項目について担当者を決定した．

2）地方研修会の開催状況

北海道：平成22年2月に第2回を実施

東北　：　〃　6月に第1回研究会・研修会を実施

関東　：検討中

東海　：平成22年12月に第2回を開催予定

北陸　：平成23年2月に第1回を開催予定

近畿　：　〃　1月に第1回を開催予定

中・四国：平成22年10月に第2回を実施

九州・山口：平成23年1月に第8回を開催予定

会場費，講師謝礼を抑えられれば，参加費1万円で参加者が70～80人あれば開催可能．

日整会の理事長から小児整形外科委員会に，1日6時間で必要な研修を受けられるような研修会の計画を提出するようにとの指示があった．

10）用語検討部会

今回は，用語集の改訂もなく活動も特になし．

用語委員会と改名する．委員長，委員が交代の時期を過ぎているので，清水理事長が指名する方向で動くことになった．

10．その他

【審議事項】

1．前回理事会議事録の承認

2．役員交代

監事安井先生が2期6年の任期を迎え，清水理事長と奥住副理事長から，山下敏彦先生(札幌医科大学)の推薦があり，了承された．

3．名誉会員候補者として，推薦された2名の先生が承認された．

佐藤雅人先生(理事，副理事長，教育研修会委員長，社会保険委員長)

山本晴康先生(理事，第20回学術集会会長)

4．評議員定年感謝状授与者として，5名の先生が承認された．

1）君塚　葵先生

2）佐藤雅人先生

3）富田勝郎先生

4）畠山征也先生

5）山本晴康先生

5．次期会長・副会長の確認

第22回会長　　：日下部虎夫先生

第23回会長予定者：岩本幸英先生

6．次々期副会長候補者選出(第24回会長)

会長予定者として，奥住成晴先生を選出した．

7．新評議員候補者として，6人の先生が承認された．

1）小寺正純先生(杏林大学整形外科講師)

2）三谷　茂先生(川崎医科大学整形外科教授)

3）稲垣克記先生(昭和大学整形外科教授)

4）松本守雄先生(慶應義塾大学整形外科准教授)

5）徳山　剛先生(岐阜県立希望が丘学園園長)

6）岡野邦彦先生(国立病院機構長崎医療センター整形外科医長)

8．会則改訂

学会あり方委員会を中心に，会則改訂に向けて準備することにした．

9．その他

日本小児整形外科学会 平成22年度評議員会議事録

日　時：平成22年11月25日(木)　14：20〜16：20
場　所：ホテルクレメント徳島　3階　ハーモニーホール
出席者：63名
欠席者：46名(委任状39名あり)

【報告事項】

1．理事長報告

財務体質の強化

実際には財政は厳しい状態にあることがわかってきた．打開策の一つとして財務担当委員会の立ち上げが必要との意見が出され，また学会誌の広告・ペーパーレス・E-pub・バナー広告(困難)などの案が出された．

2．第21回学術集会準備報告

安井夏生会長から，総合テーマ：「こどもの夢・骨格の成長」と，演題数はかなり多く，Ponsetiのシンポジウムを組んだことなどが報告された．

また，資金的にはかなり困難であり，小児の学会では資金援助が得られにくいとの見解が報告された．

3．第22回学術集会予定(日下部虎夫次期会長)

期　日：2011年12月8日(木)・9日(金)

会　場：京都全日空ホテル(京都市)

テーマは「小児整形外科，伝統の継承と新たなる展開」

シンポジウム：DDH関連など，いくつかのパネルディスカッションも予定していると報告された．

4．第23回学術集会予定(岩本幸英次期副会長)

期　日：2012年11月30日(金)・12月1日(土)

会　場：九州大学医学部百年講堂(福岡市)

5．庶務報告

副理事長から会員数，理事会・各種委員会開催状況が報告され，承認した．

6．一般会計報告・予算案

副理事長から決算案・予算案が説明され，ともに原案通りに承認した．

7．研修会会計報告・予算案

副理事長から決算案・予算案が説明され，ともに原案通りに承認した．

8．Fellowship基金の会計報告

副理事長から各Fellowshipの決算案・予算案が説明され，いずれも原案通りに承認した．

9．各種委員会報告

1）国際委員会

(1) 国際学会報告

① IFPOS：Seoul，Korea で 8-11 September に行われた．

② APOA main body：Taipei，Taiwan で 5-9 November に行われた．

APOA main body が今後は 2 年に 1 度となる

③ APOA pediatric：chairman 交代(Choi＞亀ヶ谷)

national delegate 交代(藤井＞川端)

(2) 国際学会予定

① EPOS：Basel(スイス) 2011.4.6-9

② POSNA：Quebec(カナダ) 2011.5.11-14

③ APOA spine & pediatric：岐阜(日本) 2011.6.1-4

④ 6th International Clubfoot Congress：Prague(チェコ)

(3) Fellowship program

① Asian Fellowship　14 名応募

Manh Nhi HUYNH(ベトナム)

Raymond Peter LEE(香港)

Raghav SAINI(インド)キャンセル

② Yamamuro-Ogihara Fellowship　5 名応募

Baterdene OYUNDALAI(モンゴル)

Sergei SERDJUCHENKO(ベラルーシ)

③ Murakami-Sano-Sakamaki Fellowship　3 名応募

田村太資先生(大阪府立母子保健総合医療センター)　Vellore(インド) Dr. Vrisha Madhuri

④ Matsuo Fellowship

Nino CHOLOKOVA(グルジア)

⑤ TPOS-KPOS-JPOA Exchange Fellowship

Chien-Chung KUO(台湾)

秋山美緒先生(九州大学)

(4) その他

① 委員会構成メンバーの変更

退任：扇谷浩文先生，薩摩眞一先生，中島康晴先生

新委員：小林大介先生，和田晃房先生

臨時アドバイザー：亀ヶ谷真琴先生

2）教育研修委員会

(1) 第 17 回教育研修会(参加者 111 名)の開催報告

(2) 第18回教育研修会

計画説明があり，“中央研修会”と銘打って行うことになった．

・これまでの開催時間(土曜昼から日曜午後まで)，および一般講演とパネル・ディスカッションという構成は概ね維持する．

・ビデオ講演(1時間もの)を2コマ入れる．このため，一般講演は2コマ減らす．

・具体的内容：

＜一般講演＞足部変形，下肢先天異常，下肢アライメント異常，ペルテス病，骨折上肢

＜ビデオ講演(手術手技)＞脊柱側弯，先天股脱

＜パネル・ディスカッション＞「小児スポーツ障害の診断と治療」などの予定であると報告された．なお，会場に関しては，東京慈恵会医科大学講堂を借りることになった．また，今後の研修会のあり方として，地方研修会について，日整会の地区毎の設立を勧め，近畿，北陸が開催予定，東北は平成22年6月に第1回研修会を開催し，関東は目下検討中である．「あり方委員会」にコア・プログラムが提出された．

(3) 委員長および委員の交代について

北理事を次期委員長として(理事会に)推薦され，承認された．

奥住委員長・扇谷委員はアドバイザーに推薦され，承認された．

3) Multi-Center Study 委員会

岩本幸英前委員長が任期終了につき，尾崎敏文理事に委員長が交代された．去年より引き続き，Blount病の他施設実態調査についてはJOSに投稿準備中．JOS掲載後，日整会編集委員会の許可を得て，日本小児整形外科学会雑誌に掲載許可をいただく予定．委員については理事長と相談の上，理事会審議後指名予定．

4) 編集委員会

(1) 機関誌発行

① 機関誌19巻1号(32編) 平成22年2月15日発刊

② 機関誌19巻2号(35編) 平成22年10月15日発刊

③ 機関誌20巻1号　平成23年3月発刊予定．ただ今制作中

注：毎年，1号は一般演題，2号は特別シンポ，主題などの依頼原稿

(2) 委員会再編と査読委員について

今年度は理事の改選に伴って委員長が交代したが，他の編集委員の多くはすでに任期6年以上固定されている(会則では6年を超えないと書かれている)．投稿論文数が増加したため，編集委員・査読委員の一人あたり8~9編の論文の査読をお願いすることとなり，委員の負担が大きい．

→委員会再編案

編集委員を18名まで増やし，1つの論文について主査を編集委員，副査を一般の評議員の先生にお願いする．各評議員に査読可能な専門領域について調査し，今年度から，編集委員の担当論文数は年間5編程度，副査をお願いする評議員は年間2編程度と考えた．これまでの編集委員・査読委員で6年の期限を超えていないのは高山・荻野先生・北野先生のみで6年超の委員全員を交代させることは，制作の関係で不可能なの

で，渥美先生・芳賀先生・瀬本先生・下村先生の4名には残留していただく．その他，新規に12名の編集委員をノミネート後，理事会にて承認をいただく予定．

5）学会あり方委員会

(1) 今年度，新たに9名の委員を選出し，芳賀が委員長として活動を開始した．

(2) 平成22年5月29日に第1回委員会を開催した．医師以外の会員資格および各種委員会の委員長・委員の資格・選出について検討し，これに関わる会則の改訂についても審議した．

(3) 平成22年11月25日に第2回委員会を開催した．第1回委員会で検討した事項について継続して審議した．運動器の10年への関わりについて審議した．

特定会員の中に「準会員」を設け，医師以外の医療関係国家資格(PT・OTなど)およびそれと同等の資格を有するものが評議員2名の推薦を得て入会を申請し，理事会にて承認された場合に入会を認める方針とし，会則改定案を作成することになった．準会員の会費については，学会誌と郵送費用等を考え，年額6,000円が適当とされた．準会員の学会誌への投稿に際しての検討はまだできていないが，現行の会則で学会誌への投稿は「会員に限る」とあり，これには一般会員の他特定会員も含まれると理解できることから，準会員の投稿も認めるということになろう．理事会でも投稿を認めるべきとの意見が多かったのでこの方向とし，この点に関して会則の変更は不要と考える．

各種委員会の委員選出について，委員長は評議員から選出すること，委員の中に必ず1名の理事を含めることが確認され，これに沿って会則を改訂することになった．また，研修委員会，国際委員会，編集委員会などでは委員の任期(3年1期で2期6年まで)を終了後，委員長として任期を延長できる制度を作るべきではないかとの意見があり，委員から継続して就任する場合，更に2期6年委員長を務めることが可能になるように，会則第4条を改訂する方針となった．

「運動器の10年日本委員会」へのかかわり方について審議し，活動には，小児の運動器障害が含まれていることもあり，日本小児整形外科学会としては今後も継続して関連学会として活動に協力する方針となった．したがって今後も関連団体として参加し年額10万円を収めることになる予定．

以上の他，評議員を定年になった人のうち名誉会員になれない人を考え，功労会員というカテゴリーを作ること，今年の対象者(君塚先生，富田先生，畠山先生)等(場合により遡って対象者を確認する必要あり)を功労会員とできるように，適応年度を設定すること，が提案され，あり方委員会で対応することになった．

また，財務委員会の立ち上げについても，あり方委員会で検討することになった．

6）社会保険委員会報告

(1) 外保連加盟の検討

外保連加盟について年会費等検討したが，従来通り日本整形外科学会を通じて要望していくこととした．

(2) E難度手術要望結果

「内反足手術」，「麻痺に対する筋腱移行術　1．肩，肘，股，膝」と「麻痺に対する筋腱移行術　2．手および指(手)」が見直し項目に上がっており，アンケート調査を実施したが，日整会からD群として要望することになった．

(3) 日本小児期外科系関連協議会への要望

①6歳以下のギプス加算(現行は3歳以下)

②先天股脱での観血的整復(OR)+骨盤骨切り術時の別算定

など7項目を要望した.

(4) 委員新旧交代：新委員：笹　益雄先生，退任：日下部虎夫先生，高村和幸先生．後任は，理事会にて審議後委嘱する.

(5) 診療報酬の要望受付案内を，年会費の送付の際に同封することにした.

7）広報委員会報告

(1) 広報委員の審議検討事項はホームページの変更について

現ホームページの初期ページを変更して使用しやすい形にすることが検討する段階に来ている．今しばらく時間を頂きたい.

(2) 日整会から小児整形外科研修受け入れ可能施設名簿の掲載を依頼され，12月より掲載予定です.

小児整形外科の理念を初期ページに入れる.

専門医認定機構を視野に入れたうえでの検討も行っていただきたい.

8）スポーツ委員会報告

成長期のスポーツ障害予防のための啓発冊子を作成した.

『成長期のスポーツ障害―早期発見と予防のために―』

編著：日本小児整形外科学会スポーツ委員会

協力：久光製薬株式会社

今後，各種講演会・研究会や学校などにおいて配布し，啓発活動に活用する予定である.

9）小児整形外科研修あり方委員会報告

1)「コア・プログラム」の作成

46の疾患，外傷，病態，その他の項目について担当者を決定した.

2）地方研修会の開催状況

北海道：平成22年　2 月に第2回を実施

東北　：　〃　　6 月に第1回研究会・研修会を実施

関東　：検討中

東海　：平成22年12月に第2回を開催予定

北陸　：平成23年 2 月に第1回を開催予定

近畿　：　〃　　1 月に第1回を開催予定

中・四国：平成22年10月に第2回を実施

九州・山口：平成23年1月に第8回を開催予定

【審議事項】

1．役員交代

監事安井先生が2期6年の任期を迎え，清水理事長と奥住副理事長から，山下敏彦先生(札幌医科大学)の理事推薦があり，了承された．監事については，次期の理事会にて審議するとした．

2．名誉会員承認

副理事長から，佐藤雅人会員(理事，副理事長，教育研修会委員長，社会保険委員長)，山本晴康会員(理事，第20回学術集会会長)を候補者とする理事会案が説明され，それを承認した．総会にて名誉会員証の授与を行う予定．

3．評議員定年感謝状授与

副理事長から，本学術集会までに65歳を迎えた下記5名の評議員に感謝状を授与することに決定した旨が報告され，総会にて授与を行う予定．

君塚　葵，佐藤雅人，富田勝郎，畠山征也，山本晴康評議員

4．次期会長・副会長の確認

第22回会長に日下部虎夫副会長，副会長に岩本幸英評議員(第23回会長予定者)の昇任を確認した．

5．次々期副会長候補者選出(第24回会長)

理事長から，理事会が奥住成晴副理事長を選出した旨が報告され，承認した．

6．新評議員承認

理事長から，理事会が推薦する下記6名の候補者が紹介され，全員を新評議員として承認した．

1）小寺正純(杏林大学整形外科講師)

2）三谷　茂(川崎医科大学整形外科教授)

3）稲垣克記(昭和大学整形外科教授)

4）松本守雄(慶應義塾大学整形外科准教授)

5）徳山　剛(岐阜県立希望が丘学園園長)

6）岡野邦彦(国立病院機構長崎医療センター整形外科医長)　　(敬称略)

7．会則改訂

学会あり方委員会を中心に，会則改訂に向けて，準備することにした．

日本小児整形外科学会　各種委員会

（平成 23 年 3 月現在）（○：委員長）

国際委員会

○川端　秀彦　猪又　義男　金谷　文則　北野　利夫　金　郁喆　小林　大介
西良　浩一　高山真一郎　二見　徹　町田　治郎　和田　晃房
亀ヶ谷真琴（臨時アドバイザー）　国分　正一（アドバイザー）
藤井　敏男（臨時アドバイザー）　山室　隆夫（アドバイザー）

教育研修委員会

○北　純　赤澤　啓史　朝貝　芳美　稲葉　裕　大谷　卓也　川端　秀彦
金　郁喆　下村　哲史　高村　和幸　野村　忠雄　服部　義　山下　敏彦
扇谷　浩文（アドバイザー）　奥住　成晴（アドバイザー）

Multi-Center Study 委員会

○尾崎　敏文　稲葉　裕　猪又　義男　金　郁喆　小林　大介　西須　孝
中瀬　尚長　服部　義

編集委員会

○高山真一郎　渥美　敬　大関　覚　荻野　利彦　尾崎　敏文　落合　達宏
北小路隆彦　北野　利夫　鬼頭　浩史　笹　益雄　品田　良之　下村　哲史
鈴木　茂夫　瀬本　喜啓　滝川　一晴　芳賀　信彦　堀井恵美子　松井　好人
松本　守雄

学会あり方委員会

○芳賀　信彦　稲葉　裕　奥住　成晴　落合　達宏　西須　孝　清水　克時
中島　康晴　服部　義　松山　敏勝

社会保険委員会

○朝貝　芳美　亀ヶ谷真琴　北　純　窪田　秀明　笹　益雄　薩摩　眞一
関　敦仁　中島　育昌

広報委員会

○扇谷　浩文　北　純　薩摩　眞一　品田　良之　高村　和幸　和田　郁雄

スポーツ委員会

○山下　敏彦　赤澤　啓史　一戸　貞文　桶谷　寛　日下部虎夫　白仁田　厚
高山真一郎　戸祭　正喜　鳥居　俊

用語委員会

○亀ヶ谷真琴　北小路隆彦　神野　哲也　平良　勝章　松井　好人　横井　広道

日本小児整形外科学会会則

第1章　総　則

第1条　本会は日本小児整形外科学会(Japanese Pediatric Orthopaedic Association)と称する.

第2条　本会は，事務局を本郷三丁目THビル2階(東京都文京区本郷2丁目40番8号)に置く.

第2章　目的および事業

第3条　本会は小児整形外科学の進歩発展を図ることを目的とする.

第4条　本会は，前条の目的を達成するために次の事業を行う.

(1) 学術集会，講演会及び研修会の開催
(2) 機関誌，図書等の発行
(3) 研究の奨励及び調査の実施
(4) 優秀な業績の表彰
(5) 国内外の諸団体との協力と連携
(6) 国際協力の推進
(7) その他，必要な事業

第5条　事業年度は10月1日に始まり，翌年9月30日に終る.

第3章　会　員

第6条　本会は，一般会員，名誉会員及び特定会員をもって構成する.

第7条　一般会員は，本会の目的に賛同する医師とする.

第8条　名誉会員は，小児整形外科学の発展に特別な貢献をした者，または本会の運営に多大の寄与をした者で，理事会の推薦により，評議員会の議を経て，総会の承認を得たものとする.

第9条　特定会員は，理事会において認められた外国人会員及び賛助会員とする.

第10条　名誉会員を除く本会会員は，毎年所定の会費を納入しなければならない．会費については別に定める.

第11条　会員は次の場合にその資格を失う.

(1) 退会の希望を本会事務局に申し出たとき
(2) 会費を3年以上滞納したとき
(3) 本会の名誉を傷つけ，またはその目的に反する行為があったとき

第4章　役員・評議員及び委員

第12条　本会は，次の役員及び評議員を置く.

(1) 理事長　1名
(2) 副理事長　1名
(3) 理事　10名以上15名以内を原則とする
(4) 監事　2名
(5) 評議員　60名以上

第13条　理事長は理事会において理事の互選により選出する.

2．副理事長は理事の中から理事長が指名し，理事会で選出する.

3．理事・監事は評議員の中から役員2名以上の推薦により理事会で選出し，評議員会において承認し，総会に報告する.

4．評議員は，別に定める規則に従い，一般会員の中から役員2名以上の推薦を得て理事会で選出し，評議員会において承認し，総会に報告する.

第14条　理事長は本会を代表し，会務を統括し，理事会を組織して本会の事業の執行を図る.

2．副理事長は理事長を補佐し，理事長が業務を遂行できなくなった場合はその職務を代行する.

3．理事は理事会を構成し，本会運営のため重要事項を審議決定する.

4．監事は本会の運営及び会計を監査する.

5．評議員は評議員会を構成し，本会運営のため重要事項を審議決定する.

第15条　役員の任期は選出された年の学術集会の翌日から1期3年，連続2期までとし，年齢満65歳に達した日の属する年度の総会までとする．ただし理事長については選出時年齢満65歳未満とし，67歳に達した日の属する年度の総会までとする.

2．評議員の任期は選出された年の学術集会の翌日から1期6年とし，再任を妨げない．ただし評議員の任期は年齢満65歳に達した日の属する年度の総会までとする.

第16条　本会に会務執行のため，別に定める委員会を置く.

2．委員会及び構成委員は，理事会で議決し，委嘱する.

第5章　会　議

第17条　理事会は，役員と，別に定める会長，次期会長及び前会長によって構成され，理事長が必要に応じ適宜これを招集し，議長を務める．ただし監事あるいは監事を除く理事会構成者の3分の1以上から会議に付議すべき事項を示して理事会の招集を請求されたときは，理事長は，その請求があった日から30日以内に理事会を招集しなければならない.

2．理事会は理事会構成者の3分の2以上が出席しなければ，議事を開き議決することができない．ただし当該議事につき書面あるいは電子メール通信などによって

あらかじめ賛否を表明した者は，これを出席者とみなす．

3．理事会の議事は，この会則に別段の定めがある場合を除き，監事を除く出席理事会構成者の過半数をもって決し，可否同数の時は，議長の決するところによる．

第18条　評議員会は毎年1回理事長がこれを召集する．ただし理事長または監事が必要と認めたとき，または評議員の1/3以上から審議事項を付して請求があったときは，理事長は，その請求があった日から30日以内に臨時評議員会を招集しなければならない．

2．評議員会の議長は理事長がこれを務める．

3．評議員会は評議員現在数の3分の2以上が出席しなければその議事を開き，議決することができない．ただし，委任状をもって出席とみなす．

4．評議員会の議事は，この会則に別段の定めがある場合を除き，出席者の過半数をもって決し，可否同数の時は，議長の決するところによる．

第19条　通常総会は年1回とする．理事長は学術集会中にこれを招集し，次の事項につき報告し，承認を受けなければならない．

(1) 事業報告及び収支決算についての事項
(2) 事業計画及び収支予算についての事項
(3) 財産目録及び貸借対照表についての事項
(4) その他，学会の業務に関する重要事項で，理事会において必要と認める事項

2．臨時総会は必要に応じて理事長がこれを招集する．

3．総会の議長は学会長がこれを務める．

第6章　学術集会

第20条　学術集会に会長，次期会長及び次次期会長を置く．

2．会長，次期会長及び次次期会長は，役員，評議員の中から理事会において選出し，評議員会において承認し，総会に報告する．

3．会長は本会の役員を兼ねることはできるが，理事長を兼ねることはできないものとする．

4．会長の任期は選出された年の学術集会終了の翌日から次期学術集会終了の日までとする．

5．会長は学術集会を開催し主宰する．

6．学術集会の期日はこれを開催する年度の会長がこれを決定する．

第21条　学術集会における発表演者は，共同演者を含めて，原則として会員に限る．会員でない者の学術集会への参加は，会長の許可と学術集会参加費の納入を必要とする．

第7章　学会誌

第22条　本会は日本小児整形外科学会雑誌(The Journal of Japanese Pediatric Orthopaedic Association)を発行し，会員に配布する．学会誌の配布は原則として入会以後に発行したものとする．

2．学会誌に論文を投稿する者は，共同執筆者を含め原則として会員に限る．学会誌への投稿規定は別に定める．

第8章　会則の変更

第23条　本会則は，理事会及び評議員会において，監事を除く理事会構成者の3分の2以上及び評議員の3分の2以上の議決を経て，総会で承認を得なければ変更することができない．

第9章　補　則

第24条　この会則施行についての規則等は理事会及び評議員会の議決により別に定める．また規則等を実施するための細則等は理事会が定めるものとする．

附　則　本会則は，平成2年11月16日から施行する．(平成8年11月29日改正)(平成15年11月22日改正)

会則改訂に伴う経過措置

平成15年11月22日の会則改正時に在任中の役員及び評議員は，この改正された会則に従って選出された者とする．

評議員の選出・資格継続に関する規則

第1条　この規則は，日本小児整形外科学会会則第13条4項の定めに基づき，評議員の選出・資格継続に関する事項について定める．

第2条　評議員は小児整形外科に関して造詣が深く，本学会で積極的に活躍し，医学・医療・福祉に資する指導的な会員とする．

第3条　評議員の定数は会則第12条5項の定めにより60名以上とする．上限は会員数の10%以内とする．

第4条　評議員の任期は会則第15条2項の定めによる．

第5条　評議員の任期を終了した時点でさらに評議員を継続する場合には，理事会による資格継続審査を受け，再任されなければならない．

2．資格継続審査の基準は評議員である6年間に，本学会で発表するか(共同演者・教育研修講演を含む)もしくは座長を経験し，あるいは小児整形外科に関する内容を学術誌・他学会・講演会で論文掲載・

発表・講演などの相当数あることとし，理事会に書面で提出する．

第6条　評議員であることを辞退する場合は，本人が理事長に書面で申し出る．

第7条　評議員は以下のいずれかの場合に，その資格を失効する．
(1) 会の名誉を著しく損ねた場合．(2) 評議員会に3年連続して欠席した場合．ただし相応の理由がある時には理事会による資格有効性の審査を受けることができる．

第8条　この規則に定めがなく，実施上補足を要する事項は，その都度理事会の定めるところによる．

第9条　この規則の改正は，理事会，評議員会の議を経て総会の承認を必要とする．

委員会規則

第1条　この規則は，日本小児整形外科学会会則第16条に基づき，委員会に関する組織・運営等について定める．

第2条　委員会の種別は次のとおりとする．
1．常置委員会：会務執行のための常設のものとして設置されるもの．
2．特別委員会：会務執行上特別の事案などに対処するため時限的に設置されるもの．

第3条　常置委員会の設置・改廃は，理事長または理事3名以上の設置目的等を明記した提案により，理事会の議を経て決定する．
2．特別委員会の設置は，理事長または理事の設置目的・期間等を明記した提案により，理事会の議を経て決定する．ただし理事長は設置期間内であっても目的を達成したものについては理事会の議を経て廃止することができる．

第4条　委員会の委員および委員長は，理事長の提案により，理事会で議決し，委嘱する．
2．委員会には委員長の指名により副委員長を置くことができる．
委員会には担当理事および委員長の依頼により理事会の議を経て，2名以内のアドバイザー，及び2名以内の臨時アドバイザーを置くことができる．
3．委員長は原則として2つの委員会の委員長を兼任することはできない．
4．委員の任期は3年とし再任を妨げない．ただし連続6年を越えることはできない．
5．委員は3年ごとに概ね半数を交代させる．
6．アドバイザーの任期は1年以内とし，再任を妨げない．

第5条　委員会は，理事会から諮問された事項について，迅速かつ専門的に審議し，その結果を理事会に答申しなければならない．

第6条　委員会は，委員現在数の過半数が出席しなければ議事を開き，議決することができない．
2．委員会の議決は，出席委員の3分の2以上の多数を必要とする．

第7条　この規則に定めがなく，実施上補足を要する事項は，その都度理事会の定めるところによる．

第8条　この規則の改正は，理事会，評議員会の議を経て総会の承認を必要とする．

附　則　この規則制定時に活動中の委員会(委員など含)はこの規則により設置されたものとする．

日本小児整形外科学会会費規則

第1条　この細則は，会則第10条に基づき，会費に関する事項について定める．

第2条　一般会員の会費は年額10,000円とする．

第3条　外国人会員の会費はこれを免除する．

第4条　賛助会員の会費は年額50,000円以上とする．

第5条　会費は，当該年度に全額を納入しなければならない．

第6条　この規則の改正は，理事会，評議員会の議を経て総会の承認を必要とする．

日本小児整形外科学会雑誌投稿規定

(平成 3年 6月28日制定)
(平成20年12月10日改定)

1．投稿論文の主著者，共著者は日本小児整形外科学会の会員であること(編集委員会が認める場合を除く)．

2．論文は和文または英文とし，原則的に未発表のものとする．掲載論文の著作権は，日本小児整形外科学会に属する．日本小児整形外科学会は投稿論文をデジタル媒体(CDやホームページでの公開など)として使用する場合がある．他誌(英文誌)への再投稿には，編集委員会に申請し許可を得る必要がある．

3．論文はタイトルページ，要旨，本文，文献，図の説明文，図，表，からなる．図は原図を3部提出する．図以外は，オリジナル1部とコピー2部の合計3部を提出する．さらに，タイトルページ，要旨，本文，文献，図の説明文，表にはページの通し番号を記入し，それらの入ったCD(テキスト保存,使用機種とソフト名を明記)を提出する．

1）タイトルページについて

以下のものを記す．

論文題名：日本語と英語で併記する(英語題名は日本語題名と同じ内容の英訳であること)．

著者名：日本語と英語で併記する．

所属機関：日本語と英語で併記する．番号により各著者の所属を示す．

キーワード：5個以内．日本語と英語で併記する．

連絡先：郵便番号，住所，電話番号，FAX番号，e-mail，氏名．

2）要旨について

要旨のみで目的，対象・方法，結果，結論がわかるように簡潔に記載する．

略号を用いることができるのは要旨の中で3回以上使用される場合とし，最初に全スペルを記述，括弧内に略号を記載し2回目以降略号を使用する．全スペルの提示なく使用できる略号は特に常用されているもの(例，MRIなど)に限る．

① 和文論文の場合

和文要旨(400字以内)と英文要旨(和文要旨と同じ内容の英訳であること，およそ200語を目安とする)を提出する．

② 英文論文の場合

英文要旨(200語以内)と和文要旨(英文要旨と同じ内容の和訳であること，およそ400字を目安とする)を提出する．

3）本文について

本文は序文，対象・方法，結果，考察，結論からなる．記載にあたって，序文の中で結果や結論を繰り返さない．考察は結果の単なる繰り返しではなく，得られた結果がいかに結論に結びつくかを論理的に説明する．

数字は算用数字を用い，度量衡単位はCGS単位で，m．cm．l．dl．kg．mgなどとする．薬剤名は一般名とし，必要に応じて商品名を併記する．機器名は商品名で記載し，会社名，所在地名を括弧内に追記する．略号を用いることができるのは，本文中に同一用語が3回以上使用される場合とし，最初に全スペルで記述，括弧内に略号を記載し2回目以降略号を使用する．全スペルの提示なく使用できる略号は特に常用されているもの(例，MRIなど)に限る．

① 和文論文の場合

A4版とする．横書き，20字×20行(ポイントサイズ12)，改行ピッチ8mm以上で記述する．本文と文献の合計で15枚以内とする．

口語体，新かなづかい，常用漢字を基準とする．学術用語は日本整形外科学会用語集，日本医学会医学用語辞典に準拠する．外国語はできるだけ邦訳し，邦訳し得ない外国語や人名などは外国語綴りとする(例外ペルテス病)．カタカナ表記は常用されるもの(外国の地名など)のみとする．

② 英文論文の場合

A4版とする．ダブルスペースで，周辺に十分な余白(左辺は2.5cm以上)を置く．Century，11ポイントで，本文と文献の合計12枚以内とする．

4）図，表について

図，表は合計で10個以内とする(組写真は用いられている図，各々を1枚と数える)．表は文字，数字と横線のみで作成する．番号を付け，別紙に添付し，本文中に挿入箇所を指定する．図，表ごとに標題を付け，図には説明文を付ける．図，表は鮮明なものとし，大きさは手札(約9×13cm)程度とする．カラーは実費著者負担とする．

5）文献について

原則として本文中に引用されたもので，10個以内とする．記載順序は著者名のアルファベット順とし，同一著者の場合は発表順とする．本文中に肩番号を付けて照合する．著者名は3名までとし，4名以上は「ほか，et al」とする．

誌名の省略は公式の略称を用い，英文誌はIndex Medicusに従う．提出論文には，引用文献の，最初と最後の頁のコピーを必ず添付して投稿する．

記載例を下記に示す．

（例）

1) Aronson DD, Zak PJ, Lee CL et al：Posterior transfer of the adductors in children who have cerebral palsy. A long term study. J Bone Joint Surg **73-A**：59-65, 1991.
2) Kruse RW, Bowen JR, Heinhoff S：Oblique tibial osteotomy in the correction of tibial deformity in children. J Pediatr Orthop **9**：476-482, 1989.
3) Ogden JA：The uniqueness of growing bone. In Fractures in Children (Rockwood CA et al edt), Lippincott, Philadelphia, 1-86, 1972.
4) Schuler P, Rossak K：Sonographische Verlauf-skontrollen von Hüftreifungsstörungen. Z Orthop **122**：136-141, 1984.
5) Tachdjian MO：Pediatric Orthopedics, Saunders. Philadelphia, 769-856, 1972.
6) 滝川一晴，芳賀信彦，四津有人ほか：脚長不等に対する経皮的膝骨端線閉鎖術の治療効果．日小整会誌 **15**：50-54，2006.
7) 吉川靖三：先天性内反足．臨床整形外科学（大野藤吾ほか編）7巻，中外医学社，東京，837-859，1988.

6）チェック表について

論文の体裁を整えるため，原稿をまとめる際にチェック表の項目を確認すること．

共著者にsenior authorがいる場合は校閲を受けた上で署名をもらい，原稿とともに投稿すること（チェック表は，ホームページからのダウンロード或いはコピー可）．

4．論文は十分に推敲し提出する．英文論文は，本学会が校正者を紹介する場合がある．その費用は投稿者の負担とする．

5．他著作物からの引用・転載については，原出版社および原著者の許諾が必要である．予め許諾を得ること．

6．倫理的配慮について

本誌に投稿されるヒトを対象とするすべての医学研究は，ヘルシンキ宣言を遵守したものであること．患者の名前，イニシャル，生年月日，病院での患者番号，手術日，入院日など，患者の同定を可能とする情報を記載してはならない．臨床疫学的研究も当該施設の基準等に合致していること．動物実験を扱う論文では，実験が当該施設の基準等に沿ったものであること．

7．論文の採否は編集委員会で審査し決定する．内容の訂正あるいは書き直しを求めることがある．

8．掲載料は刷り上がり4頁までは無料，これを超える分はその実費を著者負担とする．別刷は30部まで無料，これを超える場合は50部単位で著者実費負担とする．掲載料別刷料納入後，発送する．

9．原稿送り先

原稿は簡易書留またはレターパックにて下記に送付する．

〒113-0033　東京都文京区本郷2-40-8
THビル2階
日本小児整形外科学会事務局

投稿論文チェック表

平成　　年　　月　　日

□にチェックを入れ，この表を論文の一番上につけて投稿して下さい．

投稿者氏名：

所　　属：

論文名：

以下の項目をチェックして下さい

・和文論文

□ 和文要旨：400 字以内

□ 英文要旨：約 200 words

本文の体裁：□① A4 縦位置

□② 横書き

□③ 20 字×20 行(ポイントサイズ 12)

□④ 改行ピッチ 8 mm 以上

□⑤ 本文と文献の合計は 15 枚以内

・英文論文

□ 英文要旨：200 words 以内

□ 和文要旨：約 400 字

本文の体裁：□① A4 縦位置

□② ダブルスペース

□③ 周辺の十分な余白(左辺は 2.5 cm 以上)

□④ Century 11 ポイント

□⑤ 本文と文献の合計は 12 枚以内

・和文・英文論文　共通事項

タイトルページの体裁は，投稿規定通りか．

□① 論文の題名(日本語・英語併記)

□② 著者・共著者名(日本語・英語併記)

□③ 著者・共著者名のローマ字綴り

□④ 所属機関(日本語・英語併記　番号により各著者の所属を示す)

□⑤ キーワード(5 個以内，日本語・英語併記)

□⑥ 連絡先：郵便番号，住所，電話番号，Fax 番号，e-mail，氏名

□ ページ番号(タイトル，和文要旨・英文要旨・本文・文献・図表説明文・図・表の順で通し番号)

□ 図表：投稿規定に準じているか．図表の合計 10 個以内(注：組写真は用いられている図を各 1 枚と数える)．

□① 別紙に添付

□② 本文中に挿入箇所を指定する

□③ 表題を付ける

□④ 図に説明文をつける

□⑤ 図表は鮮明なものとする

□⑥ 写真の大きさは手札(約 9×12 cm)程度，グレースケール，300dpi の解像度で

□引用文献：記載は，投稿規定に準じているか．

□①10 個以内

□②アルファベット順

□③同一著者の場合は発表順

□④本文中に肩番号を付ける

□⑤著者名は 3 名までとし，4 名以上は「ほか，et al」とする．

□引用文献は，最初と最後の頁のコピーを添付すること

□原稿は 3 部揃える．

□タイトルページ，要旨，本文，文献，図の説明文，図表のすべてが入った CD を添付すること．（使用機種とソフト名を明記）

□別刷：30 部は無料．その他に希望部数がある場合は以下の部数に○を付けて下さい．超過分は著者実費負担となります．：超過希望冊数　不要，50 部，100 部，150 部，その他（　　）

□共著者の中に senior author はいますか．Senior author がいらっしゃる場合は，必ず校閲を受け，以下にサインをお願いします．

Senior author 署名(自著)欄：＿＿＿＿＿＿＿＿＿＿＿＿＿＿＿＿

＿＿＿＿＿＿＿＿＿＿＿＿＿＿＿＿

＿＿＿＿＿＿＿＿＿＿＿＿＿＿＿＿

＿＿＿＿＿＿＿＿＿＿＿＿＿＿＿＿

日本小児整形外科学会

名誉会員・役員および評議員

平成 23 年 3 月現在

名誉会員

青木　治人	赤星　義彦	井澤　淑郎	石井　清一	石井　良章
石田　勝正	井上　明生	植家　毅	荻原　一輝	小田　裕胤
亀下喜久男	国分　正一	腰野　富久	斉藤　進	坂口　亮
佐藤　雅人	島津　晃	田辺　剛造	野島　元雄	廣島　和夫
藤井　敏男	船山　完一	本田　惠	松尾　隆	松永　隆信
松野　誠夫	村地　俊二	矢部　裕	山田　勝久	山田　順亮
山室　隆夫	山本　晴康	吉川　靖三		

役　員

理事長	清水　克時			
副理事長	奥住　成晴			
理　事	朝貝　芳美	扇谷　浩文	大関　覚	尾崎　敏文
	川端　秀彦	北　純	笹　益雄	高村　和幸
	高山真一郎	芳賀　信彦	二見　徹	山下　敏彦
	和田　郁雄			
監　事	瀬本　喜啓			
学術集会会長	日下部虎夫(第 22 回会長)			
	岩本　幸英(第 23 回会長)			

評議員

赤木　繁夫	赤澤　啓史	朝貝　芳美	麻生　邦一	渥美　敬
泉田　良一	一戸　貞文	稲垣　克記	稲葉　裕	猪又　義男
伊部　茂晴	岩本　幸英	内田　淳正	遠藤　直人	扇谷　浩文
大関　覚	岡野　邦彦	荻野　利彦	奥住　成晴	桶谷　寛
尾崎　敏文	落合　達宏	加藤　博之	金谷　文則	亀ヶ谷真琴
川端　秀彦	岸本　英彰	北　純	北小路隆彦	北野　利夫
北野　元裕	城戸　研二	鬼頭　浩史	木下　光雄	金　郁喆
日下部虎夫	久保　俊一	窪田　秀明	倉　秀治	神前　智一
小寺　正純	後藤　英司	小宮　節郎	西須　孝	齋藤　知行
坂巻　豊教	笹　益雄	薩摩　眞一	佐藤　啓二	佐藤　英貴
品田　良之	柴田　徹	嶋村　正	清水　克時	下村　哲史
杉　基嗣	杉山　肇	勝呂　徹	鈴木　茂夫	瀬本　喜啓

高村　和幸	高山真一郎	滝川　一晴	田中　康仁	帖佐　悦男
土谷　一晃	土屋　大志	津村　弘	徳橋　泰明	徳山　剛
戸祭　正喜	戸山　芳昭	中島　育昌	中島　康晴	中村　耕三
中村　茂	二井　英二	西山　和男	野口　康男	野村　忠雄
芳賀　信彦	萩野　哲男	服部　義	浜西　千秋	肥後　勝
福岡　真二	藤岡　文夫	藤原　憲太	二見　徹	別府　諸兄
堀井恵美子	町田　治郎	松井　好人	松崎　交作	松下　隆
松野　丈夫	松本　忠美	松本　秀男	松本　守雄	松山　敏勝
三谷　茂	南　昌平	望月　一男	森　修	安井　夏生
柳田　晴久	柳本　繁	山下　敏彦	和田　晃房	和田　郁雄

（五十音順）

編集委員

平成 23 年 3 月現在

委員長	高山真一郎	国立成育医療研究センター外科系専門診療部部長
委　員	渥美　敬	昭和大学藤が丘病院整形外科教授
	大関　覚	獨協医科大学越谷病院整形外科教授
	荻野　利彦	山形大学整形外科教授
	尾崎　敏文	岡山大学整形外科教授
	落合　達宏	宮城県拓桃医療療育センター整形外科主任医長・診療部長
	北小路隆彦	あいち小児保健医療総合センター整形外科医長
	北野　利夫	大阪市立総合医療センター小児医療センター小児整形外科部長
	鬼頭　浩史	名古屋大学整形外科講師
	笹　益雄	聖マリアンナ医科大学横浜西部病院整形外科教授
	品田　良之	松戸市立病院リハビリテーション科部長
	下村　哲史	東京都立小児総合医療センター医長
	鈴木　茂夫	水野病院副院長
	瀬本　喜啓	財団法人近江愛隣園今津病院小児・側弯センター長
	滝川　一晴	静岡県立こども病院整形外科医長
	芳賀　信彦	東京大学リハビリテーション科教授
	堀井恵美子	名古屋第一赤十字病院第二整形外科部長
	松井　好人	富山大学附属病院整形外科診療講師
	松本　守雄	慶應義塾大学整形外科准教授

（五十音順）

第22回日本小児整形外科学会学術集会のご案内

会　期：平成23(2011)年12月8日(木)・9日(金)
会　長：日下部虎夫(京都第二赤十字病院　副院長)
会　場：京都全日空ホテル
テーマ：「小児整形外科，伝統の継承と新たなる展開」
主　催：京都第二赤十字病院整形外科
〒602-8026　京都市上京区釜座通丸太町上ル春帯町355-5
TEL：075-231-5171
会事務取扱：UENO CONGRESS SERVICE
〒602-0855　京都市上京区河原町通荒神口下ル西側　安田ビル3階
TEL：075-213-7057　FAX：075-213-7058　E-mail：jpoa2011@uenocongress.jp
URL：http://jpoa2011.umin.jp/

第50回日本小児股関節研究会のお知らせ

会　期：2011年6月24日(金)，25日(土)
会　長：朝貝芳美(信濃医療福祉センター　理事長)
会　場：RAKO華乃井ホテル
〒392-0022　長野県諏訪市高島2-1200-3
TEL：0266-54-0555
テーマ：「第50回そしてこども達の笑顔の未来へ」

1．教育研修講演
・二分脊椎股関節脱臼の観血治療　　藤井敏男
・Rb治療のガイドライン作成に向けて　三谷　茂

2．主題・パネルディスカッション(一部演者指定)
① ペルテス病の治療成績―治療法による成績の検討―
② 脳性麻痺股関節脱臼，亜脱臼の治療
③ 麻痺性股関節脱臼の治療
④ 歩行開始後に発見された先天性股関節脱臼の現状と治療

3．一般演題(口演)

4．症例検討(6月24日)

5．第50回記念特別企画
・小児股関節研究会の思い出　名誉会員による執筆

学会HP：http://shinanoiryo.heteml.jp/htdocs/phip50/
演題募集要項，学会参加費，交通の案内などはHP参照
事務局：信濃医療福祉センター　朝貝芳美
〒393-0093　長野県諏訪郡下諏訪町社6525-1
TEL：0266-27-8414　FAX：0266-27-7936　E-mail：asagai@shinano-iryo.or.jp

2011年日本小児整形外科学会 Murakami-Sano-Sakamaki Asia Visiting Fellowship 募集

【ご案内】

日本小児整形外科学会では，アジア諸国の小児整形外科施設における研修，あるいは現地での小児整形外科医療活動に対する指導・支援を通じ，学会が国際貢献に寄与することを目的として，2004年より Asia Visiting Fellow をアジア諸国に派遣することになりました．つきましては以下の要項に沿い Fellow を募集いたします．

【募集要項】

派遣国：アジア諸国(後進国の訪問が望ましい．学会に派遣・受け入れ可能な各国の病院リストがあります．)

募集人員：年間2名(前期・後期各1名)．応募時に研修目的か指導・支援目的かを明記のこと．

応募資格：

① 日本小児整形外科学会会員(3年以上)であること．

② 少なくとも2週間以上の出張が可能であること．

③ 英語に堪能であること．

④ 帰国後その活動内容を本学会で報告し，同時に日小整会誌へ投稿すること．

援助額：1人20万円

応募締切：前期2011年4月末日

その他：日本小児整形外科学会名で Certificate を発行します．

応募希望者は，学会HPより，オンライン申込となっております．関連資料の請求は，下記にご請求下さい．

資料請求先：〒113-0033　東京都文京区本郷2丁目40番8号　THビル2F
日本小児整形外科学会 国際委員会 Asia Visiting Fellowship 宛
URL：www.jpoa.org　Tel(03)5803-7071　Fax(03)5803-7072

日本小児整形外科学会第18回教育研修会

日　時：2011年(平成23年)8月20日(土)，21日(日)

場　所：東京慈恵会医科大学　南講堂
〒105-8461　東京都港区西新橋3-25-8

講　演：1．一般講演
足部変形，ペルテス病，上肢骨折，下肢アライメント異常，下肢先天異常
2．ビデオ講演
側弯症の手術治療―より良好な矯正を目指して―
乳幼児股関節脱臼に対する広範囲展開法

パネル・ディスカッション：成長期スポーツ障害の診断と治療

募集人数：120名

参加費：会員　20000円，非会員　30000円

今回はビデオ講演が追加されました．全国の各地域で開催されている研修会が basic な内容で構成されるのに対し，今年度から夏季中央研修会は advance な内容になります．より詳しく最近の小児整形外科を知りたい，小児の診療を避けられない，小児整形外科医を志望する医師に最適です．
今回は，会場の変更にともない，募集人数に定員があります．
詳細は後日，学会HPに掲載予定です．

第8回アジア・太平洋整形外科学会　脊椎・小児整形外科合同学会
(The 8th Combined Congress of the Spine and Pediatric Sections, Asia Pacific Orthopaedic Association：APOA, Spine and Pediatric Section 2011)

会　期：2011年(平成23年)6月1日(水)～4日(土)
会　長：清水克時(脊椎部門)(岐阜大学大学院医学系研究科整形外科学)
　　亀ヶ谷真琴(小児整形部門)(千葉県こども病院整形外科)
会　場：岐阜都ホテル(岐阜県岐阜市長良福光2695-2　TEL：058-295-3100)
ホームページ：http://www.cs-oto.com/apoa-sp2011/
問合せ先：〒461-0004　名古屋市東区葵3-12-7　あおいビル2F
　　株式会社オフィステイクワン内
　　第8回アジア・太平洋整形外科学会　脊椎・小児整形外科合同学会
　　運営事務局
　　Tel：052-930-6145　Fax：052-930-6146
　　E-mail：apoa-sp2011@cs-oto.com

SICOT 2011 XXV Triennial World Congress

Date：September 6-9, 2011
Place：Prague Congress Centre
　　Prague, Czech Republic
Deadline for Submission of Abstracts：January 15, 2011
Registration：Early fee：until and including May 15, 2011
　　Normal fee：from May 16 to July 25, 2011
Contact：SICOT Head Office, Tel：+32 2 648 6823.
　　E-mail：congress@sicot.org.
　　Website：www. sicot. org

第37回日本整形外科スポーツ医学会学術集会

会　期：2011年9月23日(金)・24日(土)
会　長：岩本幸英(九州大学整形外科)
会　場：福岡国際会議場
　　〒812-0032　福岡市博多区石城町2-1
　　TEL：092-262-4111
テーマ：スポーツ復帰に向けたトータル・ケア
学会HP：http://www.congre.co.jp/jossm2011/
演題募集：2011年2月9日(水)～3月30日(水)　＊オンライン申込みのみ
　　(主題・一般口演・ポスター)
問合せ先：株式会社コングレ九州支社内
　　TEL：092-716-7116　FAX：092-716-7143　E-mail：jossm2011@congre.co.jp

広告掲載会社一覧（五十音順）

旭化成ファーマ株式会社
アステラス製薬株式会社
株式会社有薗製作所
株式会社アンカーメディック
(有)生澤義肢製作所
インフォコム株式会社
株式会社エム・イー・システム
MSD 株式会社
科研製薬株式会社
株式会社片山車椅子製作所
川村義肢株式会社
グラクソ・スミスクライン株式会社
小林メディカル株式会社
ジョンソン・エンド・ジョンソン株式会社
スミス・アンド・ネフュー エンドスコピー株式会社
スミス・アンド・ネフュー オーソペディックス株式会社
センチュリーメディカル株式会社
第一三共株式会社
大正富山医薬品株式会社
大日本住友製薬株式会社
武田薬品工業株式会社
有限会社中部義肢
帝人ファーマ株式会社
東芝メディカルシステムズ株式会社
東名ブレース株式会社
日本イーライリリー株式会社
日本臓器製薬株式会社
ノボ ノルディスク ファーマ株式会社
バイオメット・ジャパン株式会社
久光製薬株式会社
ファイザー株式会社
HOYA 株式会社　PENTAX ニューセラミックス事業部
株式会社松本義肢製作所
ヤンセン ファーマ株式会社
株式会社 洛北義肢

日本小児整形外科学会雑誌第 20 巻の制作にあたりましては，上記の皆さまより多大なご支援を賜りました．ここに謹んで御礼申し上げます

日本小児整形外科学会
理事長　清水克時

＜お詫びと訂正＞

本誌第19巻第2号408～413頁の地方会抄録「第20回関東小児整形外科研究会」におきまして，記載に誤りがございました．関係の先生がたにご迷惑をおかけしましたことを深くお詫び申し上げますとともに，下記のとおり訂正させていただきます．

【誤】

第20回関東小児整形外科研究会

会　長：山下敏彦（札幌医科大学整形外科）

【正】

第20回関東小児整形外科研究会

会　長：臼井　宏（国立病院機構東京医療センター）

日本小児整形外科学会ホームページでは，会員専用ページを設けております．
「registered 会員」だけがご利用いただけますので，ご希望の方はお申込み下さい．
（＊「registered 会員」の申込み　http://www.jpoa.org/からアクセスできます）
会員専用ページでは，オンラインで下記がご利用できます．
＊会員名簿（勤務先のみ）の閲覧
＊会員情報変更（勤務先・自宅の住所変更）---開設しておりますのでご利用ください．
（補足）：ホームページの会員名簿について
ホームページ掲載を登録（registered）された方のみ掲載しています．
また，閲覧可能な会員は登録（registered）された方のみです．
会員名簿には，勤務先に関する情報のみ（勤務先名・勤務先住所・勤務先 TEL 番号・勤務先 FAX 番号）を掲載しています．

購読申し込み　日本小児整形外科学会雑誌（年３回刊）は日本小児整形外科学会機関誌ですが，会員外の方にもお頒けいたします．希望の号数と誌代・送料を添えて，学会事務局宛お申し込みください．

入会申し込み　新規入会を希望される方は，住所（確実な連絡先），氏名，所属を明記の上，学会事務局までお申し込みください（封筒に「新入会申込」と表書してください）．

日本小児整形外科学会雑誌
第 20 巻第 1 号
2011 年 3 月 25 日　発行©
定価 4,500 円（本体価格 4,286 円　税 214 円）
Printed in Japan

編集・発行者　日本小児整形外科学会
理事長　清水克時
〒113-0033 東京都文京区本郷 2-40-8　TH ビル 2 階
電話 (03)5803-7071
FAX (03)5803-7072
E-mail：jpoa@jpoa.org
URL：http：//www.jpoa.org/

制作者　株式会社　全日本病院出版会
〒113-0033 東京都文京区本郷 3-16-4-7 F
電話(03)5689-5989　FAX (03)5689-8030

印刷・製本　三報社印刷株式会社