日小整会誌（J Jpn Ped Orthop Ass）19(2)：281-284, 2010.

重度の大腿骨頭すべり症に対するPOTOF骨切り術の経験

富山大学附属病院整形外科
松井好人
千葉こどもとおとなの整形外科
亀ヶ谷真琴
千葉県こども病院整形外科
西須孝
大阪府立母子保健総合医療センター整形外科
杉田淳・川端秀彦

要旨 診断の遅れから慢性が急性化したものと想像された重度の大腿骨頭すべり症（10歳，女児）に対して，Pre-operative computed tomography assisting flexion（POTOF）骨切り術を行った．後方すべり角85°，α角40°であったので，屈曲45°，外反10°の骨切りを計画した．有角プレート（亀ヶ谷式）（ナカシマメディカル株式会社）を使用することで，計画通りの骨切りが容易に可能であった．術後，臼蓋と骨頭の位置関係（適合性）は著明に改善した．重度の大腿骨頭すべり症に対してPOTOF骨切り術は有用であった．

はじめに

重度の大腿骨頭すべり症に対して行われる転子間骨切り術ではSouthwick法やImhauser法などが有名である[1)3)]．より優れた方法として最近報告されたPre-operative computed tomography assisting flexion（POTOF）骨切り術[2)]は，術前計画が単純であると同時に，有角プレート（亀ヶ谷式）（ナカシマメディカル株式会社）を用いた手術手技は容易であり，比較的経験の浅い術者にも正確な骨切りを可能にするものであった．

症例

10歳，女児．身長135 cm，体重43 kg，BMI 23.6 kg/m^2．自転車で電柱に衝突してから左大腿部に疼痛を自覚していたが，歩行は可能であった．整骨院を受診して筋肉痛と診断され，以後マッサージを受けていた．疼痛出現から2週後，体育活動で行ったバスケットボールの練習中に左股部に激痛が出現して歩行不可能となった．左下肢への荷重が不可能な状態が2週以上続いたため医療機関を受診したところ，左大腿骨頭すべり症と診断され，翌日，大阪府立母子保健総合医療センター整形外科を紹介された．

初診時，左股関節は著明な外旋位をとり，内旋は不可能で，屈曲に伴う外旋の増強が認められた．X線上80°を超えるすべり（図1）に対し，即日入院，介達牽引を開始した．スクリーニング検査では内分泌系に明らかな異常は認めなかった．入院後1か月時に全身麻酔下に評価したところ，すべり部は不安定であったが，愛護的に整復することも，重度のすべりのためピンニングすることも不可能であった．介達牽引を続行し，入院後2か月からはすべり部にセーフスの照射を開始したところ，徐々に仮骨の形成がX線上認められた．

入院後4か月を過ぎて，すべり部が安定化した

Key word：slipped capital femoral epiphysis（大腿骨頭すべり症），POTOF osteotomy（POTOF骨切り術）
連絡先：〒930-0194 富山市杉谷2630 富山大学附属病院整形外科 松井好人 電話(076)434-7353
受付日：平成22年1月21日

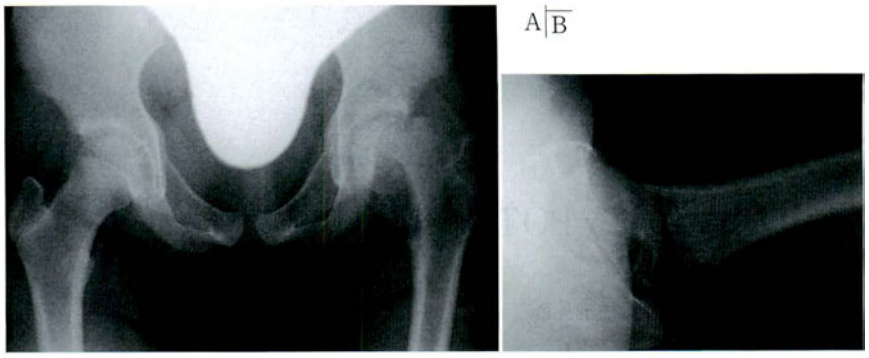

図 1.
初診時 X 線写真
A：両股関節正面像
B：左股関節側面像．左大腿骨頭は大きく転位していた．後方すべり角は 85°．

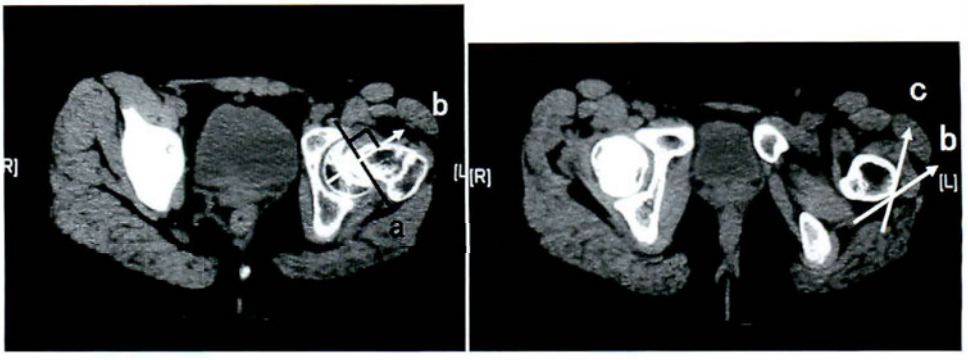

図 2. 術前 CT 写真(α 角の計測)
A：骨端が最も大きく描出されている高位で，その基部の接線(a)に対する垂線(骨端のすべりの軸：b)を引く．
B：屈曲骨切りを行う転子間の高位で，大腿骨外側面の接線(屈曲骨切りの軸：c)を引く．2 つの軸 b と c のなす角度として定義される α 角は 40° であった．

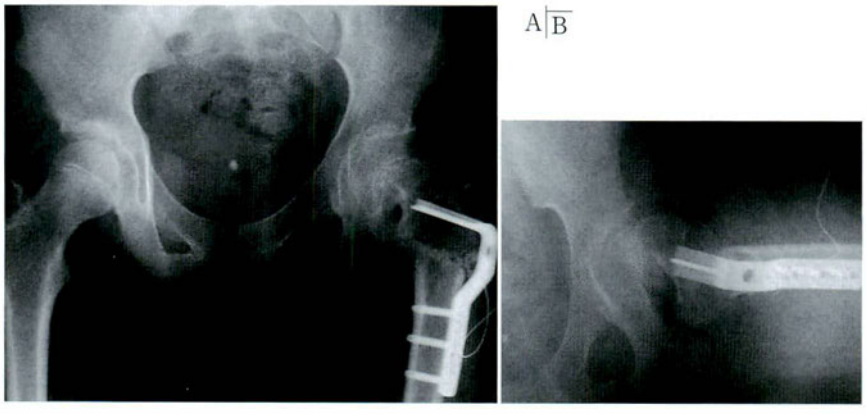

図 3.
術後 X 線写真
A：両股関節正面像
B：左股関節側面像．POTOF 骨切り術(屈曲 45°，外反 10°)により臼蓋と骨頭の位置関係(適合性)は著明に改善した．

と判断されたため，Kamegaya らの方法に基づいて大腿骨転子間骨切り術(POTOF osteotomy)[2]を計画した．単純 X 線側面像から求めた後方すべり角が 85°，CT から求めた α 角が 40°(図 2)であったので，屈曲 45°，外反 10° とした．100° の有角プレート(亀ヶ谷式)を使用したところ，計画通りの骨切りが容易に可能であった(図 3)．

術後は左股関節を屈曲 45° に保ち，2 週間かけて徐々に伸展位とし，その後 2 週間は介達牽引を行った．2 か月から歩行訓練を開始，4 か月で全荷重として退院，外来で経過観察中である．術後 9 か月の現在，可動域は屈曲 135°，伸展 −5°，外転 40°，内転 20°，外旋 45°，内旋 10° であり，屈曲 90° まで Drehmann 徴候陰性．X 線上，明らかな骨頭壊死や軟骨融解の兆候および反対側のすべりは認めていない．左下肢は右より 2 cm 短い

が，通学に支障はなく，歩容はほぼ正常である．

考　察

医療機関を受診するまでの期間の長さは，慢性の大腿骨頭すべり症が急性化する危険因子のひとつである[4]．急性は慢性よりも予後が悪いことはよく知られている．本症例では慢性の発症後1か月(急性化後2週間)以上を経過してようやく医療機関を受診しており，この点が最も深刻な問題であろうと思われた．今後，学校や代替医療施設など児童の保健に携わる可能性をもつ機関に対して，本疾患の存在を啓蒙していく必要がある．

POTOF骨切り術は，後方すべり角に応じて転子間の大腿骨外側面に沿って行う屈曲骨切りを基本とし，術前CTから求めたα角によって角度の異なる有角プレートを用いて外反または内反を加えるものである[2]．CTで骨端が最も大きく描出されている高位で，その基部の接線に対する垂線(骨端のすべりの軸)と，屈曲骨切りを行う転子間の高位で，大腿骨外側面の接線(屈曲骨切りの軸)を引く(図2)．2つの軸のなす角度として定義されるα角が20°から30°の場合は単純な屈曲骨切り，20°未満の場合は屈曲骨切りに20°からα角を減じた角度だけ内反を加え，30°を超える場合は屈曲骨切りにα角から30°を減じた角度だけ外反を加えることで，解剖学的に自然な骨端の位置が得られる．POTOF骨切り術には有角プレート(亀ヶ谷式)が有用であり，ブレード溝を作成する際に，2mmのKワイヤーをガイドとして中空のノミを入れることができるため，計画通りの正確な手術が可能であった．従来の転子間骨切り術であるSouthwick法やImhauser法と比較すると，同時に3次元をイメージする必要がなく，術前計画，手術手技ともに単純で容易であると実感した．

POTOF骨切り術による本症例の術後経過は，現在のところ良好であると思われた．しかしながら，重度の大腿骨頭すべりであったことから，大腿骨頭壊死，軟骨融解，反対側のすべり，脚長不等などについて引き続き注意深く経過観察していく必要がある．

結　語

診断の遅れから慢性が急性化したものと想像された重度の大腿骨頭すべり症に対してPOTOF骨切り術は有用であった．

文　献

1) Herring JA：Tachdjian's Pediatric Orthopaedics. 4th edition, Saunders, Philadelphia, p. 839–895, 2008.
2) Kamegaya M, Saisu T, Ochiai N et al：Preoperative assessment for intertrochanteric femoral osteotomies in severe chronic slipped capital femoral epiphysis using computed tomography. J Pediatr Orthop B **14**：71–78, 2005.
3) Loder RT：Controversies in slipped capital femoral epiphysis. Orthop Clin N Am **37**：211–221, 2006.
4) Smith BG, Pierz KA, Zahradnik JL：Slipped capital femoral epiphysis and Legg-Calve-Perthes disease. In Orthopaedic Knowledge Update：Pediatrics 3 (edited by Abel MF), American Academy of Orthopaedic Surgeons, Rosemont, p. 165–178, 2006.

Abstract

POTOF Osteotomy for Severe Slipped Capital Femoral Epiphysis

Yoshito Matsui, M. D., et al.

Department of Orthopaedic Surgery, University of Toyama

Pre-operative computed tomography assisting flexion (POTOF) osteotomy was performed in one case of a ten-year-old girl with severe slipped capital epiphysis. Preoperative the posterior slip angle was 85 degrees and the α angle was 40 degrees. POTOF osteotomy was performed to achieve correction to 45 degrees flexion and 10 degrees valgus. Using angled plates (Kamegaya, Nakashima Medical Co Japan), this correction was achieved without difficulty. Postoperatively the femoro-acetabular congruity was much improved. We concluded that POTOF osteotomy was effective for a severe slipped capital femoral epiphysis.