日小整会誌（J Jpn Ped Orthop Ass）19(1)：40-43. 2010.

膝周囲に生じた特発性骨端線早期閉鎖の2例

心身障害児総合医療療育センター整形外科
田中弘志

静岡県立こども病院整形外科
滝川一晴・岡田慶太

東京大学大学院医学系研究科外科学専攻感覚・運動機能医学講座リハビリテーション医学分野
芳賀信彦

要　旨　膝周囲に生じた特発性早期骨端線閉鎖の2例を経験したので報告する．症例1：11歳，女児．跛行を主訴に来院した．単純X線，MRIで右大腿骨遠位外側部に骨端線早期閉鎖があり約20°の外反膝，3.4 cmの脚長不等を伴っていた．13歳時，単支柱型創外固定器を用いて右大腿骨延長および変形矯正を行い，外反膝，脚長不等ともに改善した．症例2：4歳9か月，男児．跛行を主訴に来院した．単純X線，MRIで脛骨近位部中央部に骨端線早期閉鎖があり0.6 cmの脛骨の短縮を伴っていた．5歳2か月時，骨性架橋切除および遊離脂肪移植術を行った．術後1年経過し脚長不等は改善傾向にあった．2例とも外傷や感染の既往はなく，特発性骨端線早期閉鎖と診断した．いずれの症例もプロテインSが低値であり，凝固機能異常が関与している可能性があった．

はじめに

一般的に骨端線早期閉鎖は外傷，感染，腫瘍などをを契機に生じる．今回我々は過去に明らかな原因の無い膝周囲に生じた特発性骨端線早期閉鎖の2例を経験したので報告する．

症　例

症例1：11歳8か月，女児

主　訴：跛行

既往歴：感染，外傷など無し

家族歴：無し

現病歴：生育歴に特記すべきことなし．約1年前より右膝の変形，跛行が生じていることに親が気付き来院した．

初診時所見：跛行．右膝の疼痛無し．右膝屈曲拘縮5°．右膝蓋骨の外方偏位や外方動揺性は無し．

血液検査：血算，生化学異常なし．プロテインC 84%，プロテインS 58%，他の凝固機能は正常だった．

画像所見：

1）初診時立位X線：FTAは右160°，左179°と，右外反膝があった．右大腿骨遠位骨端線は膝蓋骨と重なり明確な評価は困難であった（図1）．

2）初診時単純X線学的所見：右大腿骨が3.4 cm短縮していた．

3）初診時MRI：右大腿骨遠位骨端線外側にT1，T2共に低輝度，幅1 cmの変化があった（図2）．

経　過：感染や外傷の既往がないことから右大腿骨遠位外側の特発性骨端線早期閉鎖による外反膝，脚長不等と診断した．12歳3か月時，変形の

Key words：idiopathic（特発性），early closure of epiphyseal plate（骨端線早期閉鎖），femur（大腿骨），tibia（脛骨）
連絡先：〒173-0037　東京都板橋区小茂根1-1-10　心身障害児総合医療療育センター整形外科　田中弘志
電話(03)3974-2146

受付日：平成21年2月16日

図 1. 症例 1：11 歳 8 か月
初診時全下肢立位 X 線像

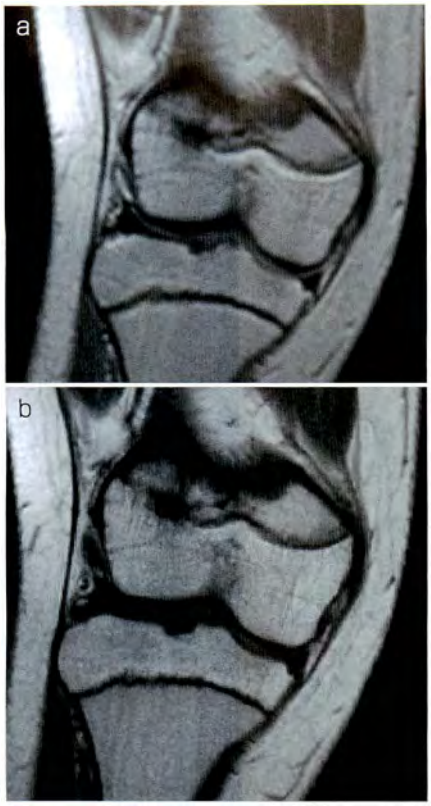

図 2. 症例 1
a：初診時　右膝 MRI　T1 強調像
冠状断像
b：初診時　MRI　T2 強調像
冠状断像

図 3. 症例 1
14 歳 4 か月時，全下肢
立位 X 線像

進行予防の目的で右大腿骨遠位内側にスクリューによる部分骨端線閉鎖術を行った．13 歳 8 か月時右大腿骨遠位部骨切りを行い，単支柱型創外固定器を用いて仮骨延長法により 4.5 cm の骨延長を緩徐に行った．その後約 20° の変形を延長仮骨部で矯正した．14 歳 4 か月時には，脚長は等長化，FTA は右 179°，左 176° と，右膝の変形，脚長不等は消失している(図 3)．

症例 2：4 歳 9 か月，男児

主　訴：跛行

既往歴：感染，外傷など無し

現病歴：生育歴に特記すべきこと無し．3 か月前より誘因無く跛行が出現したため来院した．

初診時所見：膝関節可動域制限無し

血液検査：血算，生化学的検査にて異常なし．プロテイン C 96%，プロテイン S 65%，他の凝固機能は正常であった．

画像所見

1）**初診時 X 線**：FTA は右 174°，左 172°．左脛骨近位骨端線中央から外側よりに不整像があった(図 4)．

2）**初診時単純 X 線学的所見**：左脛骨長が 0.6 cm 短縮していた．

3）**初診時 MRI**：左脛骨近位骨端線中央に T1 低輝度，T2 低～等輝度，幅 5 mm の変化があった(図 5)．

経　過：外傷や感染の既往がないことから左脛骨近位中央の特発性骨端線閉鎖による脚長不等と診断した．5 歳 2 か月時，成長障害を予防するために骨性架橋切除及び自家脂肪移植を行った(図 6)．術後 1 年経過した 6 歳 2 か月時には，脚長不等は消失している．

a
b

◀図 4.
症例 2：4 歳 9 か月時
初診時
左下腿近位 X 線像
a：正面
b：側面

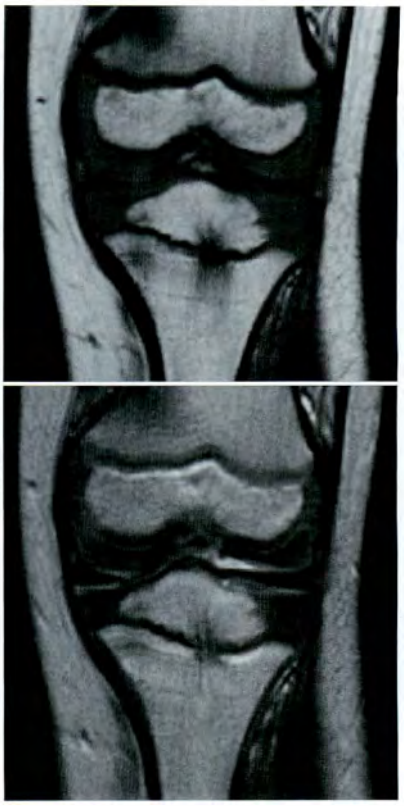

a
b

図 5.
症例 2
初診時 MRI
左膝
a：T1 強調像
冠状断像
b：T2 強調像
冠状断像

図 6. 症例 2：5 歳 2 か月時
骨性架橋切除および自家脂肪移植術後
X 線像

考　察

骨端線早期閉鎖は，外傷や骨髄炎，腫瘍などの明らかな原因があって生じることが多い．

山下らは，11 歳女児に生じた原因不明な大腿骨遠位部の骨端線閉鎖による外反膝，脚長不等に対して「特発性骨端線早期閉鎖」という疾患名を用いた[8]．今回のように明らかに原因が無く骨端線早期閉鎖を生じている報告は，狩猟しえた限り過去に 6 例あった．それらは全て女性で，大腿骨遠位外側の骨端線閉鎖により，膝の外反変形と脚長不等を生じていた[1)3)7)8)]．我々の症例 2 のように，男性で脛骨近位中央に生じた報告はなかった．

我々の 2 例の X 線は，1 例で病変部の評価が困難でもう 1 例では不整像を示した．青山らの報告例[1)]や山下らの報告例[8)]では，X 線所見で骨硬化像を示していた．我々の 2 例の MRI は T1 低輝度，T2 低輝度もしくは低～等輝度を呈していた．青山らの報告例の MRI は T1，T2 共に高輝度だった．X 線，MRI ともに我々の 2 例と過去の報告は異なり，共通点は無かった．

Glueck らは，ペルテス病の患者 44 例中 19 例でプロテイン C が低下，4 例でプロテイン S が低下していたことを報告し，ペルテス病発症に血液凝固異常が関与している可能性を示唆した[4)]．プロテイン C，S ともに Va，Ⅷa 因子に対する抗凝固作用があり，減少することで血栓傾向が生じると考えられている[2)]．彼らは 30 人の正常小児の

プロテインCとプロテインSを計測し，基準値をプロテインCは70%以上，プロテインSは76%以上と定めた[4]．本研究の2例ともプロテインCは基準範囲内だったが，プロテインSは58%，65%と基準範囲より低かった．大腿骨，脛骨の血流は骨端部，骨幹端部ともに，直接膝窩動脈から分岐している[6]．過去に血栓塞栓症から骨端線早期閉鎖を生じた報告もあり，凝固機能の異常が骨端線早期閉鎖の原因となった可能性がある[5]．

症例1は単支柱型創外固定器による大腿骨の延長及び変形矯正により良好な下肢アライメントが得られた．青山らは7歳女児の特発性大腿骨早期骨端線閉鎖による大腿骨短縮，外反変形の症例に対し創外固定器による矯正および3cmの過延長を行ったが，術後4年で2.5cmの短縮が再発した，と報告している[1]．症例1はほぼ成長終了しているが，症例2は現在6歳であり，今後も注意深い経過観察が必要である．

結　語

特発性骨端線早期閉鎖と考えられる2例を経験した．手術により変形，脚長不等は改善した．

文　献

1) 青山龍馬，堀田　拓，本間隆之ほか：特発性大腿骨遠位骨端線閉鎖に伴う変形の1治療例．日小整会誌　**13**：184-187，2004.
2) 池田康夫，押味和夫：血栓性疾患．標準血液病学　第1版，医学書院，p. 251-256，2000.
3) 石井朝夫，宮川俊平，石井雄一ほか：大腿骨遠位骨端軟骨板早期閉鎖により脚短縮と外反膝をきたした3症例．関東整災誌　**28**：46，1997.
4) Glueck CJ, Crawford A, Roy D et al：Association of antithrombotic factor deficiencies and hypofibrinolysis with Legg-Perthes Disease. J Bone Joint Surg　**78-A**：3-12, 1996.
5) Peterson HA：Premature physeal arrest of the distal tibia associated with temporary arterial insufficiency. J Pediatr Orthop　**13**：672-675. 1993.
6) Shim SS. Leung G：Blood supply of the knee joint. Clinical Orthop　**208**：119-125. 1986.
7) 高井信朗，渡部欣忍，中村文紀ほか：明らかな外傷歴がなく，下肢短縮と角状変形を来した大腿骨遠位骨端線早期閉鎖症の2例．膝　**19**：129-131，1993.
8) 山下彰久，野村茂治，福岡真二ほか：特発性と考えられた左大腿骨遠位骨端線早期閉鎖による左外反膝の一例．日小整会誌　**9**：56-59，2000.

Abstract

Idiopathic Early Closure in the Epiphyseal Plate of the Knee：Report of Two Cases

Hiroshi Tanaka, M. D., et al.

Department of Orthopedics, National Rehabilitation Center for Children with Disabilities

We report two cases of idiopathic early closure in the epiphyseal plate of the knee. One case is of an 11-year-old-girl that presented a limp, with no history of infection or trauma. X-ray and MRI findings showed idiopathic early closure of the epiphyseal plate of the right distal femur with a valgus angulation of 20 degrees and a leg length discrepancy (LLD) of 3.4 cm. At 13 years old, she underwent deformity correction and callus distraction with external fixation. As a result, both the valgus deformity and the LLD were corrected. The other case is of a 4-year-9-month-old boy also presenting a limp, with no history of infection or trauma. X-ray and MRI findings showed idiopathic early closure of the epiphyseal plate of the left proximal tibia with an LLD of 0.6 cm. At 5 years and 2 months old, he underwent Langenskiöld's Procedure, and at one year later the LLD was corrected. In both these cases, we found a deficiency in Protein S, suggesting a possible involvement of antithrombotic factor deficiency.