日小整会誌（J Jpn Ped Orthop Ass）18(1)：32-35. 2009.

小児大腿部に発生し診断に難渋した筋層内血管腫の1例

成田赤十字病院整形外科

髙澤　誠・小泉　渉・三枝　修・斉藤正仁
板橋　孝・喜多恒次・山崎博範

要　旨　我々は股関節痛，膝関節痛を主訴に寛解と増悪を繰り返した大腿部中間広筋の筋層内に発生した血管腫を経験したので文献的考察を加えて報告する．5歳1か月，女児．1歳時に発熱，左股関節痛にて小児科より紹介された．白血球15,000/mm^3 CRP 0.4のため化膿性股関節炎を疑い股関節穿刺を施行した．穿刺液培養の結果は陰性であり，数日中に症状軽快したため単純性股関節炎と思われた．2歳時には発熱が先行し，同一症状を3回繰り返すも短期間の経過観察のみで軽快した．3歳時からは左膝関節痛も伴って出現するようになった．5歳時に発熱，大腿部の疼痛，腫脹が出現し，MRIにて中間広筋筋層内に血管腫を認めた．本例は発熱が先行し，ついで股関節痛，膝関節痛が出現するが短期間の経過観察のみで症状が軽快していたため診断に難渋した．先行感染を伴う関節炎については，鑑別診断として筋層内血管腫も考慮すべきと思われた．

序　文

小児軟部腫瘍において血管腫の頻度は高いが筋層内に発生することは比較的稀である．

股関節痛，膝関節痛を主訴に寛解と増悪を繰り返し診断に難渋した筋層内血管腫の1例を経験したので若干の文献的考察を加え報告する．

症　例

患　者：5歳1か月，女児

主　訴：左膝関節痛，股関節痛，大腿部腫脹

家族歴・既往歴：特記すべきことなし

現病歴：1歳時に発熱，左股関節痛が出現し小児科より当科を紹介された．診断としては，股関節炎が疑われた．2歳時には同一症状を3回繰り返し3歳時より膝関節痛を伴うようになった．

経　過

1歳時：麻疹に罹患し1週間後に解熱した．同時に左下肢痛が出現し翌日に再度39.0℃の発熱を認めた．小児科より化膿性股関節炎の疑いで紹介され血液検査では白血数15,000/mm^3 CRP 0.4であり，股関節穿刺し少量の滲出液を認めた．同日より抗生剤の投与を開始し2〜3日で症状は軽快した．初診時の単純X線像では，骨頭の側方化は認められなかった(図1)．

2歳時：4か月間に①感冒，発熱の前駆症状，②解熱後に左股関節痛の出現，③経過観察のみで症状は軽快する，という同様の経過を3回繰り返した．

単純X線像では明らかな所見は認めず(図2-a)，MRIでも股関節内に関節液の貯留を認めず(図2-b)，その他明らかな所見を認めなかった．

Key words：intramuscular hemangioma(筋肉内血管腫)，femur(大腿)
連絡先：〒292-8535　千葉県木更津市桜井1010　君津中央病院整形外科　髙澤　誠　電話(0438)36-1071
受付日：平成19年11月22日
(第17回日本小児整形外科学会学術集会にて発表)

図 1. 初診時単純 X 線像

a b
c d

図 3. 3 歳時
a：単純 X 線像　正面像
b：側面像．石灰化像を認めた．
c：MRI T2 強調冠状断像
d：矢状断像．腫瘍内部のモザイクパターンを認めた．

3 歳時：同様の症状に加えて左膝関節の腫脹，疼痛を併発するようになった．

膝関節単純 X 線側面像では，大腿部遠位に石灰化像を認めた(図 3-a，b)．

MRI T1 強調像正面像で，大腿部遠位に筋肉よりやや high intensity のエリアを認めた．

a
b

図 2. 2 歳時
a：単純 X 線像
b：MRI T2 強調　冠状断像

T2 強調像でも，同様の所見を認めた(図 3-c, d)．

4～5 歳時：症状が軽度で受診するほどではなかったが，症状発現の頻度は増加した．5 歳時，左大腿部から膝関節にかけての腫脹，疼痛が出現し股関節 MRI 冠状断像の大腿骨前面のスライスで，STIR で筋肉より high intensity な mass を認めた．矢状断像では大腿四頭筋全体に広がり，T1，T2 強調像横断像では中間広筋の筋層内に mass を認めた．以上より，中間広筋に発生した筋層内血管腫の診断となった(図 4)(表 1)．

考　察

筋層内血管腫の成因は胎児期の遺残血管の先天奇形であるという説が一般的である．全血管腫のうちで筋層内血管腫の発生頻度として Watson らは 0.8%[8]，橋本らは 8.5%[5] と報告している．一方，谷川らは 30.8%[4] と報告しているが，これは稀とされていた筋層内血管腫の診断が，MRI の普及により容易になったためと推察される．発生部

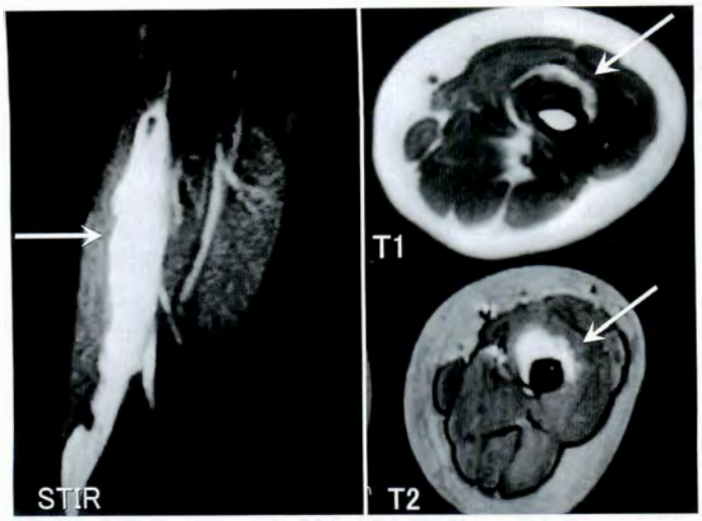

a | b / c

図 4.
5 歳時 MRI
a：STIR 矢状断像
b：T1 強調　横断像
c：T2 強調　横断像

表 1. 症状の経過

経過				
1 歳	2 歳	3 歳	4 歳	5 歳
左下肢痛出現 麻疹罹患後に発熱	数か月間に3回繰り返す 発熱後に左股関節痛出現	腫脹，疼痛を併発 同様の症状に左膝関節	発現頻度は増加 症状は自制内だが	MRIにて血管腫の診断 左大腿部腫脹，疼痛出現

表 2. 臨床症状

	本症例	報告例
年齢	1 歳 0 か月	0～20 歳までに 70％以上が発症
疼痛 腫瘤	先行感染による発熱 解熱後より股関節 膝関節の疼痛 大腿部腫瘤触知せず	無痛性腫瘤 40％ 有痛性腫瘤 60％ 荷重時，運動後の局 所圧痛
経過	ともに寛解と増悪を繰り返した	

位は筋肉別に大腿四頭筋，腓腹筋，前腕筋の順である[2]．本症例と報告例の臨床症状を示す(表 2)．筋層内血管腫は 20 歳までに 70％以上が発症し症状としては無痛性の腫瘤が 40％，有痛性の腫瘤が 60％前後である．痛みの性質は荷重時または運動後の局所の圧痛や自発痛である．経過は寛解と増悪を繰り返すとされている[5]．本症例も 1 歳で発症し，寛解と増悪を繰り返した．しかし症状では先行感染を認める点，股関節痛が出現し，数日で症状が軽快する点などが単純性股関節炎を疑わせた．画像診断では単純 X 線像の所見で石灰化像が重要であるといわれており，Shallow らは 50％に[3]，大塩らは 46.1％に石灰化像が認められたと報告している[1]．MRI の特徴としては T1 強調，T2 強調ともに正常な筋組織より高信号を示し，その程度は T1 強調で皮下脂肪より低信号，T2 強調で皮下脂肪より高信号で，腫瘍内部はモザイクパターンを示すと報告されている[6)7]．血管造影は確定診断，腫瘍の大きさ・広がりを確認するために必須である．ただし，小児においては MRI，血管造影の施行は困難な場合が多い．

レトロスペクティブに本症例の経過を振り返ると，画像所見では 2 歳時の MRI で大腿骨前面に mass が認められていた(図 5)．また，3 歳時の膝関節 X 線側面像で石灰化像を，膝関節 MRI で石灰化像周囲にモザイクパターンを示す mass が認められていた(図 3-d)．臨床症状としては通常の血管腫とは異なり，先行感染に引き続き起こった股関節痛，膝関節痛から他疾患を疑い，その目で経過観察した．

症状が数日内に消失し訴えがなくなるため積極的な精査を施行しなかった．以上の点が診断に難渋した原因と考えられた．

結　論

小児大腿部に発生した筋層内血管腫の 1 例を経験した．先行感染を伴う関節炎に対し鑑別診断として筋層内血管腫も念頭に置くこと．繰り返し発

図 5. 2歳時 MRI
大腿骨前面，冠状断像

生する症状に対して積極的に精査し早期診断，加療することが必要である．

文 献

1) 大塩猛人，松村長生，桐野有成ほか：筋肉内血管腫9例の治験および本邦報告例の検討．小児外科 **18**：1417-1422，1986.
2) Scott JE S：Hemangioma in skeletal muscle. Br J Surg **44**：496-501, 1957.
3) Shallow TA, Eger SA, Wagner FB Jr.：Primary hemangiomatous tumors of skeletal muscle. Ann Surg **119**：700-740, 1944.
4) 谷川浩隆，川口智善，松本誠一ほか：血管腫の臨床診断と治療．整形外科 **44**：23-30，1993.
5) 橋本 洋，遠城寺宗知，梶原真人：筋肉内血管腫の臨床病理学的観察．福岡医誌 **67**：473-483，1976.
6) 服部義郎，松井宣夫，大田弘敏ほか：筋肉内血管腫の2例．整・災外 **34**：549-542，1991.
7) Yuh WTC：Hemangiomas of skeletal muscle；MR findings in five patients. Am J Roentgenol **149**：765-768, 1987.
8) Watson WL, McCarthy WD：Blood and lymph vessel tumors. A report of 1,056 cases. Surg Gynec Obstet **71**：569-588, 1940.

Abstract

Hemangioma in the Femur with Difficult Diagnosis in an Infant Due to Frequent Remission and Relapse

Makoto Takazawa, M. D., et al.

Department of Orthopaedics Surgery, Narita Red Cross Hospital

We report a case of hemangioma in the muscular layer of the femoral region vastus intermedius which showed repeated remission and relapse in coxalgia a knee-joint pain. The case is of a 5-year-old girl who had developed fever and left coxalgia at 1 year old.

Purulent arthritis in the hip joint was not indicated by blood data, and we performed hip joint puncture. The result of the puncture liquid culture was negative, and the diagnosis was regarded as irritable hip since the symptoms of pain disappeared within a few days. However relapse and recurrence of pain occurred three times with fever, each time with remission, at about 2 years old. Left-knee joint pain developed at 3 years old. The frequency of relapse increased, and a diagnosis of hemangioma was made at 5 years old, using MRI.