第17巻第2号　平成20年9月15日発行　ISSN 0917-6950

日本小児整形外科学会雑誌

Journal of Japanese
Pediatric Orthopaedic
Association

第17巻第2号

Vol. 17　No. 2　2008

日小整会誌　日本小児整形外科学会　J Jpn Ped Orthop Ass

日本小児整形外科学会雑誌

Journal of Japanese Pediatric Orthopaedic Association

Vol. 17 No. 2

もくじ（日本小児整形外科学会雑誌）

＜第 18 回学術集会　主題 1 ＞

内反足……座長：山本晴康　……225

Ponseti 法を用いた先天性内反足治療の短期成績……岡田慶太　ほか…226

先天性内反尖足の手術治療成績（術後のうちわ歩行について）

……吉川一郎　ほか…232

＜第 18 回学術集会　主題 2 ＞

ペルテス病の治療……座長：赤澤啓史　……237

30 歳以降まで経過観察し得たペルテス病の治療成績…佐野敬介　ほか…238

＜第 18 回学術集会　主題 3 ＞

重症ペルテス病……座長：北野利夫　……244

当院におけるペルテス病重症例における治療方法の検討

……朝田滋貴　ほか…245

ペルテス病難治例に対する Slotted Acetabular Augmentation の治療成績

……堀内　統　ほか…249

年長児ペルテス病に対する内反回転骨切り術の短期成績

……中村直行　ほか…254

＜第 18 回学術集会　主題 4 ＞

ペルテス病と画像……座長：服部　義　……259

＜第 18 回学術集会　主題 5 ＞

DDH 診断……座長：扇谷浩文　……260

新生児検診での異常所見検出に対するリスク因子の検討

―産科集約施設における先天性股関節脱臼のスクリーニング―

……向井章悟　ほか…262

一般整形外科から紹介された先天性股関節脱臼例……盛島利文　ほか…269

先天股脱遺残性亜脱臼における MRI 所見と臼蓋発育の検討

……若林健二郎　ほか…274

＜第 18 回学術集会　主題 6 ＞

DDH 治療……座長：北　純　……281

先天性股関節脱臼に対する観血的整復術後の近位大腿骨過成長について

……吉野伸司　ほか…282

＜第 18 回学術集会　主題 8 ＞

感染症……座長：高山真一郎　……287

B 群溶血連鎖球菌による新生児化膿性股関節炎の 1 例

……石川りか　ほか…288

まれな小児骨髄炎の 2 例……斎藤政克　ほか…292

＜第 18 回学術集会　パネルディスカッション 1 ＞

DDH の疫学と治療……座長：二見　徹　……297

先天性股関節脱臼の疫学調査―兵庫県立こども病院における症例の検討―

……薩摩真一　ほか…298

滋賀県における先天性股関節脱臼発生の推移……片岡浩之　ほか…303

先天性股関節脱臼の治療……和田晃房　ほか…308

難治性先天性股関節脱臼の治療—OHT 法による保存的整復へのこだわり—
……服部　義　ほか…313
先天股脱に対する治療体系と成績
—岡山大学関連施設において—……赤澤啓史　ほか…319

＜第 18 回学術集会　パネルディスカッション 2＞
先天性内反足の治療……座長：安井夏生　……324
15 歳以上まで経過観察した先天性内反足の治療成績…町田治郎　ほか…326
先天性内反足に対する Imhäuser 法の長期成績……遠藤裕介　ほか…330
Ponseti 法により治療した先天性内反足の 3 歳以上に達した症例の検討
……北野元裕　ほか…336

＜第 18 回学術集会　パネルディスカッション 3＞
大腿骨骨折の治療……座長：中瀬尚長　……341
小児大腿骨骨幹部骨折に対する早期荷重ギプス法による
積極的保存療法……福島八枝子　ほか…343
Retrograde Flexible Intramedullary Nailing を用いた学童期以降の
小児大腿骨骨折の治療……長野博志　……348
小児大腿骨骨折に対する MIPO 法……宮崎展行　ほか…353

＜第 18 回学術集会　パネルディスカッション 5＞
小児の下肢における正常と異常—下肢痛との関連—
……座長：亀ヶ谷真琴　……358
下肢痛で初診した白血病，悪性リンパ腫患者の検討…小林大介　ほか…359
O 脚における治療の必要性について……西須　孝　ほか…363

＜第 18 回学術集会　パネルディスカッション 6＞
ペルテス病の画像における予後因子……座長：金　郁喆　……367
ペルテス病の保存的治療成績に影響を及ぼす因子と
成績向上への取り組み……朝貝芳美　ほか…369
MRI など画像所見からみたペルテス病の治療予後……和田郁雄　ほか…375

＜第 18 回学術集会　特別講演＞
Update distraction osteogenesis/histogenesis……Gang Li　ほか…381
A Prospective Study of Treatment for Legg Calve Perthes Disease
……John A. Herring　ほか…390

＜第 18 回学術集会　ヌーンタイムレクチャー＞
小児整形外科診療における医師の責務と医療安全……梁瀬義章　……396

＜ 2007　JPOA　Asian Fellows ＞
Salter Osteotomy for Sequelae of Infantile Septic Arthritis of the Hip
……Panya Surijamorn　ほか…401
Bone Overgrowth after Fracture in the Femoral Shaft in Children
……Su-Mei Yong　ほか…406

韓国小児整形外科学会訪問記……劉　斯允　……411
第 19 回日本小児整形外科学会公告（会長：坂巻豊教）……437

複写される方へ

本会は下記協会に複写に関する権利委託をしていますので，本誌に掲載された著作物を複写したい方は，同協会より許諾を受けて複写して下さい．但し(社)日本複写権センター(同協会より権利を再委託)と包括複写許諾契約を締結されている企業の社員による社内利用目的の複写はその必要はありません．(社外頒布用の複写は許諾が必要です．)

権利委託先：(中法)学術著作権協会
〒107-0052　東京都港区赤坂 9-6-41　乃木坂ビル
電話(03)3475-5618　　FAX(03)3475-5619
E-mail：info@jaacc.jp

なお，著作物の転載・翻訳のような，複写以外の許諾は，学術著作権協会では扱っていませんので，直接発行団体へご連絡ください．

また，アメリカ合衆国における複写については，次に連絡して下さい．
Copyright Clearance Center, Inc.
222 Rosewood Drive, Danvers, MA 01923　USA
Phone 1-978-750-8400　　FAX 1-978-646-8600

Notice for Photocopying

If you wish to photocopy any work of this publication, you have to get permission from the following organization to which licensing of copyright clearance is delegated by the copyright owner.

<All users except those in USA>
Japan Academic Association for Copyright Clearance, Inc. (JAACC)
6-41 Akasaka 9-chome, Minato-ku, Tokyo 107-0052　Japan
Phone 81-3-3475-5618　　FAX 81-3-3475-5619
E-mail : info@jaacc.jp
<Users in USA>
Copyright Clearance Center, Inc.
22 Rosewood Drive, Danvers, MA 01923　USA
Phone 1-978-750-8400　　FAX 1-978-646-8600

第18回日本小児整形外科学会学術集会

主題1　内反足

座長：山本　晴康

Ponseti法を用いた先天性内反足治療の短期成績
……静岡県立こども病院整形外科　岡田　慶太ほか
先天性内反足にPonseti法を施行した短期治療成績……名古屋大学医学部整形外科　川澄　本明ほか
Ponseti法による先天性内反足治療の短期成績
……琉球大学医学部高次機能医科学講座整形外科学分野　林　かおりほか
先天性内反足に対するPonseti法の2年経過時治療成績
……あいち小児保健医療総合センター整形外科　北小路隆彦ほか
当科での先天性内反足に対する治療の成績……聖マリア病院整形外科　中村　英智ほか
先天性内反足の手術治療成績―術後のうちわ歩行について―
……自治医科大学とちぎ子ども医療センター整形外科　吉川　一郎ほか

主題2　ペルテス病の治療

座長：赤澤　啓史

5歳未満発症ペルテス病に対する治療成績
……大阪府立母子保健総合医療センター整形外科　田村　太資ほか
ペルテス病に対する保存療法の治療成績……埼玉県立小児医療センター整形外科　平良　勝章ほか
早老症患者(プロジェリア症候群)に発症したペルテス病の1例
……金沢こども医療福祉センター石川整肢学園整形外科　櫻吉　啓介ほか
30歳以降まで経過観察し得たペルテス病の治療成績
……愛媛県立子ども療育センター整形外科　佐野　敬介ほか

主題3　重症ペルテス病

座長：北野　利夫

ペルテス病重症例における治療方法の検討……近畿大学整形外科　朝田　滋貴ほか
ペルテス病難治例に対するSlotted Acetabular Augmentationの治療成績
……名古屋市立大学大学院医学研究科社会復帰医学講座整形外科学分野　堀内　　統ほか
年長児ペルテス病に対する大腿骨回転内反骨切り術の短期成績
……神奈川県立こども医療センター整形外科　中村　直行ほか

主題4　ペルテス病と画像

座長：服部　　義

片側ペルテス病患児の骨萎縮……東京都立清瀬小児病院整形外科　下村　哲史ほか
ペルテス病患児における腸骨稜軟骨の組織形態学的検討
……名古屋大学大学院医学系研究科整形外科学　鬼頭　浩史ほか
高年齢発症のペルテス病における骨年齢と予後についての検討
……別府発達医療センター整形外科　戸澤　興治ほか
ペルテス病の予後不良因子としてのMR画像における異常像の検討
……京都府立医科大学大学院医学研究科運動器機能再生外科学(整形外科)　琴浦　義浩ほか

主題 5　DDH 診断

座長：扇谷　浩文

新生児検診の意義と問題点の検討…… 独立行政法人国立病院機構京都医療センター整形外科　向井　章悟ほか
一般整形外科から紹介された先天性股関節脱臼例
…… 日本赤十字社青森県支部受託青森県立はまなす医療療育センター整形外科　盛島　利文ほか
超音波前方法による DDH 所見 ……鼓ヶ浦こども医療福祉センター整形外科　斉藤　良明ほか
先天股脱遺残亜脱臼における MRI 所見と臼蓋発育の検討
……名古屋市立大学医学部整形外科　若林健二郎ほか
10 歳台の亜脱臼性変形性股関節症の関節内病変
……九州大学大学院医学研究院臨床医学部門外科学講座整形外科学分野　中島　康晴ほか

主題 6　DDH 治療

座長：北　純

先天性股関節脱臼に対する鏡視下整復術
……山梨大学大学院医学工学総合研究部整形外科学講座　杉山　肇ほか
1 歳以降にオーバーヘッド牽引にて整復可能であった先天性股関節脱臼の 2 例
……東邦大学医学部整形外科学教室　奥秋　保ほか
整復されないまま長期間 RB を装着された症例の治療経験
……滋賀県立小児保健医療センター整形外科　共田　義秀ほか
先天性股関節脱臼に対する観血的整復術(Ludloff 法)の治療成績
……自治医科大学とちぎ子ども医療センター整形外科　雨宮　昌栄ほか
先天性股関節脱臼に対する観血的整復術後の近位大腿骨過成長について
……鹿児島県立整肢園　吉野　伸司ほか

主題 8　感染症

座長：高山真一郎

ペルテス病に併発した小児化膿性股関節炎に対して関節鏡視下手術が有効であった 1 例
……大阪市立総合医療センター小児整形外科　北野　利夫ほか
B 群溶連球菌による新生児化膿性股関節炎の 1 例
……自治医科大学とちぎ子ども医療センター小児整形外科　石川　りかほか
新生児化膿性股関節炎から Brodie 腫瘍へ至った 1 例 …… 仙台赤十字病院整形外科　神谷　武志ほか
1 歳児に生じた結核性骨髄炎の 2 例 ……鹿児島大学大学院医歯学総合研究科整形外科学　川畑　了大ほか
まれな小児骨髄炎の 2 例……近畿大学整形外科　斎藤　政克ほか

パネルディスカッション 1　DDH の疫学と治療

座長：二見　徹

当院における DDH の疫学調査 ……兵庫県立こども病院整形外科　薩摩　真一ほか
滋賀県における先天性股関節脱臼発生の推移……滋賀県立小児保健医療センター整形外科　片岡　浩之ほか
先天性股関節脱臼の治療……福岡市立こども病院整形外科　和田　晃房ほか
難治性先天性股関節脱臼の治療―OHT 法による保存的整復へのこだわり―
…… あいち小児保健医療総合センター整形外科　服部　義ほか
先天股脱に対する治療体系と成績―岡山大学関連施設において―
……旭川荘療育センター療育園　赤澤　啓史ほか

パネルディスカッション2　先天性内反足の治療

座長：安井　夏生

15歳以上まで経過観察した先天性内反足の治療成績
……神奈川県立こども医療センター整形外科　町田　治郎ほか
先天性内反足に対するイムホイザー法の長期成績……岡山大学整形外科　遠藤　裕介ほか
先天性内反足に対するPonseti法の短期成績……仙台赤十字病院第1整形外科　北　純ほか
Ponseti法により治療した先天性内反足の3歳以上に達した症例の検討
……独立行政法人国立病院機構大阪医療センター整形外科　北野　元裕ほか
先天性内反足に対するPonseti法の利点……獨協医科大学越谷病院整形外科　大関　覚

パネルディスカッション3　大腿骨骨折の治療

座長：中瀬　尚長

大腿骨骨幹部骨折の治療　牽引治療を中心に
……福岡市立こども病院・感染症センター整形外科　髙村　和幸ほか
小児大腿骨骨幹部骨折に対する可及的早期荷重ギプス法による積極的保存療法
……星ヶ丘厚生年金病院整形外科　福島八枝子ほか
小児大腿骨骨幹部骨折に対する経皮的髄内ピニング法の長期成績‥高岡市民病院整形外科　前田　明夫
小児大腿骨骨幹部骨折に対する創外固定法……山梨大学医学部整形外科　佐藤　栄一
Retrograde flexible intramedullary nailを用いた学童期以降の小児大腿骨骨折の治療
……香川県立中央病院整形外科　長野　博志
小児大腿骨骨折に対するMIPO法……和歌山県立医科大学整形外科　宮崎　展行ほか
小児大腿骨骨幹部骨折に対する髄内釘固定術の経験
……聖マリアンナ医科大学整形外科　石井　庄次ほか

パネルディスカッション5　小児の下肢における正常と異常―下肢痛との関連―

座長：亀ヶ谷真琴

下肢の捻転変形……佐藤整形外科　佐藤　雅人ほか
いわゆる成長痛の診断の鑑別状況……国立成育医療センター整形外科　日下部　浩ほか
下肢痛で初診した白血病患者の検討……兵庫県立こども病院整形外科　小林　大介ほか
O脚における治療の必要性について……千葉県こども病院整形外科　西須　孝ほか
小児の神経・筋疾患と下肢痛……大阪府立母子保健総合医療センター小児神経科　鈴木　保宏

パネルディスカッション6　ペルテス病の画像における予後因子

座長：金　郁喆

ペルテス病の保存的治療成績に影響を及ぼす因子と成績向上への取り組み
……信濃医療福祉センター整形外科　朝貝　芳美ほか
定量的Lateral pillar分類……滋賀県立小児保健医療センター整形外科　二見　徹ほか
MRIなど画像所見からみたペルテス病の治療予後……名古屋市立大学医学部整形外科　和田　郁雄ほか
ペルテス病におけるMR画像の検討
……京都府立医科大学大学院医学研究科運動器機能再生外科学　細川　元男ほか
Dynamic MRIからみたペルテス病の予後因子
……大阪市立総合医療センター小児整形外科　北野　利夫ほか

特別講演 1

座長：国分　正一

Update distraction osteogenesis/histogenesis

……Centre for Cancer Research and Cell Biology, School of Biomedical Sciences, Queen's University Belfast, UK　Gang Li ほか

特別講演 3

座長：川端　秀彦

A prospective study of treatment for Legg Calve Perthes Disease

…… Texas Scottish Rite Hospital, Texas Southwestern Medical School　John A. Herring ほか

ヌーンタイムレクチャー 1

座長：奥住　成晴

小児整形外科診療における医師の責務と医療安全

…… 医療法人寺西報恩会長吉総合病院整形外科　梁瀬　義章

2007 JPOA Asian Fellows

Salter osteotomy for sequelae of infantile septic arthritis of the hip

…… Department of Orthopaedic Surgery, Pramongkutklao Hospital and College of Medicine, Royal Thai Army Medical School, Bangkok, Thailand　Panya Surijamorn ほか

Bone overgrowth after fracture in the femoral shaft in children

…… Department of Orthopaedics and Traumatology, Hospital Selayang, Selangor, Malaysia　Su-Mei Yong ほか

日小整会誌（J Jpn Ped Orthop Ass）17(2)：225. 2008.
第18回日本小児整形外科学会学術集会　主題1

内反足

座長：山　本　晴　康

このセッションでは，3題のPonseti法による先天性内反足の短期成績（岡田慶太ら；静岡県立こども病院，川澄本明ら；名古屋大学，林かおりら；琉球大学），その2年経過時の成績（北小路隆彦；あいち小児保健医療総合センター），聖マリア病院における治療成績（中村英智ら），術後のうちわ歩行の分析（吉川一郎ら；自治医科大学とちぎ子ども医療センター）の6題が発表された．Ponseti法は国分理事長の発案で，Ponsetiの後継者であるMorcuendeを招き，これまで数回，研修会が開催されている．今回の4題の発表をみると，いずれも良好な成績で，この方法が日本でも普及されてきたという感を抱いた．岡田らは皮下アキレス腱切腱術の際の血管損傷の1例と外転保持装具のコンプライアンス不良の4例を挙げ，林らは皮下アキレス腱切腱術の時期が遅い例に再発を認め，Ponseti法における注意点を述べた．北小路らは1歳以降に側面脛踵角の悪化傾向を認め，Ponseti法における装具療法と可動域訓練の大切さを述べた．川澄らは従来法とPonseti法の治療後1年での成績を比較し，Ponseti法では手術を要する症例が減少し，側面脛踵角が良好であったと報告した．中村らはcorrective castで矯正ができない場合に12週という早期での軟部組織解離術を行い，良好な結果を得たと報告したが，距骨滑車の扁平化，頚部の短縮など距骨の変形が生じている例があり，この時点での手術侵襲の大きさが窺われた．吉川らはうちわ歩行群では非うちわ歩行群と比較し，足部背底像におけるMTR角が大きく，前足部の内転変形の残存が術後のうちわ歩行に関係していると報告した．

日小整会誌（J Jpn Ped Orthop Ass）17(2)：226-231. 2008.

Ponseti 法を用いた先天性内反足治療の短期成績

静岡県立こども病院整形外科
岡田慶太・滝川一晴・田中弘志
東京大学大学院医学系研究科外科学専攻感覚・運動機能医学講座リハビリテーション医学分野
芳賀信彦

要旨 先天性内反足に対し 2005 年 1 月～2007 年 7 月までに Ponseti 法を用いて治療を行った 27 名 39 足の短期成績を報告する．平均初診時日齢 23 日，平均経過観察期間 13 か月であった．初診時，ギプス矯正 5 回終了時および 1 歳時に最大矯正位での足部 X 線，Pirani 評価法，装具コンプライアンスを調査した．また歩行開始後は前足部内転，後足部内反，dynamic supination の有無を調査した．アキレス腱皮下切腱は 33 足(84.6%)で行った．現在までに追加手術が必要となった症例はなく，良好な成績が得られている．しかし軽度ながら，dynamic supination 3 足，後足部内反 2 足，前足部内転 5 足が見られ，これらの症例はデニス・ブラウン装具のコンプライアンス不良群であった．今後も再発等につき経過観察が必要である．

序文

現在先天性内反足の初期治療としてギプス矯正による保存療法を選択することは世界中でコンセンサスが得られている．以前より，Kite 法[1]に代表される様々な方法でギプス矯正は行われてきたが，成績は決して満足のいくものではなく，後内側解離を中心に軟部組織手術を必要とする症例が半数以上を占めていた．しかし，近年アメリカを中心に 1960 年代に発表された Ponseti 法[2]が見直され，長期的にも非常に良好な成績が得られていることから本邦でも普及しつつある．また治療の評価方法として足部変形を点数化して評価する方法が Dimeglio ら[1]や Pirani ら[7]から発表されており，矯正過程を確認するのによい指標とされている．

当院では 2005 年 1 月より Ponseti 法に準じた治療体系をとっており，今回その短期成績を報告する．

対象・方法

2005 年 1 月～2007 年 7 月までに先天性内反足で来院した未治療患者 27 名 39 足を対象に調査を行った．内訳は男児 22 名，女児 5 名，両側 12 例，右 10 例，左 5 例であった．平均初診時日齢 23 日(7～73 日)，平均経過観察期間 13 か月(1～28 か月)であった．経過観察期間が 1 年以上の症例は 15 名 22 足であったが，1 名は 1 歳 8 か月以降未来院である．

当院での治療体系および評価方法につき説明する(図 1)．ギプス矯正は Ponseti の原法に従い 1回目で凹足変形を矯正し，徐々に足部を外転しつつ踵骨を roll out させる．その際回外および尖足変形は無理に矯正しない．週一回外来で矯正およ

Key words：congenital clubfoot(先天性内反足)，Ponseti method(Ponseti 法)，short term result(短期成績)，Pirani score(Pirani 評価法)
連絡先：〒 420-8660　静岡市葵区漆山 860　静岡県立こども病院整形外科　岡田慶太　電話(054)247-6251
受付日：平成 20 年 2 月 6 日

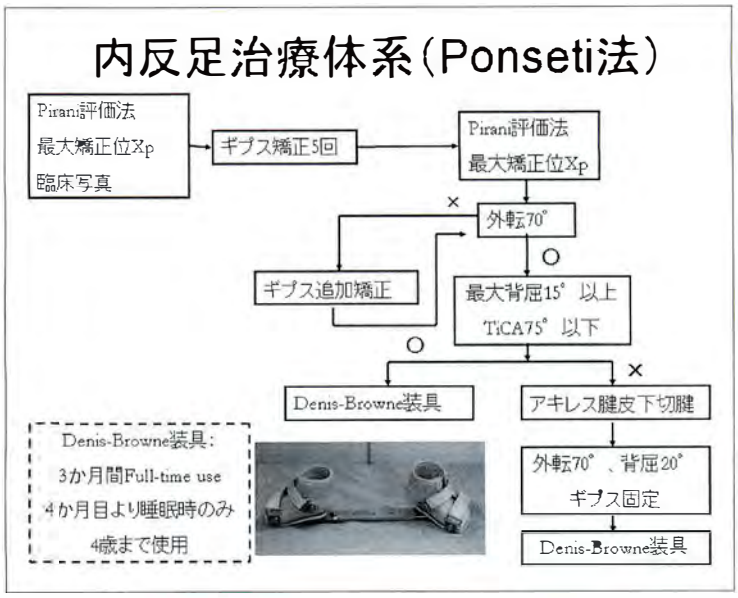

図 1.
当院の治療体系

Pirani classification　患者氏名：　評価日：　検者：

R L ① The curvature of the lateral border of the foot
□□ 0: Straight border
□□ 0.5 : Mild, distal curve border
□□ 1.0 : Lateral border curves at calcaneocuboid joint
②The severity of the medial crease (foot held in maximal correction)
□□ 0: Multiple fine crease
□□0.5 : One or two deep creases
□□ 1.0 : Deep creases change the contour of the arch
③ The severity of the posterior crease (foot held in maximal correction)
□□ 0: Multiple fine crease
□□ 0.5: One or two deep creases
□□ 1.0 : Deep creases change the contour of the heel
4. The medial malleolar navicular interval (foot held maximal correction)
□□ 0: Define depression felt
□□ 0.5: Interval reduced
□□ 1.0: Interval not palpable
⑤ Palpation of the lateral part of the head of the talus(forefoot is fully abducted)
□□ 0: Navucular completely reduces; the lareral talar head cannot be felt
□□ 0.5: Navicular partially reduces; the lateral talar head less palpable
□□ 1.0: Navicular does not reduce; the lateral talar head easily felt
⑥ The emptiness of the heel (foot and ankle held in maximal correction)
□□ 0: Tuberosity of calcaneous is easily palpable
□□ 0.5: Tuberosity of calcaneous is more difficult to palpate
□□ 1.0: Tuberosity of calcaneous is not palpable
7. The fibula-Achilles interval (hip flexed, knee extended, foot and ankle maximally corrected)
□□ 0: Define depression felt
□□ 0.5 : Interval reduced
□□ 1.0: Interval not palpable
⑧. The rigidity of equinus (knee extended, ankle maximally corrected)
□□ 0: Normal ankle dorsiflexion
□□ 0.5: Ankle dorsiflexes beyond neutral, but not fully
□□ 1.0: Cannot dorsiflex ankle to neutral
9. The rigidity of adductus (forefoot is fully abducted)
□□ 0: Forefoot can be overcorrected into abduction
□□ 0.5: Forefoot can be corrected beyond neutral, but not fully
□□ 1.0: Forefoot cannot be corrected to neutral
10. The long flexor contracture (foot and ankle held in maximal correction)
□□ 0: MP joints can be dorsiflexed to 90°
□□ 0.5: MP joints can be dorsiflexed beyond neutral but not fully
□□ 1.0: MP joints cannot be dorsiflexed to neutral
Total point (/)

図 2. Pirani score シート
番号に○のついた項目が6点式に採用されている.

足背動脈マーキング　　左より後脛骨動脈，アキレス腱，腓骨動脈マーキング

図 3.

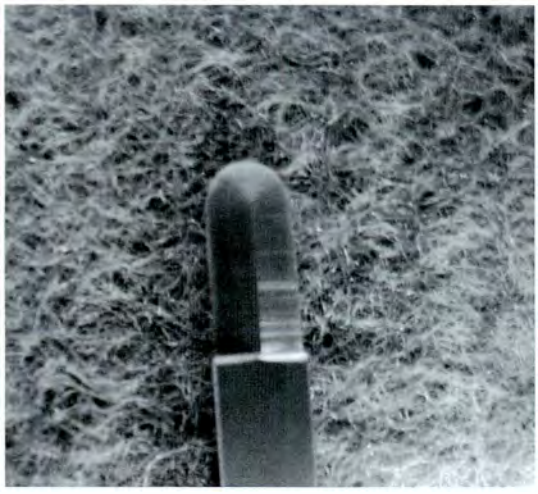

図 4. 眼科用ビーバーメス

び巻き直しを行うが，当日の朝，自宅でギプスを除去し沐浴を済ませ来院する．通院時間が3時間を超える場合は外来でギプスを除去する．ギプス矯正を5回終えた時点で再度最大矯正位でのX線撮影を行い，外転70°に到達していることと尖足の有無を評価する．同時に後述するPirani法(図2)を用いて変形矯正が行われているかを判断する．外転70°に到達しない場合は再度ギプス矯正を行う．足関節背屈15°以下または最大背屈位X線側面像での脛踵角が75°以上の場合は，全身麻酔下にアキレス腱皮下切腱を行う．切腱時には足背動脈，後脛骨動脈，腓骨動脈を確認し，2本以上確認できた場合に皮下切腱としている(図3)．1本以下の場合は観血的切腱術を行う．メス刃はアキレス腱の感触を確認しやすい眼科手術用のビーバーメスを用い血管損傷を予防している(図4)．切腱後はギプスを外転70°，背屈20°で3週間巻き，デニス・ブラウン装具へと移行する．デニス・ブラウン装具は健側45°，患側70°外転で3か月間入浴時以外常時装着し，4か月目より昼寝を含めた就眠中に装着する．

足部変形はPirani scoreと最大矯正位X線撮影(正面および側面)を初診時，ギプス矯正5回終了時および1歳時に評価する．Pirani scoreとは尖足，凹足，内転変形を主に点数化する方法で，当初は10項目を評価していたが，最近では曖昧な4項目を削除し6点式へと改変されている．

今回我々は，原法の10点式に加えて6点式でも調査を行った．またX線では側面像での脛踵角，距踵角を測定した．またギプス治療およびアキレス腱皮下切腱時の合併症，装具コンプライアンスについても調査した．

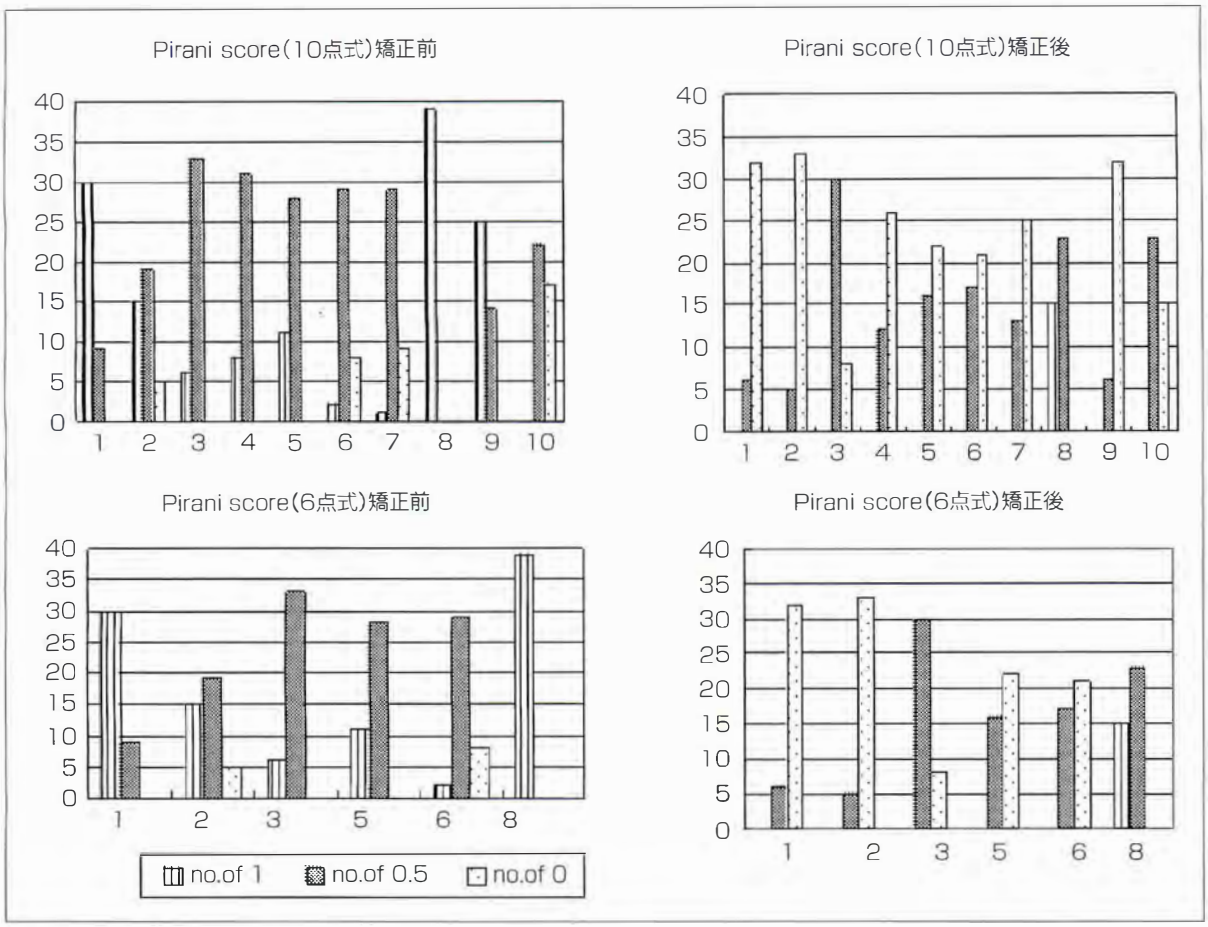

図 5. 点数分布図．上段は10点式，下段は6点式
除外された項目4，7，9，10に0.5点が多く，矯正後も尖足要素である，項目3，6，8の変形が残存していることがわかる．

歩行開始後は前足部内転，後足部内反，dynamic supinationの有無も調査し装具コンプライアンスとの相関について検討した．

結　果

平均ギプス矯正回数6.8回(5〜13)，アキレス腱皮下切腱は84.6%(33足／39足)で行った．Pirani score(括弧は6点式)は初診時，ギプス矯正5回終了時点，一年後で，平均6.2(4.1)→2.5(1.6)→0.5(0.3)と変化していた．ギプス矯正5回終了時点での点数は尖足変形によるものが主だった(図5)．

初診時には足部変形が強い上，距骨々端核が小さく，円形に近い症例が多かったためX線計測は行わなかった．ギプス矯正5回終了時における最大背屈位側面像での脛踵角，距踵角はそれぞれ平均82°(66〜106°)，26°(12〜51°)であった．アキレス腱切腱群と非切腱群とで一年後の角度を比較すると切腱群では58°(13〜38°)，26°(52〜90°)，非切腱群では66°(26〜75°)，26°(9〜37°)と脛踵角に差を認めた．

デニス・ブラウン装具のコンプライアンスは3か月目まで全例で良好であり，入浴時以外終日装着できていた．しかし1年以上経過した22足では12時間以上装着できているのは5足(23%)，8時間以上でも12足(55%)だった．

1年以上経過した症例では歩行開始遅延はなく，現在まで追加手術が必要となった症例はない．しかしながら軽度な変形は出現し始めており，内訳は前足部内転5足，後足部内反2足，dynamic supination 3足である．これらの症例はデニス・ブラウン装具装着時間が8時間未満のコンプライ

アンス不良群に属していた．

治療中の問題としては4足でギプスが外れ，巻き直しとなったこと，また矯正の支点となる距骨頭部の皮膚に表皮剥離が起こることであった．皮下切腱では1足に後脛骨動脈損傷があったが，足部の循環障害は起こらなかった．

考　察

先天性内反足は小児整形外科疾患の中でも治療に難渋することの多い疾患の一つであり，再発，疼痛，可動域制限，骨の変形など様々な問題に直面する．それらを解決するには早期からのギプス矯正はもとより，手術的治療を必要とすることが多く，特に手術例では可動域制限が問題となってきた．究極の治療は再発せず，疼痛なく，機能障害のない足を保存的に作ることであり，正しい理論に基づいて，如何に足根骨を矯正するかが重要となる．

Ponseti法のポイントは，①まず凹足変形を矯正し，踵骨が距骨の下をroll outしやすい環境を作ること，②凹足変形矯正を維持するために回外したまま前足部を外転させること，③舟底変形とならないよう尖足を意識的に矯正しないこと，④前足部外転のみで後足部内反および前足部内転を矯正すること，⑤尖足変形はアキレス腱皮下切腱で躊躇せず治療すること，にある．Ponsetiの門下生であるMorcuende[6]やLaavegら[5]は長期成績を報告しており，それぞれ非常に良好な成績を収めている．またHerzenbergら[2]は従来治療群とPonseti法を比較し，追加手術の必要性が有意に少ないと報告している．本邦でも短期成績が報告され始めており，北野ら[3]は短期では追加治療が必要とならなかった症例でも経過観察中に再発し，軟部組織解離術や前脛骨筋外側移行術などが必要となる症例が出現していると報告している．また，薩摩ら[9]は従来法とPonseti法をX線学的に比較検討し，後者でより良好な成績を得たことを報告している．しかし一方では再発に注目している報告もあり，装具コンプライアンスとの因果関係が証明されつつある．当院の結果からも同様の結論が得られており，患者教育を徹底している．

臨床評価にPirani scoreを用いた報告は少ないが，従来の10点法では判断に迷う項目が散見され，検者間および検者内での再現性に乏しかった．しかし，6点式はそれらの項目を除外した点，検者間で差が出にくい印象がある．横井ら[10]は治療過程においてPirani scoreを付けることは矯正の進捗を把握するのに有用であることを報告している．またFlynnらはDimeglio scoreとPirani scoreを比較し，両者とも検者間格差が少ないと結論づけている．今回我々は10点式と6点式を比較したところ，除外された4項目に0.5点と判断に迷っているとも理解しうる点数が他の項目より多く存在し，検者間でも健側のない両側例では判断に迷うこともあった．これらの結果より現在主流となっている6点式が簡便かつ評価に最適であると考える．

現在までに追加手術症例はなく，良好な結果が得られている．しかし，装具コンプライアンスが歩行開始後より明らかに悪化する傾向があるため，長期経過観察が必要であり，再発等につき追跡調査を行う予定である．

結　論

先天性内反足に対し，Ponseti法を用いて治療を行い，良好な短期成績であった．合併症も少なく，非常に有用な方法である．またPirani scoreを用いて評価することで矯正の進捗状況を把握することができた．再発にはデニス・ブラウン装具のコンプライアンスが関与していた．

文　献

1) Dimeglio A, Bensahel H, Souchet P et al：Classification of club foot. J Pediatr Orthop B 4：129-136, 1995.
2) Herzenberg JE, Radler C, Bor N：Ponseti versus traditional methods of casting for idiopathic clubfoot. J Pediatr Orthop 22：517-521, 2002.

3) 北野元裕，川端秀彦，和田真由子ほか：Ponseti 法により治療した先天性内反足の再発症例の検討．日小整会誌 **13**：77-80，2004.
4) Kite JH：Principles involved in the treatment of congenital clubfoot. J Bone Joint Surg **21**：595-606, 1939.
5) Laaveg SJ, Ponseti IV：Long-term results of treatment of congenital club foot. J Bone Joint Surg **62-A**：23-31, 1980.
6) Morcuende JA, Dolan LA, Dietz FR et al：Radical reduction in the rate of extensive corrective surgery for clubfoot using the Ponseti method. Pediatrics **113**:376-380, 2004.
7) Pirani S, Outerbridge H, Moran M et al：A method of evaluating the virgin clubfoot with substantial inter-observer reliability. POSNA, Miami, Florida, 1995
8) Ponseti IV, Smoley EN：Congenital Club Foot：The Results of treatment. J Bone Joint Surg **45-A**：261-275, 1963.
9) 薩摩真一，小林大介，康　暁博：Ponseti 法による先天性内反足の治療経験．日小整会誌 **14**：12-16，2005.
10) 横井広道，加藤善之：Pirani 評価法からみた Ponseti 法の内反足矯正過程．中部整災誌 **48**：567-568，2005.

Abstract

Short-Term Results after Using the Ponseti Method for Congenital Clubfoot

Keita Okada, M. D., et al.
Department of Pediatric Orthopedics, Shizuoka Children's Hospital

We report our short-term results after using the Ponseti method for treating clubfoot deformity. Since January 2005, 27 patients involving 39 feet have been treated at our hospital. The mean age on their initial visit, when treatment was commenced, was 23 days, and the mean follow-up period was thirteen months. X-rays in maximum correction, and Pirani scores were taken regularly：on the initial visit, after casting on each of five occasions and after their first birthday. Achilles' tenotomy was performed in 88.4%. No additional surgical treatment has been required so far. However, mild relapses that have not yet required treatment are starting to appear：three feet with dynamic supination, two with hindfoot varus, and five with forefoot adduction. These relapses tended to be seen in patients with poor abduction brace compliance. From our two-and-a-half years experience, the Ponseti method is a very reliable method for treating congenital clubfoot. However, a close follow-up is necessary to monitor any relapse and to consider further treatment.

日小整会誌（J Jpn Ped Orthop Ass）17(2)：232-236, 2008.

先天性内反尖足の手術治療成績（術後のうちわ歩行について）

自治医科大学とちぎ子ども医療センター小児整形外科
吉川一郎・渡邉英明・雨宮昌栄
自治医科大学整形外科学教室
萩原　秀・星野雄一
小山市民病院整形外科
刈谷裕成

要　旨　先天性内反尖足変形術後に，うちわ歩行が出現するケースがあることはこれまでにも報告されている．自験例でも外観の矯正は良いのに，うちわ歩行をするものとしないものがある．この研究の目的は先天性内反尖足の矯正術後に生じるうちわ歩行例の足部の要因について検討することである．対象は1993～2006年まで筆者らが治療してきた手術例17例22足である．これをうちわ歩行群14足（64％）と非うちわ歩行群8足（36％）とに分けて検討した．単純X線足部背屈側面像における脛距角，脛踵角と正面最大矯正位背底像における距踵角，踵骨内転角，m-MTR角について，2群間で比較検討した．その結果，脛距角，脛踵角，距踵角，踵骨内転角の4つについては差がなかったが，m-MTR角についてのみ両群間に有意差があった．外観は前足部内転が良く矯正されているように見えても実は，前足部の内転変形遺残がうちわ歩行の原因である可能性がある．

序　文

先天性内反尖足変形の術後に，うちわ歩行（内旋歩行）が出現するケースがあることはこれまでにも報告されている[3)4)7)～10)]．

図1-a～cは，筆者らが両側先天性内反尖足変形に対して両側後内側解離術を行った症例である．外観上の変形矯正は一見したところは良好である．しかし，この症例は，歩行時に両側ともにつま先を進行方向に対して内側に入って歩くいわゆるうちわ歩行を呈する．このように先天性内反尖足の術後の症例には，外観の矯正が良いのにうちわ歩行をするものとしないものがある．

先天性内反尖足における内旋歩行の原因に関しては，大腿骨頚部前捻角の増大，下腿の内捻，足部の矯正不足，変形の再発などさまざまな要因が考えられている[4)]．しかし，筆者らは，術前および術後の股関節の可動域，thigh foot angle[6)]やtransmalleolar axis[6)]などを臨床的に評価した結果では，頚部前捻角の増大，下腿内捻などは主要な原因ではないと考え，手術症例についての足部の変化に注目して検討した．

この研究の目的は，先天性内反尖足の矯正術後に生じるうちわ歩行の原因として，足部の要因について検討することである．

対象と方法

1．対　象

1993～2006年まで筆者らが治療してきた手術例17例22足（内訳；特発性内反足15例19足，二分脊椎1例1足，先天性筋緊張性ジストロフィー1例2足）である．手術時年齢は平均1歳9か月，

Key words：congenital equinovarus foot deformity（先天性内反尖足変形），posteromedial release（後内側解離術），Toe-in gait（うちわ（内旋）歩行），results of surgical treatment（術後成績）
連絡先：〒329-0498　栃木県下野市薬師寺3311-1　自治医科大学とちぎ子ども医療センター小児整形外科　吉川一郎
電話（0285）58-7374
受付日：平成20年3月3日

a．立位背面像　　b．立位正面像　　c．腹臥位足部底側像

図 1．4歳，男児．両側先天性内反尖足術後例の両足部

◀図 2.
単純 X 線足部最大背屈側面像における ① 脛距角，② 脛踵角

図 3. ▶
単純 X 線足部正面最大矯正位背底像（前足部外転強制位）における ① 踵骨内転角；足関節内果と外果の先端を結ぶ線と踵骨長軸のなす角，② m-MTR 角；足関節内果と外果の先端を結ぶ線と第 2 中足骨中心軸線とのなす内側の角，③ 距踵角；距骨長軸と踵骨長軸のなす角

追跡期間は平均 5 年 2 か月である．これをうちわ歩行群 14 足（64%）と非うちわ歩行群 8 足（36%）とに分けて検討した．うちわ歩行の判定には，Staheli による foot progression angle[5]（症例を実際に直進歩行させ，その進行方向と足部の長軸とが形成する角）を使用し，それが進行方向内側となるものをうちわ歩行とした．

2．手術の適応と方法

当教室における先天性内反尖足変形に対する手術適応は，亀下の手術適応に準じて行っている[1]．すなわち，ギプスによる矯正治療を 3 か月程度行い，ストレス背屈 X 線写真において，変形矯正目標角である脛距角 105°，脛踵角 70° を達成できない症例である．

手術時期について，亀下は 6〜10 か月ごろに手術を行っているが，筆者らは，6 か月時では足が小さくて長趾屈筋などの腱延長の手技が難しくなるので，原則としてつかまり立ちの兆しがみえる 8〜12 か月のころに手術を行っている．手術法は，1993〜2001 年の期間は Turco 法に準じた距踵関節解離を伴う後内側解離術を，2002 年から現在まで，距踵関節解離をしない亀下式後内側解離術を行っている[2]．

3．検討項目

単純 X 線足部最大背屈側面像における脛距角，脛踵角（図 2）と単純 X 線足部正面最大矯正位背底像（前足部外転強制位）における距踵角（図 3），踵骨内転角（図 3），modified-MTR（Metatarsotalar line to the rear part of the foot[8]）角（以下，m-MTR 角；足関節内果と外果の先端を結ぶ線と第

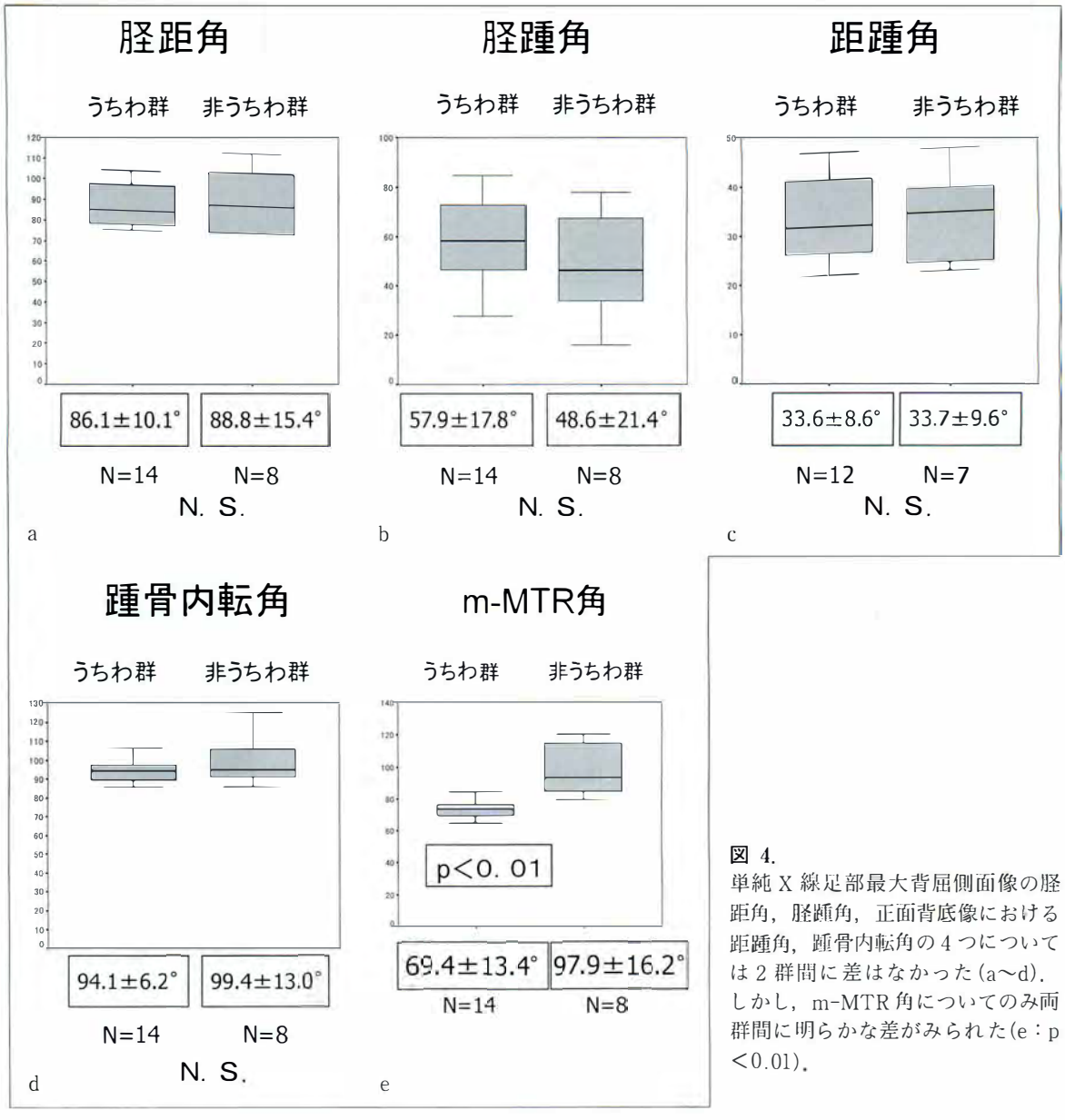

図 4.
単純 X 線足部最大背屈側面像の脛距角，脛踵角，正面背底像における距踵角，踵骨内転角の 4 つについては 2 群間に差はなかった(a～d)．しかし，m-MTR 角についてのみ両群間に明らかな差がみられた(e：$p<0.01$)．

2 中足骨中心軸線とのなす内側の角，図 3)について 2 群間でそれぞれ比較検討した．また，統計は Mann-Whitney 検定(ノンパラメトリック法)を使用した．

結　果

単純 X 線足部最大背屈側面像の脛距角，脛踵角，正面背底像における距踵角，踵骨内転角の 4 つについては 2 群間に差はなかった(図 4-a～d)．しかし，m-MTR 角についてのみ両群間に明らかな差がみられた(図 4-e：$p<0.01$)．

考　察

内反尖足変形の矯正手術後に，外観上は矯正が良好にみえても，うちわ歩行が 64% と高率に生じるのは何故なのであろうか？　図 5-a は，両側手術例である．左足は前足部内転もなく，thigh foot angle は 0°(まっすぐ)で，右足は thigh foot angle がわずかにマイナスで前足部内転も存在しているが，この例は両側ともうちわ歩行である．図 5-b 症例は，右足が手術例で左足は非罹患足である．右足は thigh foot angle が 0° で，むしろ非

a．両側うちわ歩行例　　b．うちわ歩行なし例

図 5.
a：両側内反尖足手術後例の腹臥位足部底側像である．この症例は両側ともうちわ歩行を呈する．b：右側内反尖足手術後例(左足は非罹患足)の腹臥位足部底側像である．この症例は両側ともにうちわ歩行はない．

罹患足のほうでつま先が内側にわずかに入っているように見えるがこの症例ではうちわ歩行は両側ともにみられない．このように一見，外観上の変形矯正が良好であってもうちわ歩行のあるものとないものが存在している．

今回の研究に用いた足部変形のX線写真評価法について述べる．単純X線写真における踵骨内転の評価については，山本ら[10]や他の報告[7]においても立位背底X線像における足関節内果と外果の先端を結ぶ線と踵骨長軸のなす角を使用している(図6)．筆者らは今回の研究では最大矯正位背底像を使用し，同様の評価法を使用した．

また，単純X線写真における前足部内転の評価MTR角については，一般的に使われている距骨頭と第2中足骨骨頭中心を結ぶ線[8]は，距骨頭中心の設定があいまいなので，筆者らは，前足部変形をより反映できると考えて，足関節内果と外果の先端を結ぶ線と第2中足骨中心軸線とがなす内側の角度をm-MTR角として使用した(図3)．

これまでにも先天性内反尖足の手術後のうちわ歩行の原因については臨床的な検討がなされている．門司らは踵骨の内転遺残が原因であると報告している[3]．また，山本らは，MTR角と踵骨内転角の矯正が不十分な例では，うちわ歩行を示すと報告している[10]．自験例を分析した結果では，踵骨内転角はうちわ群と非うちわ群との間に有意差はみられなかった．また，自験例のうちわ歩行群における踵骨内転角94.1°は，山本らが報告している「健常足群70足」の報告角度96.7°[10]とほぼ同様の数値であることから踵骨内転遺残が術後うちわ歩行の原因ではないと考えられる．

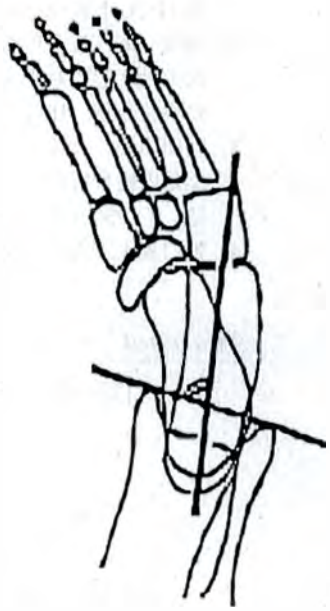

図 6.
踵骨内転角を示す(図の角 θ)(文献9より引用)．足関節内果と外果の先端を結ぶ線と踵骨長軸のなす内側の角である．

m-MTR角については，うちわ群が69.9±13.4°，非うちわ群は97.9±16.2°と有意差があった($p<0.01$)．外観は前足部内転が良く矯正されているように見えても，実は前足部の内転変形の遺残がうちわ歩行の原因である可能性がある．このことから手術中の矯正時には，m-MTR角を矯正の目安にする必要があると考え，今後の術中評価の一つに加えてその後の経過を見ていく必要があると考える．

結　語

1）先天性内反尖足の手術治療成績において，術後うちわ歩行の成因について検討した．

2）うちわ歩行群では非うちわ群に比較してm-MTR角が有意に小さかった．

3）術後うちわ歩行の原因の一つとして遺残する前足部内転変形が関わっている可能性がある．

文　献

1）亀下喜久男：先天性内反足．新臨床整形外科全書 11-A. 下腿・足，金原出版，東京，113-211，1981.

2）吉川一郎，渡邉英明，萩原　秀ほか：先天性内反尖足変形に対する後内側解離術の治療成績．日小整会誌　**16**(1)：21-25，2007.

3）門司順一，大関　覚，宮城　登ほか：先天性内反足内旋歩行遺残の検討．日本足の外科研究会誌　**9**：150-152，1988.

4）野口義夫，吉■長利，鮫島　貴ほか：内反足手術後の内旋歩行についての検討．日本足の外科研究会誌　**9**：140-141，1988.

5）Staheli LT：Rotational Problems of the Lower Extremities. Orthop Clin North Am　**18**：503-512. 1987.

6）Staheli LT：Practice of Pediatric orthopedics, Lippincott, Philadelphia, 419. 2001.

7）多賀一郎，中原治彦，広島和夫ほか：治療後内反足症例の内旋歩行の要因の分析．日本足の外科研究会誌　**9**：142-145，1988.

8）Yamamoto H. Furuya K：One-stage posteromedial release of congenital clubfoot. J Pediatric Orthop　**8**：590-595. 1988.

9）Yamamoto H. Muneta T. Furuya K：Cause of toe-in gait after posteromedial release for congenital clubfoot. J Pediatric Orthop　**14**：369-371. 1994.

10）山本晴康，古屋光太郎，宗田　大ほか：先天性内反足に対する後内側解離術後にみられる内旋歩行．日本足の外科研究会誌　**9**：146-149，1988.

Abstract

Toe-In Gait after Surgical Treatment for Congenital Equinovarus Foot

Ichiro Kikkawa, M. D., et al.

Department of Pediatric Orthopaedics, Jichi Children's Medical Center Tochigi

Toe-in gait sometimes occurs after surgical treatment for congenital equinovarus foot. Here we report cases that developed toe-in gait and other cases that did not.

The purpose of this study was to evaluate the etiology for the resultant deformity after corrective surgical treatment for congenital equinovarus foot. We have performed surgery on 22 feet (involving 17 cases), between 1993 and 2006. They were classified into two groups, as the toe-in gait group consisting of 14 feet (64%), and as the no toe-in gait group consisting of 8 feet (36%). We compared the two groups with respect to the tibio-talar and tibio-calcaneal angle on plain X-ray lateral photographs of the dorsiflexed ankle joint, talocalcaneal, calcaneal adduction, and with respect to the m-MTR angle on plain X-ray AP photographs of maximum abducted forefoot. There was a significant difference only in the m-MTR angle, and no significant difference in any other angle.

A residual forefoot adduction deformity may be the cause of the toe-in gait after surgery if the forefoot adduction deformity is not sufficiently corrected in surgery.

日小整会誌（J Jpn Ped Orthop Ass）17(2)：237. 2008.
第18回日本小児整形外科学会学術集会　主題2

ペルテス病の治療

座長：赤　澤　啓　史

ペルテス病の治療に関しては，発症年齢別治療法の選択，長期治療成績からみた治療法の再検討など，まだまだ解決すべき課題が多く残っている分野である．本主題では，これらについて4題の発表と討論が行われた．

大阪府立母子保健総合医療センターの田村太資先生は予後良好とされる5歳未満の症例を検討して発表された．他の施設に比べて5歳以下の症例の比率が多かったが，その理由は不明であった．壊死範囲が広い症例や両側例では予後不良の例が多く，注意深い経過観察と適切な治療が必要であるとのことであるが，具体的な治療法についての報告はなかった．

埼玉県立小児医療センターの平良勝章先生は保存療法の成績を報告し，短期入院後の外来治療（Tachijian装具，Atlanta装具）例でも，良好例が多かったとした．しかし，Catterall分類2型のものが多かったためかもしれない．6歳以上発症でCatterall分類3型以上での良好群は37.5%しかなかったので，このような例には手術的治療を検討する必要があるという報告であった．

金沢こども医療福祉センター石川整肢学園の櫻吉啓介先生は，稀な疾患であるプロジェリア症候群に発症したペルテス病について報告された．骨年齢や骨端線閉鎖時期は年齢相応であったという報告である．原疾患との関連で，治療法選択が難しいが，児に対してQOLを考慮した治療法が求められる．

愛媛県立子ども療育センターの佐野敬介先生は長期経過例について発表された．外国の論文には長期経過例の報告が散見され，長期経過例ではOAの比率が高くなり，人工関節の症例が増えるといわれているが，本邦では30歳以上の長期経過例の報告は少ない．今回の報告においても40歳以上になると，高率にOA変化が現れることが報告された．今後も引き続き症例数を増やして，本邦での予後予測の基礎データを作っていってほしい．

日小整会誌（J Jpn Ped Orthop Ass）17(2)：238-243, 2008.

30歳以降まで経過観察し得たペルテス病の治療成績

愛媛県立子ども療育センター整形外科
佐野敬介・中込　直

要　旨　今回我々は30歳以降まで追跡調査(以下，follow up)可能であったペルテス病症例10例10股(男性9例，女性1例)の治療成績について検討を行った．全例保存的治療を施行しており，発症時年齢は平均8.2歳，最終調査時年齢は平均41.9歳，follow up期間は平均33.5年であった．最終調査時のStulberg分類ではclass ⅠおよびⅡが4股，class ⅢおよびⅣが6股であり，10例中4例において変形性関節症(OA)変化を認め，このうち30歳以降において複数回followが可能であった2例ではOAの進行を認めた．OA出現症例は全例Stulberg分類class ⅢおよびⅣであり，またStulberg分類class ⅢおよびⅣの症例では6股中4股にOAが出現していた．成長終了時にStulberg分類class Ⅲ以下である大腿骨頭形状が不良な症例については30歳台以降にOAの出現・進行する可能性を念頭に置いてfollowしていくことが重要と考える．

はじめに

今回我々は長期間にわたりfollow upが可能であったペルテス病症例について治療成績を検討したので若干の文献的考察を加えて報告する．

対象および検討項目

当科において治療を行ったペルテス病症例の内，30歳以降まで経過観察し得た症例は10例10股(男性9例，女性1例)であった．発症時年齢は7歳～10歳(平均8.2歳)，最終調査時年齢は30歳～60歳(平均41.9歳)，follow up期間は21年～52年(平均33.5年)であった．合併症としては1例にポリオの罹患を認めた．また他の1例では反対側もペルテス病に罹患し他院にて骨切り術を受けた既往があるが，今回の対象関節からは除外した．治療方法は全例装具を使用した保存的治療であった．9例は入院の上ベッド上牽引を併用，1例は外来通院のみにて治療を行った．使用した装具は6例で判明しており，non-containment typeのSnyder装具が5例，containment typeのPogo-stick装具が1例であった．免荷期間はカルテ上判明した7例では6か月～27か月(平均15.4か月)であった．今回X線学的には分節期におけるHerringのlateral pillar分類と最終調査時におけるStulberg分類について検討を行い，臨床評価には最終調査時における日整会股関節判定基準(以下，JOA score)を用いた．なお，Catterall分類については，分節期の股関節側面像が正確に撮影されている症例が1例のみであったため，今回使用しなかった．

結　果

Herring lateral pillar分類では，group Aが2股，group Bが4股，group Cが4股であり，最終調査時のStulberg分類ではclass Ⅰが3股，class

Key words：Perthes disease(ペルテス病)，conservative treatment(保存療法)，long-term follow up(長期経過観察)，osteoarthritis(変形性関節症)
連絡先：〒791-0212　愛媛県東温市田窪2135　愛媛県立子ども療育センター整形外科　佐野敬介　電話(089)955-5533
受付日：平成20年3月21日

表 1. lateral pillar 分類と Stulberg 分類 class Ⅰ or Ⅱ

Herring lateral pillar 分類	Stulberg 分類(Ⅰ or Ⅱ)
Group A	2/2 股
Group B	1/4 股
Group C	1/4 股

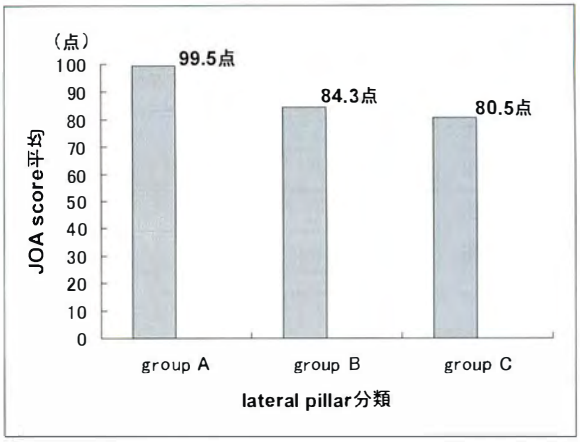

図 1. ▶ lateral pillar 分類と JOA score

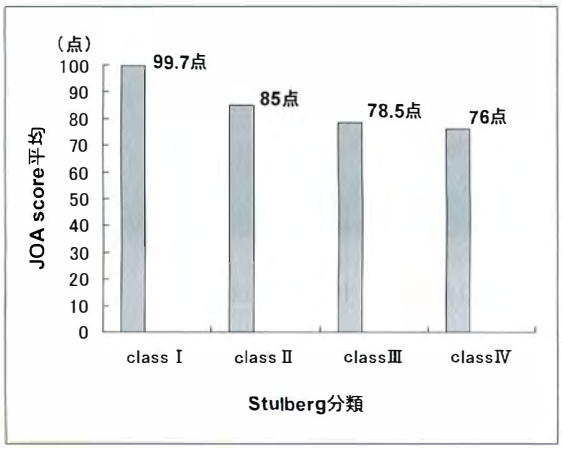

図 2. Stulberg 分類と JOA score

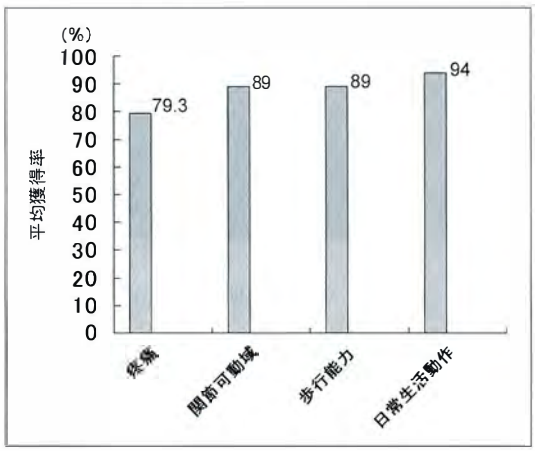

図 3. JOA score の内訳

Ⅱが 1 股，class Ⅲが 5 股，class Ⅳが 1 股であった．カルテ上最終評価時の JOA score が判明しているのは 9 例で，平均 86 点(63 点～100 点)であった．lateral pillar 分類と Stulberg 分類の関係について検討したところ，Stulberg のⅠまたはⅡに分類された良好群は lateral pillar 分類 group A では全例(2 股のうち 2 股)であったのに対し，group B では 4 股のうち 1 股，また group C では 4 股のうち 1 股であった(表 1)．lateral pillar 分類と JOA score の関係について検討したところ，group A は平均 99.5 点(99～100 点)，group B は平均 84.3 点(61～100 点)，group C は平均 80.5 点(63～98 点)であった(図 1)．Stulberg 分類と JOA score の関係について検討したところ，class Ⅰが平均 99.7 点(99～100 点)，class Ⅱが 85 点，class Ⅲが平均 78.5 点(61～98 点)，class Ⅳが 76 点であった(図 2)．JOA score の内訳は疼痛が 40 点満点中平均 31.7 点で得点率が 79.3%であったのに対し，関節可動域および歩行能力が得点率 89%(20 点満点中平均 17.8 点)，日常生活動作が得点率 94%(20 点満点中平均 18.8 点)となっており，疼痛の項目での減点が目立っている(図 3)．また，最終調査時単純 X 線像上変形性関節症(以下，OA)様変化を 4 例に認めた．4 例の最終調査時の平均年齢は 49.5 歳(44～60 歳)，lateral pillar 分類は group B 2 股，group C 2 股であり，最終調査時の Stulberg 分類は class Ⅲ3 股と class Ⅳ1 股，最終調査時の JOA score は非 OA 例の平均が 96.4 点(85～100 点)であるのに対し，平均 73 点(61～92 点)であった(表 2)．4 例中 2 例では 30 歳以降において複数回 follow が可能であり，2 例とも臨床所見上および X 線像上の双方において OA の進行を認めている．また，OA 出現例の発症時年齢は平均 7.8 歳であったのに対し，非 OA 例の発症時年齢は平均 8.2 歳であった．

表 2. OA 出現症例

	Herring lateral pillar 分類	Stulberg 分類	JOA score
44 歳男性	B	Ⅲ	92 点
44 歳女性	B	Ⅲ	61 点
50 歳男性	C	Ⅳ	76 点
60 歳男性	C	Ⅲ	63 点

図 4. 症例 1：左ペルテス病
a：分節期 Xp. lateral pillar 分類 B　b, c：30 歳時 Xp. JOA score 83 点

図 5.
症例 1：44 歳時 Xp
JOA score 61 点
Stulberg 分類 class Ⅲ

症例供覧

症例 1：左ペルテス病の女性．発症時年齢は 7 歳で，分節期の lateral pillar 分類は groupB であった．入院加療(介達牽引および Snyder 装具使用)を行い免荷期間は 10 か月であった．30 歳時に左股関節痛を訴え当科受診した．単純 X 線像上左大腿骨頭の扁平化・大腿骨頚部の短縮・大転子高位を認めているが，関節裂隙は比較的保たれていた．JOA score は 83 点であった(図 4)．最終調査時は 44 歳で職業は看護師であり，勤務中は常時左股関節痛を自覚している．単純 X 線像上 30 歳時と比較して関節裂隙の狭小化を認めている(図 5)．Stulberg 分類は class Ⅲ，JOA score は 61 点であり，30 歳時と比較して低下を認めている．

症例 2：右ペルテス病の男性．発症時年齢は 8 歳で，分節期の lateral pillar 分類は C であった．使用装具と免荷期間は不明であるが，入院加療を行っていた．34 歳時に夜間痛を訴え当科受診(痛みの性状，期間等は不明)．軽度の跛行および右股関節 ROM 制限を認めており(外転：20°)，単純 X 線像上右大腿骨頭の扁平化・大腿骨頚部の短縮・大転子高位を認めているが，関節裂隙は比較

図 6.
症例 2：右ペルテス病
a：分節期 Xp. lateral pillar 分類 C
b, c：34 歳時 Xp. JOA score 93 点

図 7. 症例 2：60 歳時 Xp
JOA score 63 点，Stulberg 分類 class Ⅲ

的保たれていた．この時 JOA score は 93 点であった(図 6)．最終調査時は 60 歳．2 か月前より歩行時痛が出現したため当科を受診された．職業については現在は desk work であるが，5 年前までは立ち仕事に従事していた．単純 X 線像では 34 歳時と比較して関節裂隙の狭小化が著明であり，OA の進行を認めている(図 7)．Stulberg 分類は class Ⅲ，JOA score は 63 点であった．

考　察

ペルテス病の長期成績について Perpich[4] らは諸家の報告をまとめており，重度の OA 出現率は 6〜85% であった，と述べている．これらは治療法等に違いがあるため一概には比較できないものの，follow up 期間が長くなるにつれて OA 出現率が高くなっているのが特徴である．また，Kelly ら[1] は non-containment 治療を行った 80 例の長期 follow up 成績(平均 follow up 期間 22.4 年)について，成績が poor であった 7 例では全例 35 歳以前より変形性関節症の症状が出現し始めたと述べ，Lecuire[2] らはペルテス病(非手術症例)の 34 年 follow up 群を発症後 50 年目に再び評価したところ 51 股中 12 股が THA を施行されており(THA 施行症例平均年齢 53.8 歳)，この間に股関節の変性が有意に生じたと考えられる，と述べている．また，OA 進行例では人工関節置換術を施

行した症例の報告も認めている．McAndrew ら[3]は平均 follow up 期間 47.7 年で 37 股中 15 股が疼痛および機能障害のため人工関節置換術を受けた，と述べ，Yrjönen[5]は平均 follow up 期間 35 年で non-containment 治療を行った 106 股中 51 股に OA を認め，うち 5 股は人工関節置換術を受けた，と報告している．今回の我々の症例でも 10 例中 4 例で X 線像上 OA を認めており，またこのうち 30 歳以降において複数回 follow が可能であった 2 例では，臨床所見上および X 線像上の双方において OA の進行を認めている．Lecuire[2]らは股関節の最も適した予後予測因子は成長終了後の大腿骨骨頭の形状であると述べているが，今回の我々の症例でも OA 出現症例は全例 Stulberg 分類Ⅲおよび Ⅳ であり，また Stulberg 分類Ⅲおよび Ⅳ の症例では 6 股中 4 股に OA が出現している．以上のことから，成長終了時に Stulberg 分類 class Ⅲ 以下の症例については 30 歳台以降に疼痛および OA の出現・進行する可能性を念頭に置いて follow していくことが重要と考えられる．また，Yrjönen[6]はペルテス病の長期予後についての meta-analysis を行い大腿骨骨頭の形状に加えて発症時年齢が重要な長期予後決定因子であると述べているが，今回の我々の症例では OA 出現例の発症時年齢は平均 7.8 歳であったのに対し，非 OA 例の発症時年齢は平均 8.2 歳と明らかな違いは認めなかった．

結　語

30 歳以降まで follow up 可能であったペルテス病症例（全例保存的治療施行）10 例 10 股の治療成績について検討を行った．10 例中 4 例において OA 変化を認めた．また，30 歳以降において複数回 follow が可能であった 2 例では OA の進行を認めた．

文　献

1) Kelly FB, Canale ST, Jones RR：Legg-Calvé-Perthes Disease. Long-Term Evaluation of Non-Containment Treatment. J Bone Joint Surg **62-A**：400-407, 1980.
2) Lecuire F：The long-term outcome of primary osteochondritis of the hip (Legg-Calvé-Perthes' disease). J Bone Joint Surg **84-B**：636-640, 2002.
3) McAndrew MP, Weinstein SL：A Long-term Follow-up of Legg-Calvé-Perthes Disease. J Bone Joint Surg **66-A**：860-869, 1984.
4) Perpich M, McBeath A, Kruse D：Long-Term Follow-up of Perthes Disease Treated with Spica Casts. J Pediatr Orthop **3**：160-165, 1983.
5) Yrjönen T：Prognosis in Perthes' disease after noncontainment treatment. Acta Orthop Scand **63**(5)：523-526, 1992.
6) Yrjönen T：Long-Term Prognosis of Legg-Calvé-Perthes Disease：A Meta-Analysis. J Pediatr Orthop Part **B8**：169-172, 1999.

Abstract

Perthes' Disease Long-Term Findings of Osteoarthritis

Keisuke Sano, M. D., et al.

Department of Orthopaedic Surgery, Ehime Rehabilitation Center for Children

We present the long-term findings, after more than 30 years, in patients with Perthes' disease. We have followed 10 patients (9 males and 1 female), with unilateral Perthes' disease. The mean age at the onset of the disease was 8.2 years, and the mean age at the most recent follow-up was 41.9 years. The mean follow-up period was 33.5 years. According to Stulberg's classification, 4 hips were classified as class Ⅰ or Ⅱ, and the other 6 hips as class Ⅲ or Ⅳ at the most recent examination. Radiographic signs of osteoarthritis (OA) were found 4 hips ; in 2 of these the OA was previously found and progression in OA had occurred. All these 4 hips with OA were classified as Stulberg class Ⅲ or Ⅳ. It is important to recognize that OA may occur and develop in patients with Perthes' at more than 30 years old who are classified as Stulberg class Ⅲ or Ⅳ.

日小整会誌（J Jpn Ped Orthop Ass）17(2)：244. 2008.
第18回日本小児整形外科学会学術集会　主題3

重症ペルテス病

座長：北　野　利　夫

ペルテス病は発症年齢(暦年齢，骨年齢)などの発症の様式，診断・治療開始までの期間，壊死の範囲，圧壊の有無・程度などの疾病の経過，containment 療法・非 containment 療法，保存療法・手術療法，保存療法の種類，手術術式などにより治療成績が異なる．特に，年長発症，広範囲の壊死，高度な圧壊などの条件下では，骨成熟時の骨頭形態が球形から逸脱し，二次性変形性股関節症を早期に発症する可能性が高く，機能予後が不良であると考えられている．今回の報告でもそれぞれの著者は，広範囲壊死を示す Catterall 3，4 群，暦年齢 8 歳以上の年長時，高度圧壊を示す lateral pillar 分類 C 群などを「重症」，「難治」ペルテスとしている．今回の主題「重症ペルテス」はこのあたりの予後不良と予測されるペルテス病の治療法についての討論を進めることがその目的である．

2004 年の Prospective multicenter study の中で Herring らは，治療成績において保存療法の方法間には差がない，手術療法も大腿骨内反骨切り術と Salter 骨盤骨切り術の間には差がない，発症時の暦年齢が 8 歳以上もしくは骨年齢が 6 歳以上である場合は有効な治療効果が現れない，8 歳以上発症の lateral pillar 分類 B 群もしくは B/C border 群は保存療法よりも手術療法が勝っている，8 歳未満の lateral pillar 分類 B 群では保存療法でも手術療法でも等しく経過が良い，lateral pillar 分類 C 群はどの年齢でも治療法にかかわらず成績が不良である，などの結果を報告している(J Bone J Surg 2004；86：2121-33.)．

「重症ペルテス」の治療法選択の局面において，担当医と保護者は，保存療法か手術療法かの選択・決定が必要となる．この判断をするための evidence level の高い報告を参考にするのはもちろん重要であるが，社会的要因などのさまざまな要素も考慮しなくてはならない場合に遭遇する機会も少なくない．また，これまでの報告，たとえば Herring らの報告に含まれない治療法，すなわち，保存療法における A-Cast などを用いた長期入院療法，Scottish Rite 装具以外の装具療法，手術療法における Salter 骨盤骨切り術や大腿骨近位内反骨切り術以外の手術療法など，特に比較的新しいとされる手術方法の成績に関する evidence level の高い報告が無いことが，治療法選択の根拠を曖昧なものにしている．今回の各報告のように，新しい治療法が取り入れることが可能な施設では，この状況下において，小児整形外科医は難しい決断を強いられることになる．

多岐にわたるペルテス病の治療法に関して，地道に正しい評価を下しながらデータを蓄積し，これからの治療法選択の判断をより正確に下せるような環境を整えていくことが我々の使命の一つでもある．

日小整会誌（J Jpn Ped Orthop Ass）17(2)：245-248, 2008.

当院におけるペルテス病重症例における治療方法の検討

近畿大学医学部整形外科学教室
朝田滋貴・赤木将男・福田寛二・浜西千秋

要旨 ペルテス病重症例において，containmentを目的とした保存的治療と手術的治療の治療成績を比較検討した．骨成熟まで観察されたCatterall Ⅲ型およびⅣ型を対象とした．手術的治療は大腿骨内反骨切りとソルター骨盤骨切りであり，保存的治療は全例SPOC装具であった．単純X線によるLateral subluxation ratio(LSR)についても調査した．保存的治療を施行したCatterall Ⅲ，Ⅳ型の16股のうち，Stulberg Ⅰ，Ⅱ型に移行したのは8股(50%)であった．また同様に手術的治療を施行した10股は5股(50%)が移行した．この両群間のLSRに有意な差は認めなかった．股関節外側偏位は両群に差を認めなかったことから，保存的治療と手術的治療の成績に差が無いものと考えられた．しかし，containmentを維持できない場合や高齢発症群は積極的な手術加療が必要であると考えられた．

はじめに

ペルテス病の治療は，将来の変形性関節症予防のためcontainment療法が主体となっている．そのなかでも，保存的治療および手術的治療の選択は発症年齢，壊死範囲，治療開始時期などにより柔軟な対応が必要となる．そこで今回当院における重症例における保存的治療と手術的治療の治療成績を報告する．

対象および方法

1972～1992年までに当院にて治療開始し，骨成熟まで追跡観察できた症例は45症例50股関節であった．単純X線によるCatterallの分類においてⅠ型が7股，Ⅱ型が17股，Ⅲ型が17股，Ⅳ型が9股であった．そのうちCatterallの分類のⅢ型およびⅣ型をペルテス病重症例とし，さらにcontainmentを目的とした治療方法を選択した26症例を対象とした．男児が22例，女児が4例で全例片側例であった．手術的治療を行ったものは10症例(手術治療群)あり，そのうち，術前股関節機能撮影にてcontainmentが得られた症例に対しては，大腿骨内反骨切りを第1選択とした．その結果，大腿骨内反骨切りを施行した症例が8症例，ソルター骨盤骨切りを施行した症例が2症例であった．また保存的治療は16症例(保存的治療群)あり，全例Shiga Pediatric Orthopedics Center(SPOC)装具装着例であった．手術的治療群は初診時平均年齢が平均6.2歳(3歳～14歳)で男児9例女児1例，保存的治療群は初診時平均年齢が平均6.1歳(2歳～10歳)で男児13例，女児3例であった(表1)．

ペルテス病の予後を左右する因子として，発症年齢，発症から治療開始までの期間，単純X線像によるCatterall分類，Lateral subluxation ratio(LSR)を調査した．さらに，骨成熟が得られた単

Key words：Legg-Calvé-Perthes' disease（ペルテス病），containment（コンテインメント），Stulberg classification（Stulberg分類）
連絡先：〒589-8511　大阪狭山市大野東377-2　近畿大学整形外科　朝田滋貴　電話(072)366-0221
受付日：平成19年12月14日

表 1. 対象症例

手術治療群	
初診時平均年齢　6.2 歳　男児 9 例　女児 1 例	
大腿骨内反骨切り ソルター骨盤骨切り	8 股 2 股
保存的治療群	
初診時平均年齢　6.1 歳　男児 13 例　女児 3 例	
SPOC 装具	16 股

表 2. 手術治療群と保存的治療群の成績比較

治療群	Stulberg / Catterall	I II	III IV V
手術治療	III	4	2
	IV	1	3
保存的治療	III	6	5
	IV	2	3

表 3. 予後との関係

	Stulberg I，II 型	Stulberg III，IV，V 型
発症年齢	平均 5.7 歳 (2〜10 歳)	平均 6.3 歳 (3〜14 歳)
発症から治療開始までの期間	平均 2.9 か月 (0.2〜7.5 か月)	平均 3.2 か月 (0.5〜15 か月)

表 4. 高齢発症(8 歳以上)の治療成績

Stulberg / Catterall	I II	III	IV	V
I II	2	—	1	—
III IV	3	—	3	1

純 X 線による Stulberg 分類で治療成績を評価した．また，Stulberg 分類による I，II 型を成績良好群，III，IV，V 型を成績不良群として判断し検討した．最終診察時平均年齢は，手術的治療群で平均 15.8 歳，保存的治療群で平均 14.5 歳であった．

結　果

手術的治療群および保存的治療群の各治療群の成績を検討した．手術的治療群の Catterall III，IV 型の 10 股のうち，Stulberg I，II 型に移行したのは 5 股(50%)であった．同様に保存的治療群の Catterall III，IV 型の 16 股のうち，Stulberg I，II 型に移行したのは 8 股(50%)であった(表 2)．つまり手術的治療群と保存的治療群の成績は同等の結果であった．一方，手術的治療群の LSR は平均 1.34±0.17 で，保存的治療群の LSR は平均 1.37±0.12 であった．両群間に有意差はなく，対象となる治療群のどちらかに亜脱臼傾向が高いということはなかった．

次に，発症年齢と予後との関係を検討した．Stulberg 分類 I および II 型に移行した症例の発症年齢は平均 5.7 歳(2〜10 歳)であり，Stulberg 分類 III，IV および V 型に移行した症例の発症年齢は平均 6.3 歳(3〜14 歳)であった．これら成績良好群と成績不良群の間に有意差(P＝0.38)はなかった．さらに，発症から治療開始までの期間と予後との関係について検討した．Stulberg 分類の I および II 型に移行した症例の発症から治療開始までの期間は平均 2.9 か月(0.2〜7.5 か月)であり，Stulberg 分類の III，IV および V 型に移行した症例における期間は平均 3.2 か月(0.5〜15 か月)であった．これも両群間に有意差(P＝0.63)はなかった(表 3)．

高齢発症，特に 8 歳以上の治療成績を検討した(表 4)．全 10 例中 5 例が Stulberg 分類の IV ないし V となる結果であった．

考　察

ペルテス病の予後不良因子としては，壊死範囲の広いこと，高齢発症，発症から治療開始までの期間の長いこと，Head at risk サインの多いことが考えられている．しかし当院の症例による検討においては，発症年齢および発症から治療開始までの期間が長いものと予後とに有意な相関は得られなかった．

我々の結果からは containment が維持できる限り，保存的加療および手術加療の治療成績は同等の結果であった．保存的治療は精神的肉体的にも非侵襲的であり，脚長差が生じにくい，合併症が少ない等の利点があり，Roposch らの報告によると，Salter & Thompson のグループ B において

も containment を維持できる場合，手術加療は必要ない言及している[6]．

二見らの報告による年齢と壊死範囲による治療方針を示す(表5)[1]．我々の治療方針もほぼ同様である．暦年齢の9歳までは containment が得られるといった報告もあるが[2]，これからも示されるように，問題は壊死範囲の広い高齢発症のものである．Noonan らは9歳以上の Herring C の症例においても大腿骨内反骨切の方が保存的治療より成績が良かったことを報告している[5]．また，金らの報告した日本のマルチセンタースタディにおいても，8歳以上の高齢発症症例は大腿骨内反骨切り術が最良の成績であったとしている[4]．このことから，我々が考える手術適応は，containment を目的とする場合には，装具治療に対する患者のコンプライアンスが悪い場合や治療期間短縮を期待する場合となる．特に高齢発症，および骨年齢の高い症例は，装具により containment が維持できない確率が高いことも指摘されており[3]，積極的な手術加療が必要と考えられた．また containment が維持できなくなった場合も手術適応となると考えられる．

まとめ

Catterall のⅢおよびⅣ型を予後不良群として検討した．保存的治療群と手術的治療群の治療成績に差はなかった．しかし，containment を維持できない場合や，高齢発症群は積極的な手術加療が必要であると考えられた．

表 5． 発症年齢，Herring 分類による治療方針
(文献1から改変)

Herring＼年齢	～4	5	6　7	8	9～
A	SN	SN	SN～C	C	C
B	SN	C	C	C～S	S
C	SN	C	C	C～S	S

SN：supervised neglect(経過観察)
C：containment therapy(保存的治療)
S：surgery(手術加療)

文　献

1) 二見　徹：ペルテス病　治療選択と問題点．Orthopaedics　**16**：36-43，2003.
2) Ippolito E, Tudisco C, Farsetti P：Long-term prognosis of Legg-Calvé-Perthes disease developing during adolescence. J Pediatr Orthop **5**：652-656, 1985.
3) Ippolito E, Tudisco C, Farsetti P：The long-term prognosis of unilateral Perthes' disease. J Bone Joint Surg　**69-B**：243-250, 1987.
4) Kim WC, Hiroshima K, Imaeda T：Multicenter study for Legg-Calvé-Perthes disease in Japan. J Orthop Sci　**11**：333-341, 2006.
5) Noonan KJ, Price CT, Kupiszewski SJ et al：Results of femoral varus osteotomy in children older than 9 years of age with Perthes disease. J Pediatr Orthop　**21**：198-204, 2001.
6) Roposch A, Mayr J, Linhart WE：Age at onset, extent of necrosis and containment in Perthes disease. Results at maturity. Arch Orthop Trauma Surg　**123**：68-73, 2003.

Abstract

Containment Treatment for Severe Perthes' Disease

Shigeki Asada, M. D., et al.

Department of Orthopaedic Surgery, Kinki University School of Medicine

We report the results from containment therapy for Legg-Calvé-Perthes' disease. This study is a retrospective review of 45 patients (50 hips) seen in our hospital from 1972 to 1992. Their mean age was 6.1 years, and the mean follow-up period was 9.5 years. We compared the results achieved by the containment therapy for Catterall group Ⅲ and Ⅳ between those who received surgical treatment (10 patients) and those who received conservative treatment (16 patients). The extent of necrosis in all hips was evaluated according to the Catterall classification, lateral subluxation ratio, and Stulberg's classification at maturity. Stulberg type Ⅰ and Ⅱ accounted for 5 (50%) of the 10 patients treated by surgery, and for 8 (50%) of the 16 patients treated conservatively. With regard to the lateral subluxation ratio, the surgical treatment group showed a ratio of 1.34 ± 0.17, and the conservative treatment group a ratio of 1.37 ± 0.12, with no significant difference. We concluded that the results from conservative treatment and surgical treatment based on containment therapy were similar. However, for cases in which containment cannot be maintained, and for cases of older patients, then surgical treatment may be required.

日小整会誌（J Jpn Ped Orthop Ass）17(2)：249-253. 2008.

ペルテス病難治例に対する Slotted Acetabular Augmentation の治療成績

名古屋市立大学医学部整形外科
堀内　統・和田郁雄・若林健二郎・大塚隆信

要　旨【目的】ペルテス病の年長発症例や初期治療遅延例では成績不良のことが多い．このような難治例に対して，我々は適応を選んで Slotted Acetabular Augmentation を行っている．今回本法の成績について検討した．

【対象】1997 年以降本法を行ったペルテス病は 9 例 9 股であった．手術時年齢は 9〜14 歳，経過観察期間は 3〜9 年であった．

【方法】調査項目は，X 線計測値として Sharp 角，CE 角などを計測するとともに，X 線評価として Stulberg 分類を行った．また手術直後と最終調査時の骨頭形態を比較した．

【結果】Sharp 角は術前平均 50°(48〜57°)が調査時には平均 32°(22〜48°)，CE 角は術前平均 8°(−7〜39°)が調査時平均 43°(28〜69°)と改善した．調査時の X 線像では臼蓋の被覆不良や亜脱臼は作製した棚によりよく改善されていた．術前の骨頭形状は最終調査時にも保持されていた．

【結論】本法により長期にわたる骨頭の containment 保持が徹底され，骨頭形態のさらなる悪化や臼蓋被覆不全が改善したものと考えた．難治例ペルテス病に対して本法は有用な術式である．

はじめに

ペルテス病が初めて報告されてから約 1 世紀の期間を経ている．その間ペルテス病の診断や，自然経過，治療に関しては様々な報告がなされている[1)〜4)]．治療に関しては患肢の免荷と containment 療法が基本となる．またペルテス病の予後に関してはその発症時年齢が大きな要因となることは広く認められている．高年齢発症例では，外転装具など各種装具治療や，内反骨切り術など従来の containment 療法では骨頭変形を防止することが難しく，治療に難渋することが多い．そこで我々はこのようなペルテス病難治例に対して棚形成術の一種である Slotted Acetabular Augmentation（以下，SAA）を行っている．今回は SAA の治療成績について調査し報告する．

対象と方法

対象は 1997 年以降，初回手術として SAA を行った 9 歳以上のペルテス病 7 例 7 股および初回治療後骨頭変形を遺残し，9 歳以上で本手術を施行した 2 例 2 股の計 9 例 9 股である．性別は全例男児であった．手術時年齢は平均 11 歳（9〜14 歳），経過観察期間は平均 5.5 年（3〜9 年）であった．

手術手技は Staheli 等の方法に準じて行った．Smith-Petersen 進入で展開後，大腿直筋の reflected head を一旦切断し，腸骨外板を短冊状に採取し，さらに海綿骨を採取後，関節包上に皮質骨を置き reflected head を用い押え込んだ後に海

Key words：Legg-Calvé-Perthes' disease（ペルテス病），shelf plasty（棚形成術），Stulberg's classification（スタルバーグ分類）
連絡先：〒 467-8601　名古屋市瑞穂区瑞穂町川澄 1　名古屋市立大学整形外科　堀内　統　電話(052)853-8236
受付日：平成 20 年 3 月 3 日

表 1. Stulberg 分類

Class 1	Normal	0 例
Class 2	Spherical head but coxamagna, e. t. c.	2 例
Class 3	Aspherical femoral head but not flat	5 例
Class 4	Aspherical flat femoral head	2 例
Class 5	Flat head normal neck and acetabulum	0 例

a | b
c | d

図 2. 症例 1
初診時 9 歳の男児，未治療例．発症後約 1 年 4 か月
a，b：術前 X 線像．Catterall 分類 group Ⅳ，Lateral pillar 分類 group C
c，d：術後 5 年．骨頭の形態は保たれており臼蓋の被覆は十分．Stulberg 分類 class 3

綿骨をさらに積み重ねた．手術に要した時間は平均 165 分．術中出血量は平均 710 g であった．全例術前に自己血貯血を行っている．

調査項目は最終調査時の Stulberg 分類，X 線計測値として，術前および最終調査時の Sharp 角，acetabular head index，CE 角を計測した．

結　果

調査時の Stulberg 分類では class 2 が 2 例，class 3 が 5 例，class 4 が 2 例であった(表 1)．X 線計測値として Sharp 角は術前平均 50°(48～57°)から調査時には平均 33°(22～48°)，acetabular head index は術前平均 67(48～87)から平均 106(98～112)に，CE 角は術前平均 8.4°(−7～39°)から平均 43°(28～69°)にそれぞれ改善した(図 1)．SAA の効果により臼蓋の被覆不全は改善され，亜脱臼も認めていない．

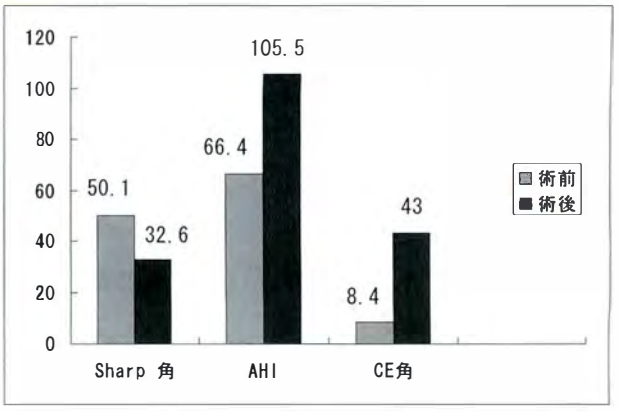

図 1.
術前，最終調査時の X 線計測値．各項目とも骨性臼蓋による骨頭の被覆は改善されている．

以下，症例を提示しつつ，本法による骨頭被覆の改善，亜脱臼や圧潰の防止効果について述べる．

症例 1：初診時年齢 9 歳の男児である．左股関節痛を自覚し近医を受診するが異常を指摘されず放置されていた．約 1 年 4 か月後，再度股関節痛を訴え再診したところペルテス病の診断に至り当科紹介となった．初診時，すでに骨頭は扁平化をきたし，亜脱臼位にあった(図 2-a，b)．MRI では骨頭全体に T1，T2 強調像とも低信号を呈し，ガドリニウム造影像では骨頭内側部にのみ造影効果が認められた(図 3)．関節造影像では関節面の球形性が著しく損なわれ，外転位で関節の内方から内上方に造影剤の貯留を認め，骨頭の圧潰による扁平化が著明であった(図 4-a～c)．

SAA を施行し，患側の股関節軽度外転位で 4 週間のギプス固定の後に関節可動域訓練を開始した．手術後 8 週経過時点より免荷外転装具を使用し歩行訓練を開始した．手術後 5 年経過の最終調査時には，骨頭の亜脱臼は認めない．また手術前の骨頭形態は最終調査時にも保持されていた．これは SAA の亜脱臼改善あるいは防止効果であると考えた．Stulberg 分類は class 3 である(図 2-c，d)．

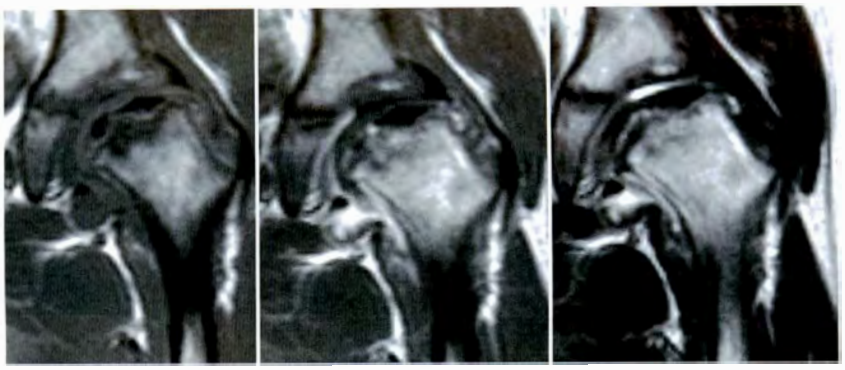

図 3.
症例 1
MRI では骨頭全体に T1，T2 で低信号領域を認める．ガドリニウム造影像で骨頭内側にのみ造影効果が認められた．

図 4.
症例 1：股関節造影像
a：中間位
b：外転位．内側に造影剤の貯留を認める(矢印)．
c：側面像

症例 2：発症時年齢 11 歳の男児である．右股関節痛にて近医を受診した．X 線像および MRI にてペルテス病と診断され，当科へ紹介された．初診時 X 線像では骨頭前方にのみ病変が認められ，骨頭の圧潰は認めない(図 5-a，b)．MRI では T1，T2 強調像とも骨頭外側部分に低信号領域を認め，ガドリニウム造影像では骨頭内側部に造影効果が認められた(図 6)．高年齢発症例であり，通常の containment 療法では骨頭の変形の防止は困難であると考え，SAA を行った．術後，外転免荷装具を使用した．術後 1 年の X 線像所見では壊死部分の骨吸収が進んでいる．また形成した棚は非荷重部が吸収されているが形態は保たれている．骨頭の亜脱臼はない(図 5-c，d)．手術後 3 年の最終調査時には作成された棚は非荷重部分の吸収がさらに進んでいるものの亜脱臼は無く，骨頭の形状はよく保たれている(図 5-e，f)．SAA が高年齢発症ペルテス病の自然経過を変えたと考えられる．

図 5. 症例 2
a，b：初診時 X 線像．Lateral pillar 分類 group C
c，d：術後 1 年の X 線像．棚の非荷重部の吸収を認める．亜脱臼は無い．
e，f：手術後 3 年の X 線像．骨頭形態は保たれている．

考　察

ペルテス病治療の目的は将来予想される骨頭変

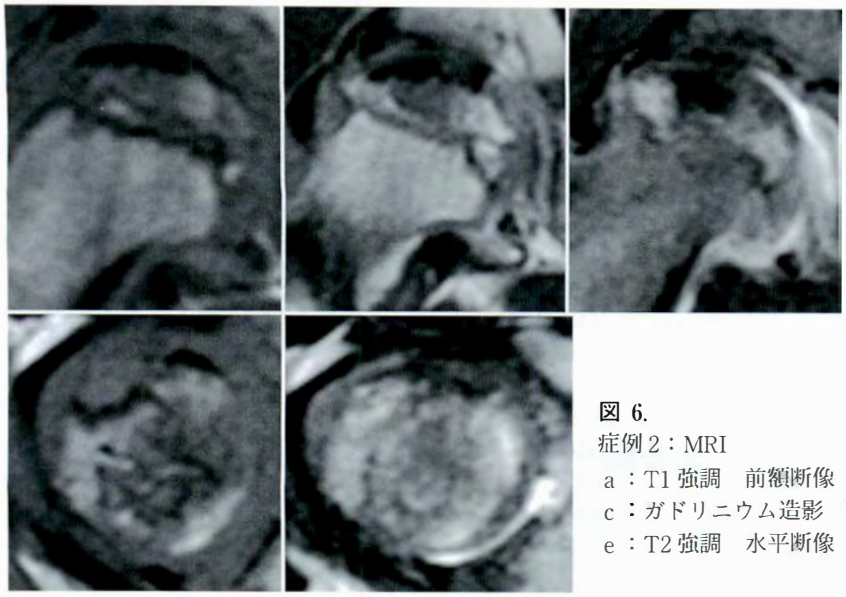

図 6.
症例 2：MRI
a：T1 強調　前額断像　　b：T2 強調　前額断像
c：ガドリニウム造影　前額断像　d：T1 強調　水平断像
e：T2 強調　水平断像

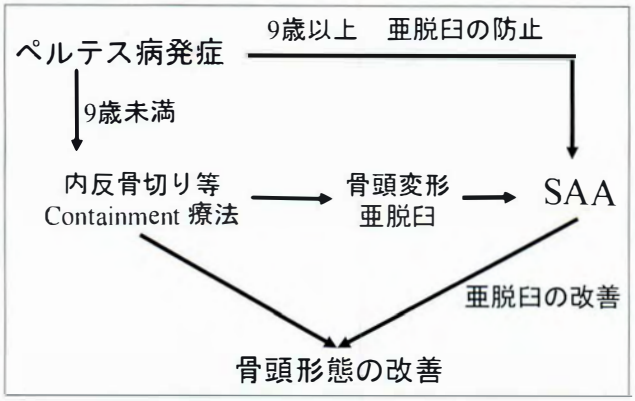

図 7.
ペルテス病難治例における当施設での治療方針．9 歳以上例では初期治療より SAA を選択する．その他サルベージ手術にも応用している．

形を予防することである．しかし放置例や高年齢発症例など治療に難渋し従来の containment 療法が成功せず亜脱臼や骨頭の圧潰をきたす例がある．こうした症例では近い将来に変形性股関節症の発生は不可避であろう．これに対して我々は SAA による外側より骨頭の「押さえ込み効果」により亜脱臼を防止し，後の骨頭形状の変形防止を期待できると考えている．

本術式はいわゆる棚形成術の一つである．利点は ① Salter 手術などと違い，臼蓋の位置，範囲，高位を正確に設定できる，② 骨頭に必要以上の圧迫が加わらない，③ 他の術式と併用が可能などの点である．本法の特徴は Spitzy[5] らに代表される rigid fixation でなく，unstable shelf procedure という点である．Kruse[6] らは重症のペルテス病に対して棚形成術を行った群と治療をしなかった群の長期成績を比較した結果，棚形成を行ったほうが長期成績で有意に優れていると報告している．

我々は本症の治療体系として，発症時 9 歳未満であれば従来の containment 療法を行う．発症時 9 歳以上の高年齢発症例，または初期治療不成功で亜脱臼や骨頭変形をきたしている例はサルベージ手術として SAA を行うこととしている（図 7）．

本術式の問題点としては，① 製作した棚は硝子軟骨ではない，② 棚は術直後には不安定であるため外固定が必要であること，等である．

結　語

9 歳以上のペルテス病難治例および初期治療不成功例に対して SAA を行った．本法により骨頭被覆は改善し予想された亜脱臼も防止され，骨頭形態は比較的よく維持されていた．本法は高年齢発症ペルテス病に対して予後を改善する可能性を示した．

文　献

1) Catterall A：Coxa plana. Mod Trends Orthop 6：122-147. 1972.

2) Herring JA, Neustadt JB, Williams JJ et al : The lateral pillar classification of Legg-Calvé-Perthes disease. J Pediatr Orthop **12** : 143-150, 1992.
3) Herring JA, Kim HT, Browne R : Legg-Calve-Perthes disease. Part I : Classification of radiographs with use of the modified lateral pillar and Stulberg classifications. J Bone Joint Surg **86-A** : 2103-2120, 2004.
4) Herring JA, Kim HT, Browne R : Legg-Calve-Perthes disease. Part II : Prospective multicenter study of the effect of treatment on outcome. J Bone Joint Surg **86-A** : 2121-2134, 2004.
5) Spitzy H : Künstliche Pfannendachbildung : Benützung von Knochenbolzen zur temporären Fixation. Z Orthop Chir **58** : 470-486, 1933.
6) Kruse RW, Guille JT, Bowen JR : Shelf arthroplasty in patients who have Legg-Calvé-Perthes disease. A study of long-term results. J Bone Joint Surg **73-A** : 1338-1347, 1991.

Abstract

Slotted Acetabular Augmentation 'Shelf Plasty' for Intractable Legg-Calvé-Perthes' Disease : Clinical Results

Osamu Horiuchi, M. D., et al.
Department of Orthopaedic Surgery, Nagoya City University, Medical School

We reported the clinical results after surgical treatment for intractable-type Legg-Calvé-Perthes' disease (LCPD) in nine children.

Their average age at onset of LCPD was more than 9 years and in some cases primary treatment was delayed. For these older or delayed cases that had become we performed slotted acetabular augmentation (SAA) as 'shelf plasty'.

Their age at surgery ranged from 8 to 14 years. The follow-up period after surgery ranged from 3 to 9 years. At the most recent examination, the Sharp's and CE angle were measured and the conditions of remodeling in femoral head were evaluated. Stulberg's classification was used to evaluate the radiographic changes.

The mean Sharp's angle was 50 degrees (range from 48 to 57 deg.) preoperatively, and this decreased to 33 degrees (range from 22 to 48 deg.) at the most recent follow-up examination. The mean CE angle was 8.4 degrees (range from −7 to 39 deg.) preoperatively, and this increased to 43 degrees (range from 28 to 69 deg.) at the most recent follow-up examination. In all cases at the most recent follow-up examination, subluxation of the hip had disappeared and the acetabular coverage was improved. In addition, the configuration of the femoral head was well preserved.

SAA surgery may be a reliable and safe therapeutic modality for intractable LCPD cases.

日小整会誌（J Jpn Ped Orthop Ass）17(2)：254-258, 2008.

年長児ペルテス病に対する内反回転骨切り術の短期成績

神奈川県立こども医療センター整形外科
中村直行・奥住成晴・町田治郎
山口　優・宮坂康之

要　旨　我々は年長児の圧潰進行例に対して，2003年より渥美らの報告した大腿骨回転内反骨切り術を行っており，今回はその短期成績を報告する．

症例は11例11股．初診時年齢平均8.9歳，lateral pillar分類B群6股，C群5股で，赤澤らのposterior pillar分類B群9股，C群2股であった．術式は40°前方回転と20°内反で転子間骨切り術を行っている．後療法は原法とは異なり，4週間ギプス後数か月免荷期間をおき，Tachdjian装具を使用している．入院期間は平均12か月，術後経過観察期間は平均21.6か月であった．

手術時間平均116分，術中出血は平均276 mlで輸血を要した例はなかった．骨癒合不全や感染症などの合併症もみられなかった．最終診察時骨頭形態は，Stulberg分類class Ⅰ 3股，class Ⅱ 6股，class Ⅲ 2股であった．

本術式は年長児の骨端核圧壊進行例を，最終的にStulberg分類class Ⅲではなくclass Ⅱにすることができる治療法と考えられ，特に骨端核後方にviableな部分が残っている場合，安全かつ有効な手技と考えられた．

はじめに

当科のペルテス病に対する基本治療方針は，患児を肢体不自由児施設に入所させ，装具による完全免荷，containmentを行う保存治療である．その保存治療成績は，1986～1991年に当施設で入所治療された72例77股を調査すると，初診時平均年齢6.4歳(3～12)，最終診察時16.5歳(13～26)であり，それらの最終診察時の骨頭形態がStulberg分類Ⅰ，Ⅱであったものは83%を占め，良好な成績であった．しかし，そのうち，初診時年齢6歳以上のlateral pillar C群をみると，最終形態はStulberg分類Ⅰ，Ⅱが54%であり，厳密な保存治療においても，年長児重症例の治療は，いまだ困難である[8]．

そこで，2003年から当科では年長児重症例に対する予後を改善するために，渥美らの報告した内反回転骨切り術を行っている[2]．本法は，骨端核外側後方のviableな骨を荷重部に移動することにより，骨端核の圧壊を防ぐものである．固定器具はHMS社製F-Child plateを用いている．当科では全例の目標を前方40°回転，内反20°とした．

対象および方法

対象は，2003～2006年にかけて本法を行った11例11股．男児10例，女児1例．初診時平均年齢8.9歳(6.9～11.5)，術後平均経過観察期間は21.6か月(15～53)であった．

治療経過は，まず入院後ベッド上にて24時間

Key words：Perthes' disease(ペルテス病)，rotational open wedge osteotomy(内反回転骨切り術)，femoral osteotomy(大腿骨骨切り術)，older children(年長児)，short-term results(短期成績)

連絡先：〒232-0066　神奈川県横浜市南区六ツ川2-138-4　神奈川県立こども医療センター整形外科　中村直行
電話(045)711-2351

受付日：平成19年11月27日

牽引を1,2か月行う．可動域改善後，手術を行い，術後は4週間のone & half hip spica castを行う．その後，渥美らの原法では即時Tachdjian装具に移行するが，当科は後方から移動してきた骨端核のviable boneが，よりしっかりするまで数か月免荷期間をおいた後，装具に移行．独歩が可能となれば退院となる．術後平均免荷期間5.5か月(4〜7)，平均入院期間は12か月(8〜17.5)であった．

調査項目は術前の単純X線像からlateral pillar分類，そして赤澤らのposterior pillar分類[1]．手術時間と出血量．最終診察時の単純X線像からStulberg分類，Mose分類，そして，術前と最終診察時の単純X線像からSharp角，AHI，CE角を比較した．統計学的検討は対応あるT検定を用いた．ただし，短期成績であるため，Stulberg分類とMose分類は参考評価とした．

結　果

手術時間は平均116分(71〜165)，平均出血量は276 ml(111〜588)であった．輸血を要した例はなく，感染や骨癒合不全もなかった．

対象をlateral pillar分類，posterior pillar分類に従って分別した．術前にhinge abductionを呈したものが2股あった．それらを最終診察時の単純X線像から骨頭形態のStulberg分類とMose分類を行った(図1)．11股中9股がStulberg Ⅰ，Ⅱ，Mose分類good, fairとなる良好な成績であった．しかし，hinge abductionを伴う症例は不良であった．

術前と最終診察時の単純X線像からSharp角を調査すると，健側は術前44.8°(38〜50)から術後43.4°(40〜48)となり，患側では術前47.5°(44〜51)から術後44.5°(38〜49)に変化した．患側は有意差を伴う改善が見られた(図2)．

AHIに関しては，健側は術前85.0(77〜93)から術後84.8(81〜90)となり，患側では術前74.6(54〜87)から術後77.6(63〜88)となった．患側で改善傾向は見られたが有意差はなかった(図3)．

CE角は，健側は術前24.5°(10〜33)から術後27.4°(22〜33)となり，患側では術前15.7°(5〜25)から術後20.5°(2〜35)に変化した．患側に有意差を伴う改善が見られた(図4)．

考　察

当科では“完全免荷・containment”を基軸とした保存治療を肢体不自由児施設にて厳密に管理することにより，良好な成績を上げてきた[7]．しかしながら，冒頭にも記載したように，年長児重症ペルテス病に対しては，当科既存の治療手段のみでは治療成績の向上がなかなか進まないことも同時に感じていた．そこで，2003年より渥美らの内反回転骨切り術を重症例に適応しており，今回はその短期成績をまとめた．

周知のごとくペルテス病は小児に起こる骨頭壊死であり，その成績は年齢や圧壊の程度で予後が左右される．年長児の場合，体重も重く，骨頭や臼蓋のリモデリングも高学齢になるにつれ成人型に近づくため思ったように進まず，しかも骨成熟までの残された猶予時間も短くなる[12]．年少児と同じ治療法を適応していても，そこに治療成績の歪みが生じるのも当然と考える．

重症年長児のペルテス病に対する治療法は，Salter骨切り術，大腿骨前方回転骨切り術，combined osteotomy，トリプル骨切り術など観血的治療法を奨めている報告が多い[3)5)6)9)10)]．我々も当科で行っている既存の徹底的な保存治療による結果を認識したうえでも，手術に関わる様々なリスクを別とすれば，重症年長児ペルテス病に対する観血的アプローチの必要性は同意できる．

Salter骨切り術，combined osteotomy，トリプル骨切り術は，さらなるcontainmentを獲得してゆく治療と考えることができるが，大腿骨前方回転骨切り術や本法は，臼蓋外側縁にかかる健常部に重点を置いている治療法であり，壊死部が前方に移動して行くことを考えると，古典的なcontainment療法とは考え方を異にしている．

Herringらのmulticenter studyでも，予後に



図 1. Lateral pillar 分類，Posterior pillar 分類から見た最終診察時の Stulberg 分類と Mose 分類
11 股中 9 股が Stulberg Ⅰ，Ⅱ，Mose 分類 good，fair となる良好な成績であった．しかし，hinge abduction を伴う症例は不良であった．

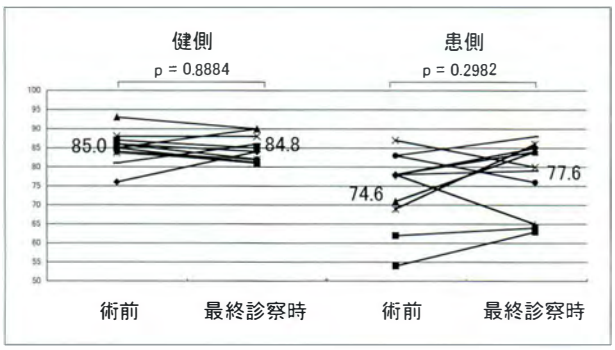

図 3. 術前，最終診察時の AHI の比較
健側は術前 85.0(77〜93)から術後 84.8(81〜90)となり，患側では術前 74.6(54〜87)から術後 77.6(63〜88)となった．患側で改善傾向は見られたが有意差はなかった．

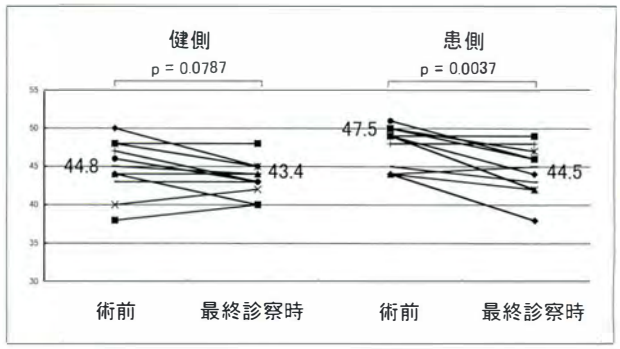

図 2. 術前，最終診察時の Sharp 角の比較
健側は術前 44.8°(38〜50)から術後 43.4°(40〜48)となり，患側では術前 47.5°(44〜51)から術後 44.5°(38〜49)に変化した．患側は有意差を伴う改善が見られた．

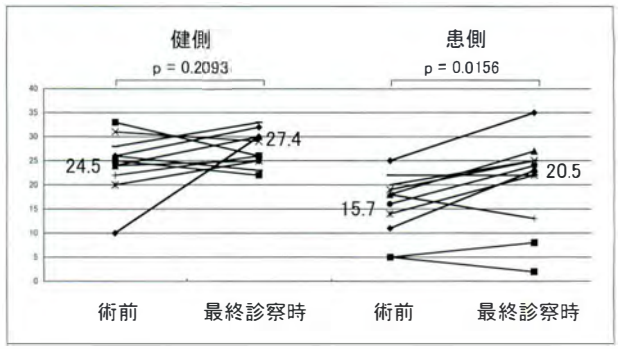

図 4. 術前，最終診察時の CE 角の比較
健側は術前 24.5°(10〜33)から術後 27.4°(22〜33)となり，患側では術前 15.7°(5〜25)から術後 20.5°(2〜35)に変化した．患側に有意差を伴う改善が見られた．

関連のある因子は，発症年齢と lateral pillar だけであった[4]，とされるように，臼蓋縁にかかる骨端核外側部の支持性は重要で，特に年長児にあっては，その圧壊は致命的といえる．我々の厳密な完全免荷保存治療においても，外側柱の重度圧壊後，いくら時間を重ねてもその高さを回復することがないまま楕円形の Stulberg 分類Ⅲに帰結する症例が存在する．それらの症例の治療成績を改善するために，本法を 2003 年から採用した．今回の症例からみると，posterior から高さのある viable bone を前方に移動してくると，AP 像での lateral pillar の高さは増し，その結果，治癒時の球形度は上がる．Containment 療法から外れ前方に移動した壊死部も結果的に球面性を失うことはなかった．Posterior まで重篤な圧壊となっている場合は，70〜100°前方に回転する杉岡式の方が有用かもしれない[11]．しかし，手術手技が未熟である場合，骨頭壊死の危険性がある．本法では合併症の危険は少ない．ただし，近位骨片と大転子に連続性を持たせたまま回転させるので，回転量に限界がある．広範壊死の場合，後方から再生してくる新生骨を待ってから手術することになるが，実際，ペルテス病の壊死域は前方内側に偏っていることが多く，40°も前方回転すると良好な viable bone を確認できることが多い(図 5-a〜f)．

我々は事前に腹臥位下肢伸展位股関節 PA 像や 3DCT 等を用いて，信頼に足る viable bone を確認してから手術している．現在まで骨癒合不全や感染，軟骨融解，輸血等合併症を認めず，本法は

図 5．症例：9歳，男児，右ペルテス病

a：術前単純 X 線正面像．Lateral pillar 分類 C
b：術前杉岡撮影像．後方の viable bone が存在し，posterior pillar 分類 B
c：術前単純 X 線正面像
d：術直後単純 X 線正面像．後方にあった viable bone がよく出てきて高さが増しているのがわかる．
e：最終診察時単純 X 線正面像．骨頭の sphericity は良好であるが，short neck が認められるため Stulberg 分類Ⅱ，Mose 分類 good と判定した．
f：最終診察時杉岡撮影像

年長児重症ペルテス病に対して安全で有用な方法と考える．

まとめ

年長児重症ペルテス病に対して内反回転骨切り術を行った 11 例 11 股の成績評価を行った．最終診察時，11 股中 9 股(81%)が良好な骨頭形態 Stulberg 分類Ⅰ，Ⅱとなった．臼蓋傾斜，骨頭被覆率に改善傾向を認めたが，短期成績であるため，今後も注意深く経過観察する予定である．本術式は年長児の骨端核圧壊進行例を，最終的に Stulberg 分類 class Ⅲではなく class Ⅱにすることができる治療法と考えられ，特に骨端核後方に viable な部分が残っている場合，安全かつ有効な手技と考えられた．

文　献

1) 赤澤啓史，三宅良昌，永澤　大ほか：片側 Perthes 病における posterior pillar の検討．日小整会誌　**9**：212-215，2000.
2) Atsumi T：Rotational open wedge osteotomy in a patient aged older than 7 years with Perthes' disease-a preliminary report. Arch Orthop Trauma Surg　**122**：346-349, 2002.
3) 二見　徹：トリプル骨切り術．整形外科　**56**：351-358，2005.
4) Herring JA, Kim HT, Browne R：Legg-Calve-Perthes disease. Part Ⅱ；multicenter study of the effect of treatment on outcome. J Bone Joint Surg　**86-A**：2121-2134, 2004.
5) 北小路隆彦，服部　義，則竹耕治ほか：年長児ペルテス病に対する内反骨切り術の治療成績．日小整会誌　**6**：253-257，1997.
6) 中島康晴：ハイリスク例に対する大腿骨頭前方回転骨切り術．整形外科　**56**：477-483，2005.
7) 中村直行，奥住成晴，町田治郎ほか：ペルテス病に対する保存治療成績．整形外科　58(2)：135-140，2007.
8) 中村直行，奥住成晴，町田治郎ほか：当科におけるペルテス病の保存治療成績～外来治療と施設入所治療の比較～．療育　**49**：84-85，2008.
9) Salter RB：Legg-Perthes disease；the scientific basis for the methods of treatment and their indications. Clin Orthop　**150**：8-11, 1980.

10) Sponseller PD, Desai SS, Millis MB et al : Comparison of Femoral and Inominate Osteotomies for Treatment of Legg-Calve-Perthes disease. J Bone Joint Surg **70-A** : 1131-1139, 1988.
11) Sugioka Y : Transtrochanteric Rotaional Osteotomy in the Treatment of Idiopathic and Steroid-induced Femoral Head Necrosis, Perthes' disease, Slipped Capital Femoral Epiphysis, and Osteoarthritis of the hip. Clin Orthop **184** : 12-23, 1984.
12) Tachdjian MD : Pediatric Orthopedics, Saunders. Philadelphia, 933-1003, 1990.

Abstract

Rotational Open Wedge Osteotomy for Perthes' Disease in Older Children : Short-Term Results

Naoyuki Nakamura, M. D., et al.
Department of Orthopaedic Surgery, Kanagawa Children's Medical Center

We have performed rotational open wedge osteotomy for severe Perthes' disease in older children, since 2003. Here we report the short-term results in 11 patients(11 hips). Their mean age at first visit was 8 years and 11 months. According to the lateral pillar classification, there were 6 hips in group B, and the other 5 hips were in group C. According to the posterior pillar classification of Akazawa, 9 hips were in group B, and the other 2 hips were in group C. The operative method involved intertrochanteric osteotomy for 40 degrees front turnover and 20 degrees varus. Our postoperative treatment was different from the original method. We used cast fixation for four weeks and then non-weight bearing for several months using Tachdjian apparatus. Their mean hospitalization was 12 months, and postoperative mean follow-up period was 21.6 months. The mean operation duration was 116 minutes, and the mean blood loss was 276 m*l*. There was no need for blood transfusion. There was bony union in all cases, and no infection. On most recent followed-up examination, according to the Stulberg classfication, there were 3 hips in class 1, 6 hips in class 2, and the other 2 hips were in class 3. There findings suggest that severe Perthes' disease in older children can be improved from class 3 to class 2 by this operative method. When viable bone in the left posterior, then this method was particularly safe, and there was effective.

日小整会誌（J Jpn Ped Orthop Ass）17(2)：259, 2008.
第18回日本小児整形外科学会学術集会　主題4

ペルテス病と画像

座長：服　部　　義

ペルテス病と画像という主題のもとに演題が4題発表された．いずれも新しい切り口でペルテス病の病因・予後に踏み込んだ内容であり極めて興味深かった．下村哲史先生は患側大腿骨近位の骨密度が有意に低下していること，鬼頭浩史先生は術中に採取した腸骨稜軟骨組織を電顕的に検討し，軟骨細胞内に多数の脂肪滴が封入されていることを確認し，ペルテス病の軟骨細胞の機能障害を指摘した．これは骨年齢の遅延，低身長などペルテス病が持つ全身的な素因の問題の解明のヒントになろう．戸澤興治先生は発症時骨年齢が，琴浦義浩先生はMRIの骨頭内側異常像が予後に関係することを報告した．これらは手術適応の有無や方法の決定にも役立つ情報であり，今後のさらなる検討が待たれる．

片側ペルテス病患児の骨萎縮……東京都立清瀬小児病院整形外科　下村哲史ほか
ペルテス病患児における腸骨稜軟骨の組織形態学的検討
……名古屋大学大学院医学系研究科整形外科学　鬼頭浩史ほか
高年齢発症のペルテス病における骨年齢と予後についての検討
……別府発達医療センター整形外科　戸澤興治ほか
ペルテス病の予後不良因子としてのMR画像における異常像の検討
……京都府立医科大学大学院医学研究科運動器機能再生外科学（整形外科）　琴浦義浩ほか

日小整会誌（J Jpn Ped Orthop Ass）17(2)：260-261, 2008.
第18回日本小児整形外科学会学術集会　主題5

DDH診断

座長：扇　谷　浩　文

このセッションにおける発表内容に関する質疑応答の要約と座長の意見を述べてみたいと存じます.

演題27　新生児検診の意義と問題点の検討

向井章悟（京都医療センター）

長年に渡って新生児検診を施行してこられた先生からは,「この検診によって脱臼股を発見する機会は少なく，今後新生児検診をする意味がなくなってきているのではないか」との質問がよせられました．しかしながら一方においては先に質問された先生から，新生児検診をすることで様々な発見を見いだし得ることがあり新生児検診の重要性も指摘されました．特に若い先生方には今後も機会があれば是非新生児検診を施行し，異常を早期発見していただきたいと思います．ただし新生児には脱臼していなくとも，その後に脱臼する症例があることを知った上で，すべての症例に全く心配がないという判断をされないようにして頂きたく思います.

演題28　一般整形外科から紹介された先天性股関節脱臼例

盛島利文（はまなす医療療育センター）

一般の整形外科医から紹介されてくるなかには治療の必要性がない症例が多い．このことから一般整形外科医に対する教育を続けていく必要性があると報告されています.「臼蓋形成不全症例の増加という内容に対して実数が増えているのか？」との質問がありました.「実数が増加したというより紹介例の中での数であり，発表者の施設において治療が不要症例の割合が増加したという意味です」との回答がなされました.

演題29　超音波前方法によるDDH所見

斉藤良明（鼓ヶ浦こども医療福祉センター）

この分類の中には骨頭は常に見え，骨頭が腸骨の後方に回っていて確認ができない症例が見あたりません．しかし演者は，そもそも見えないはず(アエコー)の骨頭を見て臼蓋との位置関係を判別することは難しいと考えました．次に骨幹の近位には骨頭があるはずと考えたときに，恥骨結合，骨幹端，臼蓋内側をしめす弓状の高エコー帯の描出状態(位置関係)から正常と脱臼との違いを見いだしたとしています．すなわち，見えない骨頭を基準として適合状態を判定することは検者の主観によると考え，現時点では骨頭で判断するよりも臼蓋の描出の程度(輝度や辺縁の形態)で判定するのがよいのではと考えているようです.著者も前方法を多数例施行しており,有用性については意義のないところです．ただし著者の経験からはスクリーニングとしてはGraf法(側方アプローチ)が適しているように思われます．しかしRbによる治療後は前方法にて骨頭が求心位に入ってくる様

子を観察するのが容易でかつわかりやすいものと考えています．

演題 30　先天股脱遺残亜脱臼における MRI 所見と臼蓋発育の検討

若林健二郎（名古屋市立大学）

「臼蓋軟骨内の MRI　T2 高信号変化は単純 X 線でも何らかの変化としてとらえることが可能かどうか？」との質問に対して「軟骨内の信号変化は単純 X 線では確認できなかった」と回答がありました．また「MRI　T2 高信号変化は内反リンブスを描出しているのではないか？」との質問には「関節造影検査をした症例もありますが，明らかな内反リンブスは認めませんでした．また，リンブスは線維軟骨であり信号強度が硝子軟骨とは異なるため，臼蓋軟骨内の T2 高信号変化は内反リンブスとは考えにくいと思われます」との回答がなされました．

演題 31　10 歳台の亜脱臼性変形性股関節症の関節内病変

中島康晴（九州大学）

前関節症においてもすでに軟骨の変性が起きており，特に臼蓋側の前方軟骨変性が骨頭軟骨の変性に先行しているとの報告がなされました．このことは著者も以前に同様の報告をしています．また関節唇の断裂も高頻度に認められます．関節唇の内反変形が見られることがあり，「関節唇が二重になっていることはなかったでしょうか？」という問いに対して，「二重になっている感じはありません」との返答がなされました．著者の経験では関節唇の内反した症例に時々遭遇することがあり，それらの症例では関節唇が臼蓋軟骨を圧迫するためか臼蓋軟骨表面に不整が見られることがあります．また「損傷関節唇の関節内操作はしていないのでしょうか？」との質問に対して「理屈のうえでは断裂した関節唇は部分切除したほうがよいように思えますが，経験的には臼蓋をかぶせることで除痛できることが多いため，剥離した程度の関節唇であれば特に操作はしていません」とのことでした．著者も今までの経験からもこの意見には同意するものです．

日小整会誌（J Jpn Ped Orthop Ass）17(2)：262-268. 2008.

新生児検診での異常所見検出に対するリスク因子の検討
—産科集約施設における先天性股関節脱臼のスクリーニング—

京都医療センター整形外科

向井章悟・清水和也・山田　茂・向田征司
二宮周三・東　勇哉・坪内直也

要　旨　新生児575例に検診を行い53例(9.2%)に股関節異常所見を認め7例(1.2%)に股関節脱臼，亜脱臼の治療が必要であった．これらの割合は過去の報告よりやや高かった．その発生は8月～4月に出生した児に多く認められた．検診時に異常所見を認めた例の半数以上は1か月時には自然軽快していた．

股関節の異常所見検出群のリスク因子は①初産児，②胎位異常を有するもの，③子宮の構造異常あるいは手術既往例の3条件であるが，これらの因子を2個以上有する場合，所見異常を呈する可能性が高かった．これらの因子は母胎由来の要素であり，股関節脱臼のリスク因子とは必ずしも一致しなかった．

新生児検診を行ったが，必ずしも股関節脱臼の検出率が上昇したわけではない．またハイリスク妊娠の多い産科集約施設では上記のリスク因子を有する母胎において予定帝王切開率が高くなっていた．

新生児検診での見落とし例あるいは後天発生例は3例に認めたが，上記のリスク因子を2つ以上有した例はなかった．

はじめに

新生児検診は先天異常，奇形の早期発見に大きく寄与することから多くの施設で行われてきたが，先天性股関節脱臼の発生率が大きく低下するにつれて，その重要性についての報告は少なくなってきている．我々は2005年より新生児検診を行っており，その結果と現在における検診の意義と問題点について，文献的考察を加えて再考する．

対象および方法

2005年8月～2007年8月までに当院にて出生し，検診を行った新生児は850人であり，その後5か月齢まで経過を観察しえた乳児は575人であった．検診は1週間に2度，演者が直接，徒手的診察を行った．検診項目は上下肢の形態異常，頚部の可動域制限や腫瘤の有無，四肢麻痺や自動運動低下，股関節の開排制限やクリックの有無などの評価を行った．脚長差や開排制限はわずかであっても股関節の異常所見ありと判断した．異常所見を認めたものについては生後1～2か月後に外来にて診察を行い，初回外来受診時にも異常所

Key words：neonatal hip screening（新生児検診），CDH（股関節脱臼），primipara（初産児），abnormal fetal posture（胎位異常），elective Caesarean section（予定帝王切開）
連絡先：〒612-8555　京都市伏見区深草向畑町1-1　京都医療センター整形外科　向井章悟　電話(075)641-9161
受付日：平成20年2月4日

表 1. 3群の詳細の比較
正常群，異常所見検出群全体および経過観察群における人数と母体の平均年齢，新生児の平均出生体重を示す．

	正常群	異常所見検出群	
			経過観察群
	522	53	16
女児 (人)	247	31	7
初産児 (人)	221	32	12
予定帝王切開(人)	62	8	4
多胎 (人)	33	2	1
子宮因子 (人)	23	6	2
胎位異常 (人)	10	5	2
母体の年齢 (歳)	29.8	29.5	29.2
出生時体重 (g)	2995	2968	2929

表 2. 各群間におけるリスク因子の比較
上：異常所見検出群と正常群　下：経過観察群と経過観察不要群
二群間における各因子の相関を示す．P 値は χ の二乗検定により計算し，有意差は $P<0.05$ とした．Yates の補正が必要な例においては Fisher の直接確率を計算した．有意差を認めた場合は，相対危険度 Odds 比を求めた．＊：Fisher's exact test

			P 値	Odds 比
異常所見検出群 (53 例) vs 正常群 (522 例)	女児	31	0.07	
	初産児	32	0.012	2.1
	予定帝王切開	8	0.48	
	胎位異常	5	0.0081*	5.3
	子宮因子	6	0.041*	2.8

経過観察群 (16 例) vs 経過観察不要群 (559 例)	女児	7	0.71	
	初産児	12	0.011	4.0
	予定帝王切開	4	0.11*	
	胎位異常	2	0.062*	
	子宮因子	2	0.19*	

見を認めるものについては全例，所見が改善するまで経過観察を行った．経過観察が必要と診断された例については超音波によるタイプ診断や X 線による精査を加えた．5～6 か月齢で開排制限などの理学所見が改善せずエコーで異常所見を認めるものについては治療が必要と診断し治療を行った．

カルテなどから対象児の性別や胎内肢位，出産時の体重，出産法，母親の年齢や初経産などの項目について調査を行い，股関節の異常所見の検出と関連があるかどうか検討を行った．

統計学的解析には χ の二乗検定を用いた．Yates の補正を必要とする場合は，Fisher の直接確率を計算した．P 値が 0.05 以下の場合，有意差があると判定し，その場合は相対危険度を計算した．

結　果

新生児検診時に異常所見を認めた新生児は 575 人中 66 人(11.5%)であり，そのうち，股関節開排制限など股関節の異常所見は 53 人(9.2%)に認めた．他の所見として表在奇形(副耳，多合指)7 人，筋性斜頸 1 人，分娩骨折(鎖骨)2 人，分娩麻痺 1 人，内反足 1 人であった．そのほかに膝関節脱臼と同側股関節の開排制限を認めた例が 1 例あったが，神経疾患の疑いで小児科にて経過観察されているため，今回の検討から除外した．

股関節脱臼の診断は，持続する開排制限，X 線でシェントンラインの不整あるいはエコー前方法にてタイプ A1 以上の異常所見を呈したものと規定したが，臼蓋形成不全の有無については除外した．股関節の異常所見を指摘された児のうち，3 か月以降も経過観察を必要としたのは 16 人(2.8%)であり，そのうち 7 人(1.2%)は治療を行った．16 例のエコー分類は 11 人がタイプ A1，4 人がタイプ A2，1 例がタイプ C の完全脱臼(0.17%)である．治療が必要な 7 例の内訳はタイプ A1 の 3 例とタイプ A2 の 3 例に RB 治療，タイプ C の 1 例に対しては牽引による整復の後，ギプス固定を行った．新生児検診時には異常を認めなかったのに，その後，保健所や他医から異常を指摘され再受診したものが 3 例あった．1 例は小児科での 1 か月検診，2 例は 3 か月検診で異常を指摘され，当科を受診しており，3 例とも経過観察が必要であったため，本研究ではとりあえずは検診の見落としと判断し，経過観察が必要な例に含めた．3 例とも経過観察にて自然軽快した．

検診時に異常を認めたものすべてを異常所見検

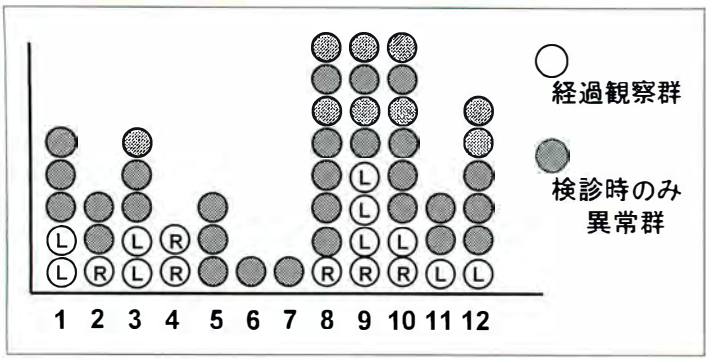

図 1. 異常所見検出群の誕生月と罹患側の分布
経過観察群のみ罹患側を明示. R：右側　L：左側

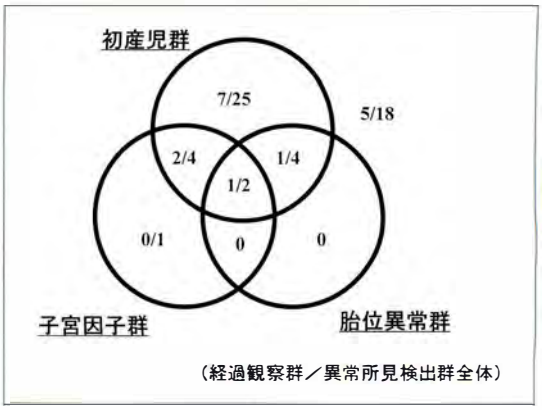

図 2. 経過観察群と異常所見検出群全体におけるリスク因子の分布
各群の症例が3つのリスク因子をどれくらい有しているかを表示した.

出群とし，そのうち経過観察が必要であったものを経過観察群と分類した．検診時から異常を認めなかったものを正常群とし，この3群についてそれぞれ男女別，出生時体重，母体の年齢，第1子(以下，初産児群)，多胎の有無，予定帝王切開の割合，子宮の病的所見や手術歴の有無(以下，子宮因子群)，子宮内での胎位異常の有無(以下，胎位異常群)について調べた(表1)．子宮因子として子宮内膜症や子宮筋腫といった病変の存在や子宮に対する手術既往歴，双角子宮や子宮内反症といった形態異常を有するものと規定した．手術としての反復帝王切開例は除外した．胎位異常は全15例のうち骨盤位で膝屈曲位(複殿位)が12例，膝伸展位の単殿位が1例，足位1例，横位1例であった．

次に異常所見検出群と正常群について比較した．正常群(522例)に対して異常所見検出群全体(53例)では初産児群，胎位異常群，子宮因子群において有意に高値であったが，女児，予定帝王切開の割合などについては有意差がなかった．経過観察が必要でなかったもの，つまり正常群と検診時のみ異常群(559例)に対して経過観察群(16例)では初産児群が多い傾向があったが，子宮因子群と胎位異常群は相関していなかった(表2)．

経過観察群の出生月，罹患側を検討したところ，出生月は8月から4月に集中しており，16例中10例において左側に異常が認められた．検診異常群も夏に少ない傾向があった(図1)．

異常所見検出群のそれぞれの症例が初産，子宮因子，胎位異常の有無の3因子をどれくらい有しているかを調べた(図2)．これらの因子を1個も有していない症例は53例中18例(34%)，うち経過観察群は5例であった．2因子以上有している例は10例(18.9%)で，うち経過観察群は4例であった．出生全体において上記3因子を2個以上有している例は39例あり，1個以下しか有していない例536例に対して異常所見が見つかる危険は4.0倍，経過観察が必要となる危険は5.0倍であった．胎位異常を有する初産児は全出産中11例あり，6例に異常所見があり，2例に経過観察が必要であったため，相対危険度はそれぞれ13.2倍と8.7倍であった．初産児で子宮因子を有する例は全出産中29例あり，6例に異常所見を認め3例で経過観察が必要であったが，相対危険度はそれぞれ2.8倍と4.7倍であった．胎位異常と子宮因子を有する例は3因子をすべて有する例と同一であり全体でも2例しか認めず，2例とも異常所見が見つかり有意差は認めたが，相対危険度は算定できなかった．経過観察が必要であったのは2例のうち1例であるが，この関係は有意差を認めなかった(表3)．

考　察

股関節脱臼の発症が多かった時代には，開排制限やクリックを早期に発見できる新生児検診が非常に有用であった．予防運動の啓蒙により股関節脱臼の発症が激減した現在では，新生児検診の有

用性は低下しており，一般的に行われていないことが多い．乳児検診においても，こうした傾向が影響して整形外科医が担当しない自治体が増加している．京都市でも小児科医のみが担当となり，脱臼の見逃しが危惧されているが[7]，私自身も最近，両側の完全脱臼例が乳児検診で見逃されていた例を経験した．そこで早期の整形外科的介入が有効かどうかを判断するために，新生児検診を行うことにした．

575例の新生児のうち，股関節の異常所見を53例9.2%に認めた．治療を要した股関節脱臼，亜脱臼は7例1.2%，うち完全脱臼は1例0.17%であり，他の報告例に比べて本調査における有病率は高い．検診で異常を認めなかったもののうち，退院後の記録や外来受診が全くないため本調査より漏れた例が300例ほどあり，母数が減少していることが大きな原因として考えられるが，当院のような産科集約施設においてはハイリスク妊娠が集中するため，一般の乳児検診例と比して何らかの因子が作用していないかどうか検討が必要である．

一般的に股関節脱臼のリスク因子として考えられている要素は女児，初回妊娠，胎位異常，高出生時体重，家族歴，母胎の高齢化，過期産などが挙げられる[3]．本調査においては，股関節の異常所見検出群53例においては初産，胎位異常や子宮因子を有する割合が高い傾向があり，重要なリスク因子と考えられたが，出生時体重，母体の年齢，予定帝王切開，多胎妊娠，女児においては有意差が認められなかった．経過観察が必要であった群16例については，初産児のみに有意に多かったが，出生時体重，女児，予定帝王切開，多胎，子宮因子の有無，胎位異常についてはあきらかな相関を認めなかった．家族歴については情報が不足しており判断が困難であった．先天性股関節脱臼の発症は，検診以外の症例も含むと全体では女児のほうが多いが，検診群においては有意ではなかった．

検診後の経過として，異常所見検出群の半分以上が自然軽快しており，経過観察が必要であったのは異常所見検出群の30.2%，そのうち治療が必要であったのは43.8%，異常所見検出群全体の13.2%であった．一般の大規模な乳児検診におけるスクリーニング調査はKashiwagiら[6]が行っているが，一次検診で異常を指摘された乳児の集団においては約18.4%に経過観察が必要で，その21%に治療が必要であったと報告している．こうした割合を考慮すれば，本調査においては新生児検診によって股関節脱臼の検出率が大きく変化したわけではないと推測される．

当院における帝王切開の割合は全分娩の約26%と他院に比べると高い傾向を示しているが，予定帝王切開はその45%であった．予定帝王切開の適応は反復帝王切開例(前回帝切)，多胎妊娠，骨盤位などの子宮内胎位の異常などが挙げられるが，近年では子宮筋腫合併妊娠や筋腫核出術，子宮腺筋症の術後例など子宮手術既往例に対する予定帝王切開例も増加している．こうした病変に対する子宮手術既往例は，反復帝王切開例と病態が同じとは言い難い．本調査では反復帝王切開例を除いた子宮手術既往例，病変を有する例，双角子宮などの形態異常を有する例などをまとめて子宮因子を有した例として改めて規定した．胎位異常は単独でも高度なリスク因子であるが，他の因子

表 3. 各リスク因子の組み合わせの相対危険度
各群に対するリスク因子の組み合わせの相対危険度を示す．P値はχの二乗検定により計算し，有意差はP<0.05とした．Yatesの補正が必要な例においてはFisherの直接確率を計算した．有意差を認めた場合は，相対危険度(Odds比)を求めた．＊：Fisher's exact test，Odds比：×(数字)，###：計算不能

	全体 575例	異常所見検出群 53例	経過観察群 16例
初産児 ＋子宮因子	29例	6例 ×2.8 P＝0.041*	3例 ×4.7 P＝0.0041*
初産児 ＋胎位異常	11例	6例 ×13.2 P＝0.0002*	2例 ×8.7 P＝0.035*
胎位異常 ＋子宮因子	2例	2例 ### P＝0.0084*	1例 P＝0.055*
2因子以上	39例	10例 ×4.0 P＝0.0015*	4例 ×5.0 P＝0.018*
3因子	2例	2例 ### P＝0.0084*	1例 P＝0.055*

との組み合わせでさらに高度なリスク因子となる．また検診異常群で子宮因子を有していた6例についてはすべてが初産児であり，この組み合わせも高度なリスク因子である．したがって2個以上のリスク因子を有している例においては有意に所見異常を呈する可能性が高いと思われた．

当院では，この2年間に多胎例33例の33%(11例)，胎位異常15例の87%(13例)，子宮因子を有した29例の20%(6例)に予定帝王切開が行われてきた．緊急帝王切開も含めると多胎例では33例のうち23例(70%)，胎位異常は15例全例が帝王切開にて分娩されていた．他院の情報がないため判断不可能であるが，少なくとも一般の産院などでの出産例に比べると帝王切開の割合は高率であり，これらが産科集約施設の特徴と考えられる．つまり帝王切開を考慮せざるを得ない母胎側の因子として胎位異常や多胎妊娠，子宮因子を有する症例が多いということである．あくまでも当院の産婦人科医の私見ではあるが，反復帝王切開例に比べて，子宮疾患に対する手術既往例では子宮壁の伸長性，柔軟性がやや低下している部分があるような印象があるとの意見もある．こうした子宮の所見が胎児の胎動を制限していることが股関節の異常所見の原因となっている可能性が示唆される．

胎位異常が股関節脱臼を誘発するメカニズムについてはすでにSuzukiら[10]によって単殿位で膝が伸展されることによるハムストリングなど筋肉のバランス不良がその原因でないかと報告されている．Chan[3]，Lowryら[8]は骨盤位のまま経腟分娩したものだけでなく，陣痛開始後の緊急帝王切開例でも股関節脱臼は有意に多かったが，こうした例を予定帝王切開することにより脱臼の発生を減らすことができたと報告している．さらに妊娠中に骨盤位を自然にあるいは外的に回転させて頭位にした後で経腟分娩させた例においても股関節の不安定性を呈した例が多かったとの報告[1]もあり，胎内の肢位が股関節の不安定性出現に大きく関与していることが裏付けられている．新生児検診は出生直後に行うものであるからこそ，母胎側の因子の影響を強く受けている可能性が高い．経過観察群において，子宮因子や胎位異常の有無の相関性が低くなっているのもその表れであると推測する．しかしながら，予定帝王切開66例のうちリスク因子を有さないもの34例中0例，1個有するもの15例では3例にしか異常所見が見つかっていないのに対して，2個以上有していた17例では5例に異常所見が見つかった．出生全体では2因子以上有していた39例のうち17例に予定帝王切開が行われ5例に異常を認めたが，予定帝王切開されなかった22例にも5例に異常所見を認めている．リスク因子1個以下しか有さない例では予定帝王切開49例中3例の異常を認めたが，予定帝王切開されなかった487例では40例に異常が認められた．以上の結果ではそれぞれ有意な差が認められないため，本研究においては予定帝王切開が脱臼を予防しえたとは言い切れない．

また本調査では完全脱臼の症例数が少ないため，その割合が過去の報告と比して同等であったと判断することは困難である．股関節脱臼発生予防運動は，臼蓋形成不全や亜脱臼などの軽症例を激減させたが完全脱臼例には大きな変化がなかったという石田らの報告[5]も併せて考えると，高度な股関節脱臼の発生に対しては母胎側のリスク因子よりも，胎児側の要因や生後の環境要因などがより強く影響している可能性が推測される．

新生児検診における最大の問題点は乳児期での異常出現例があるということであるが，本調査でも男1例女2例の3例がこれにあたる．3例のうち2例は初産児であったが他のリスク因子は有していなかった．本研究ではこれらの3例は検診の見落としと判断したが，実際は，検診時には異常がなくその後に発症してきた可能性も否定しきれない．検診をより精密に複数回行うことにより見落としを予防することが可能であるが現実的には不可能であり，現段階ではこれらの症例がいわゆるDDHであると判断することはできない．しかし，本調査で認めた3例はどれもリスク因子を2つ以上有しておらず，母胎側の因子よりも環境的

因子，患児自身の要因などが強く影響している可能性が示唆され，Hamanishi ら[4]の指摘する TAC syndrome とも関連があると推測される．関水らは出生全体の 1.3%に乳児期異常出現例を認めたと報告[9]しており，現時点では避けられないものであろうと推測された．この3例だけでは症例数が少ないため新生児検診時に予測することは困難であるが，将来的にはこれらの症例を集積して向き癖や非対称変形など後天的に影響を及ぼす因子を解析，予測することが目標である．

新生児の股関節は胎内肢位の影響が強く残っていて，開排制限や脚長差などの評価が非常に難しい．わずかな異常所見でも見逃さないためには，超音波などで定量的な評価を行うことが望ましいとの報告が多数されているが，現時点ではスクリーニングが必要な集団を決めきれないという報告もある[2]．本調査でも高度脱臼例などには超音波による精査を加えているが，全例に対するスクリーニングは現実的には難しいと実感した．新生児期に異常がなかったという事実が，後天発症例を早期発見するためには逆に災いとなることもあるので，注意が必要である．後天発生例となるリスクが高いものを予測できて，新生児検診の精度があがるまでは，やはり既存の乳児検診の枠組みが不可欠である．

まとめ

新生児検診を行い，約 9%の新生児に股関節の異常所見を認め，約 1%に治療が必要であった．その発生は 8 月～4 月に出生した児に多く認められた．検診時に異常所見を認めた例の半数以上は 1 か月時には自然軽快していた．

股関節の異常所見検出群のリスク因子は初産児，胎位異常を有する例，子宮因子を有する例の 3 条件であるが，股関節脱臼のリスク因子とは必ずしも合致しなかった．リスク因子を 2 個以上有しているものは所見異常を呈する確率が高いと思われた．

新生児検診を行うことによって股関節脱臼の検出率に大きな変化があったわけではない．またハイリスク妊娠の多い産科集約施設では上記のリスク因子を有する母胎において予定帝王切開率が高くなっている．

新生児検診後に異常を指摘されて受診した例が 3 例あったが，上記のリスク因子を 2 個以上有した例はなかった．

文　献

1) Andersson JE, Oden A：The breech presentation and the vertex presentation following an external version represent risk factors for neonatal hip instability. Acta Paediatr **90**：895-898, 2001.
2) Bache CE, Clegg J, Herron M：Risk factors for developmental dysplasia of the hip：Ultrasonographic findings in the neonatal period. J Pediatr Orthop **B11**：212-218, 2002.
3) Chan A, McCaul MA, Cundy PJ et al：Perinatal risk factors for developmental dysplasia of the hip. Arch. Dis in Child **76F**：94-100, 1997.
4) Hamanishi C, Tanaka S：Turned head-adducted hip-truncal curvature syndrome. Arch Dis Child **70**：515-519, 1994.
5) 石田勝正：先天股脱成立の予防．整形外科 **26**：467-474，1975.
6) Kashiwagi N, Suzuki S, Seto Y et al：Incidence of congenital dislocation of the hip in Shiga Prefecture, 1989—1993. 日小整会誌 **6**：171-175，1997.
7) 日下部虎夫，金　郁詰，細川元男ほか：保健所における先天性股関節脱臼検診の問題点—30年間の検診結果の検討—．京都医学会雑誌 **50**：101-105，2003.
8) Lowry CA, Donoghue VB, O'Herlihy C et al：Elective Caesarean section is associated with a reduction in developmental dysplasia of hip in terms breech infants. J Bone Joint Surg **87B**：984-985, 2004.
9) 関水正之，菅谷修一，木村恒雄ほか：先天股脱の新生児検診について．関東整災誌 **20**：473-477，1989.
10) Suzuki S, Yamamuro T：Correlation of fetal posture and congenital dislocation of the hip. Acta Orthop Scand **57**：81-84, 1986.

Abstract

Analysis of the Risk Factors for an Unstable Hip in Neonatal Hip Screening

Shogo Mukai, M. D., et al.
Department of Orthopaedic Surgery, Kyoto Medical Center

Neonatal hip screening was performed to investigate the incidence of unstable hip and CDH. Abnormal hip findings were suggested in 53(9.2%) of 575 neonates. CDH was indicated in 7 hips (1.2%). These rates were a little higher than those of previous reports. Many of these babies were born between August and April. More than half of these neonates cured without treatment one month after the screening.

The risk factors for an unstable hip are defined as 1) primipara, 2) abnormal fetal posture, and 3) post-surgical or pathological conditions in the uterus. A combination of two or more of these factors elevates the risk to abnormal findings in the hips. These factors are mainly dependent on the maternal conditions and are not the same factors related to CDH.

Neonatal hip screening was not more accurate or specific than normal screening methods for detection of CDH. Our hospital is an intensive care hospital for high-risk pregnancies, which yielded the high rate of the elective Caesarean section for those who have these maternal high risk factors.

Neonatal hip screening failed to suggest an unstable hip in 3 babies. None of the three had more than two risk factors mentioned above.

日小整会誌（J Jpn Ped Orthop Ass）17(2)：269-273, 2008.

一般整形外科から紹介された先天性股関節脱臼例

青森県立はまなす医療療育センター整形外科
盛島利文・青木　恵

要　旨　1997～2006年に先天股脱関連疾患で，一般整形外科から当科へ紹介された162例を対象として，診断，経過，治療，転帰を診療録，直接診察により調べ，その他一次検診以外での当科受診例や当地域先天股脱検診報告データも合わせ，先天股脱に関わる一般整形外科医診療の傾向と問題点を検討した．対象群の紹介理由は，二次検診後の治療依頼がほとんどであり，対象162例中の当科診断は脱臼・亜脱臼36例で，当科治療はRBのみ34例，他の治療法追加2例，指導観察のみ118例であった．一般整形外科医は先天股脱診療の機会は少なく，専門機関紹介傾向は続くと思われるが，当科紹介例に治療不要例も多く，治療に至る前の予防，正しいリーメンビューゲル法など，先天股診療の関わりを望みたい．

はじめに

先天股脱診療は，地域差はあるものの，検診・予防・Riemenbügel(以下，RBとする)導入と，難治の場合は専門医による手術等，検診から治療までの体制が確立している[2)4)6)7)]．しかし，近年の少子化や医療の専門細分化により，一般整形外科医の小児整形疾患に接する機会は減少しており，この先天股脱診療体制が万全であるか懸念が持たれている．

そこで今回，人口約30万の地方都市である当地域における先天股脱診療の現状を，一般整形外科医から小児整形を専門とする当科へ紹介された例を調査し，考察した．

対象と方法

1997～2006年に先天股脱関連疾患として一般整形外科医から当科へ紹介された162例(二次検診後の診断治療依頼133例，「治療困難」のため20例，治療後の観察9例)を対象群とし，診断，経過，治療を診療録等により調べ，5年ずつ前後期に分け比較した．また，一次検診により指摘を受けた後，二次検診として当科を受診した218例を比較群とし，さらに当地域先天股脱検診年報[6)]と合わせ，一般整形外科医からの当科紹介例の変化と傾向を検討した．

結　果

対象162例を平成9～13年，14～18年の前後期で分けると，ともに81例であった．また，前後期の男女の占める割合は同様であった．前後期とも紹介理由は，「二次検診後の治療依頼」が多かったが，後期で「(治療を試みたが)問題があったため」が増加していた．当科診断は脱臼亜脱臼が前期22例，後期14例，臼蓋形成不全前期17例，後期27例であった．すなわち後期は脱臼亜脱臼が減少，臼蓋形成不全が増加，正常例はほぼ横ばいであった(図1)．対象例中当科で治療を行ったのは全44例であり，RBのみ前期16例，後期18例，牽引・徒手整復などの治療は前期8例，後期2例

Key words：developmental dysplasia of the hip(先天股脱)，Riemenbügel(リーメンビューゲル法)
連絡先：〒031-0083　青森県八戸市大久保字大塚17-729　はまなす医療療育センター　盛島利文　電話(0178)31-5005
受付日：平成20年1月4日



図 1. 対象群の前後期別診断割合
前期 H9～13, 81 名(男児 12 名, 女児 69 名),
後期 H14～18, 81 名(男児 14 名, 女児 67 名)

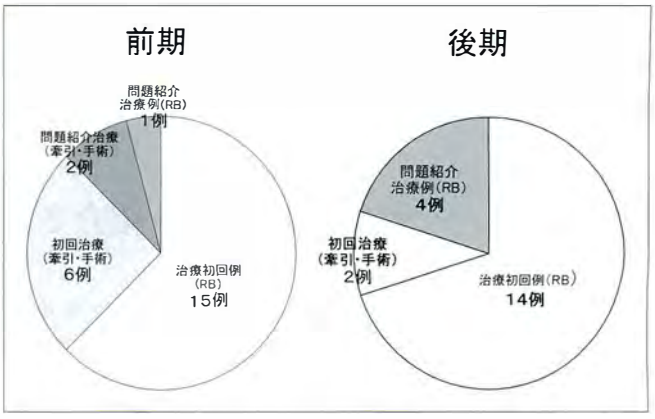

図 2. 対象群治療例の前後期別治療内容
後期で紹介治療例中 RB 難治例(牽引・手術)が減少していた.
後期の問題紹介例のうち牽引手術例はなく, 他医で RB 難治とされても当科 RB で整復されていた.

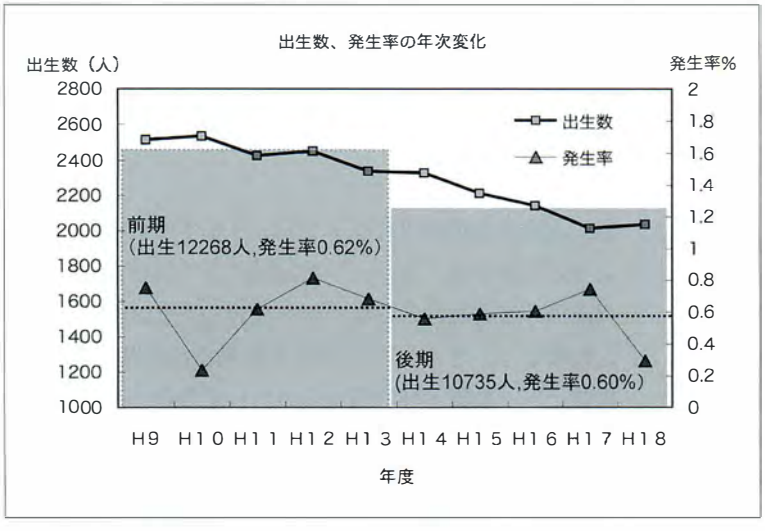

図 3.
八戸市先天股脱一次検診のまとめ
出生数は年々減少傾向であり, 前後期比較で有意に減少しているが, 先天性股関節脱臼の発生率は前後期でほぼ同様であった.

で, 後期 RB 整復率が高かった(図 2). 治療を要した割合は, 対象群 162 例中 44 例であり, 紹介によらず二次検診として受診した比較群 218 例中 27 例より χ 二乗検定で有意に多かった. 地域検診の年次報告[6]より, 地域の出生数減少に伴い一次検診児実数の前後期比較では t 検定で有意に減少し, 先天股脱診断例の実数は減少傾向であった. しかし, 先天股脱発生率平均の前後期比較は t 検定で有意な差はなく約 0.6%であった(図 3).

結果のまとめ

① 対象群とした当科紹介例の前後期比較では, 臼蓋形成不全診断の割合が増えた.

② 当科紹介例治療の前後期比較では, RB 難治例が減った.

③ 当科紹介例は, 二次検診として当科受診例よりも要治療となる割合が高かった.

④ 少子化傾向で先天股脱の実数は減っているが, 発生率は不変であった. 実数減少であっても当科紹介例は減少しておらず, 相対的に当科紹介率は増加し, 治療不要例, RB で整復容易例も紹介されていた.

症例検討

一般整形外科から当科紹介例を検討したところ, 診断, 専門医紹介の要否, RB 治療法に問題がある症例があった.

症例 1：他医で二次検診を受け脱臼といわれて

図 4. 症例1：脱臼として紹介された正常例
4か月，男児．開排制限あり，脱臼として紹介された．右大腿骨の外側化と骨頭核未形成にて脱臼疑われたと思われるが，骨盤の傾きによる左右差と考えられ，臼蓋形成も良好であり，超音波所見でも正常と診断された．

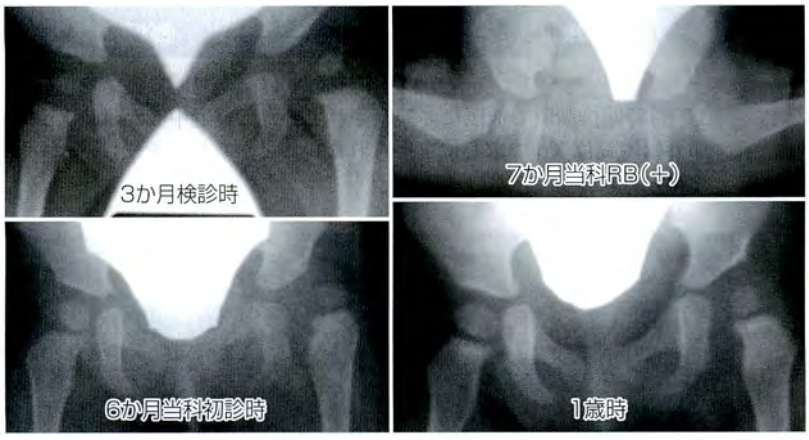

図 5.
症例2：見逃された脱臼例
一次検診で見逃され，6か月時小児科より総合病院整形外科へ紹介されたが，そのまま当科紹介受診．7か月時RBにて整復された．

紹介された正常例．4か月，男児．右股開排制限で脱臼疑いとして当科紹介された．しかし，Xp診断に加え当科で行った超音波診断でも正常所見であった(図4)．臨床症状とX線所見の対比，診断に問題があったと思われた．

症例2：一般整形外科医の3か月検診で指摘を受けず，6か月小児科健診時に股関節脱臼を疑われ，総合病院整形外科を紹介され脱臼診断後，当科紹介された．生後6か月を過ぎていたが初回RBを開始し7か月時整復された．1歳4か月より歩行している(図5)．おそらく3か月検診時に開排制限なく，X線所見で骨頭核出現していたため見逃されたと思われるが，臼蓋形成や大腿骨の外方化を見逃し，X線読影力に問題があったと考えられた．

症例3：3か月より右股臼蓋形成不全として一般整形外科で経過観察していた．4か月時のX線所見で改善傾向と見られたが5か月時やや増悪がみられ，遠方のため直接受診の前に画像と文書で当科へ相談された．外転内旋位，開排位のX線撮影を勧め，当科で脱臼と診断した．7か月時当科紹介されクリックサインを認めRB使用した．8か月頃整復位安定し，1歳5か月より歩行している(図6)．経過中問題は生じていないが，早期の治療開始が望ましい[4]と思われ，一般整形外科医で診断，治療が困難な場合は専門医に紹介すべきであった．

症例4：一般整形外科医にて右先天股脱の診断を受け，3か月時よりRB使用し，5か月時整復困難として当科紹介された．RBは前後のベルト，胴ベルト調節穴が不足しており，また，下腿上輪ベルト高が調整できない，不良なRBであった[3)5)]．バンド自体を修理してRBの基本的な肢位となるよう着用したところ6か月時整復，当科で再RB着用から12週間で外し，1歳2か月より歩行している(図7)．RBチェック項目(図8)から，この症例の紹介時のRB状態は，下腿ベルト位置が下方にあり，前内側のバンドが膝から外れやすい不良

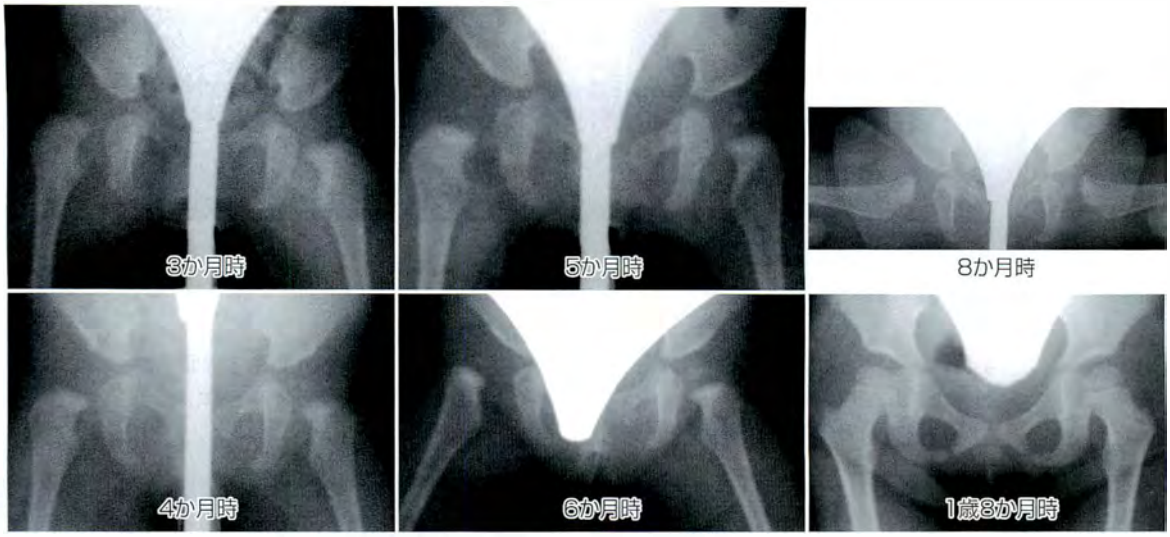

図 6. 症例3：7か月時に疑いで紹介された脱臼例
3か月時開排制限で他医にて観察されていた．経過中5か月時Xpで大腿部の外側化が見られ，6か月時，股関節外転内旋位Xpで求心位を得られないことから相談を受け，7か月時当科紹介受診．RB治療で整復位の安定を得られた．

図 7. 症例4：難治として紹介されたが当科RBで整復された例
他医でRB整復困難として4か月時当科紹介されたが，不良RBを修正したところ整復された．右臼蓋形成不全が遺残している．

肢位のため，整復困難であったと考えられた．RB装着の基本である肩ベルト位置，胴ベルト位置，下腿上輪ベルト高さ，前内側，後外側ベルトの張り具合，股関節の肢位等調整[3)5)]で一般整形外科においても整復率は上がると思われた．

考　察

整形外科の専門の細分化，少子化に伴う先天股脱発生数減少に際し，地理的，人的に専門機関の充足があれば，先天股脱検診から治療すべてを単一施設で担うことも可能である．しかし，当地域も含めた地方にとっては交通の便や医師の過疎化も考えると非現実的である．また，今回RB整復例，治療不要例の紹介割合が増加していることから，一般整形外科医が先天股脱診療から離れつつあると考えられる．一般整形外科医が少数ながらも地域で必発する疾患の指導，保存療法[1)2)7)]を敬遠するのは問題と思われ，今後，一般整形外科医の先天股脱診療への積極的な関わりを求め，一次検診，二次検診での正しい診断，脱臼進行予防の

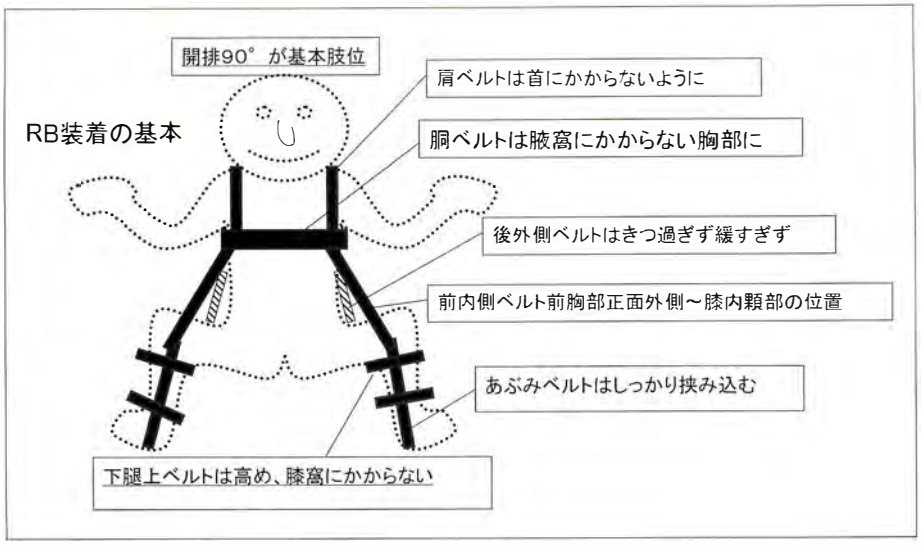

図 8. リーメンビューゲルのチェック項目
必要に応じ，腋下屈曲を調整するが，基本的な当科の RB チェック項目である．

ための家族指導，一般整形外科医の専門医の情報フィードバック等で一般整形外科医の先天股脱診療技術の向上維持を進めたいと考えている．

まとめ

一般整形外科医から当科に紹介された先天股脱例は難治例が減少し，正しい RB 装着で十分対応可能な症例も多かった．専門医への紹介時期，治療法選択に不適切な症例も散見され，一般整形外科医に，本症が整形外科基本的疾患と認識され，専門医と連携協力し診療にかかわるよう働きかけたい．

文　献

1) 岩崎勝郎：先天股脱に対する Riemenbügel 法の応用とその適応．整・災外　**29**：617-624, 1986.
2) 小林大介，薩摩真一：当院におけるリーメンビューゲル法の治療成績．日小整会誌　**15**(2)：181-184，2006.
3) 坂口　亮：乳幼児先天性股関節脱臼治療の実際．金原出版，東京，1-12，1976.
4) 坂巻豊教：先天性股関節脱臼．NEW MOOK 整形外科(越智隆弘ほか編)No. 15，金原出版，東京，85-92，2004.
5) 鈴木良平：先天性股関節脱臼とその機能的療法．南江堂，東京，78-100，1973.
6) 盛島利文：先天性股関節脱臼検診レポート．センター年報(八戸市総合健診センター　八戸市医師会)　**22**：107-111，2007.
7) 守矢秀幸ほか：予防処置導入後の乳児先天股脱．臨整外　**25**(3)：293-297，1990.

Abstract

Diagnosis and Treatment for Developmental Dysplasia of the Hip

Toshibumi Morishima, M. D., et al.
Department of Orthopedic Surgery, Hamanasu Rehabilitation Center for Children with Disabilities

We report the diagnosis and treatment for developmental dysplasia of the hip (DDH) in 162 cases, seen between 1997 and 2006.

All cases were referred to us for secondary examination of DDH from the general orthopedic department. We confirmed DDH in 36 cases. Of these, 34 were treated using the Riemenbügel method, while the other 118 were kept under observation only. Pediatric DDH is not often seen in the general orthopedic department, and referred to pediatric orthopedics should be recommended for further examinations (for instance correct Riemenbügel method) in all suspected cases.

日小整会誌 (J Jpn Ped Orthop Ass) 17(2)：274-280, 2008.

先天股脱遺残性亜脱臼におけるMRI所見と臼蓋発育の検討

名古屋市立大学医学部整形外科
若林健二郎・和田郁雄・堀内統・大塚隆信

要旨 先天股脱遺残性亜脱臼に対して補正手術の要否に迷う場合が少なくない．手術適応の決定に際して我々はMRI所見を参考にしている．保存的に経過をみた遺残性亜脱臼例のMRI所見とその後の単純X線計測値の変化について調査を行った．

対象は補正手術を行わなかった遺残性亜脱臼18例である．全例3歳頃にMRIを撮影し，T2強調冠状断像で荷重部臼蓋軟骨内の高信号領域を認めるものを高信号あり群，認めないものを高信号なし群とし，両群の単純X線像から計測した臼蓋角とCE角の経年的変化を比較検討した．

その結果，3歳時の臼蓋角は高信号なし群，あり群とも同程度であったが，調査時(平均年齢9歳)には高信号なし群とあり群間での臼蓋角の改善に有意差を認めた．同様に，3歳時のなし群およびあり群のCE角も同程度であったが，調査時(平均年齢9歳)には高信号なし群の値があり群に比べて明らかに良好な改善を示した．

以上の結果から，荷重部臼蓋軟骨内のT2高信号領域の存在はその後の臼蓋の発育障害を示唆する所見と考えられた．

はじめに

先天性股関節脱臼の整復後に臼蓋形成不全と相まって遺残性亜脱臼(以下，遺残亜脱)を呈するものは少なくない．これら遺残亜脱に対しては，学童期以前に補正手術が行われることがあり，その手術適応は臨床症状ならびに単純X線像あるいは関節造影検査所見などを指標として決定される．しかし，股関節形態異常が軽微なものでは補正手術の適否に迷うことがある．そのため今回我々は，遺残性亜脱臼股における種々のMRI所見を吟味し，これらMRI所見が先天股脱整復後の股関節発育や求心性など自然経過に影響するか否かについて検討するとともに，補正手術の適応を決定するうえでのMRIの有用性についても検討した．

対象・方法

1988年10月～1998年9月までの10年間に当院で初期治療を行った先天性股関節脱臼235例を調査し，そのうち遺残亜脱を認め，3歳前後にMRIを施行し，補正手術を考慮しつつも何らかの事情により手術に至らず保存的に経過を観察した18例18股(男児2例，女児16例)を対象とした．整復方法の内訳はRiemen-Buegel装具による整復10例，徒手整復5例，観血整復3例で，最終調査時年齢は平均9歳(6歳～12歳4か月)であった．なお，本研究は臼蓋側の関節軟骨の変化を調査対象としたため，この部分に影響を及ぼす可能性のある高度のペルテス様変化を呈する症例は除外した．

MRI T2強調冠状断像のうち骨頭中心を描出し

Key words：MRI findings(MRI所見)，acetabular development(臼蓋発育)，residual subluxation(遺残性亜脱臼)，DDH(先天性股関節脱臼)，corrective surgery(補正手術)
連絡先：〒467-8601 名古屋市瑞穂区瑞穂町川澄1 名古屋市立大学整形外科 若林健二郎 電話(052)851-5511
受付日：平成20年1月4日

a|b

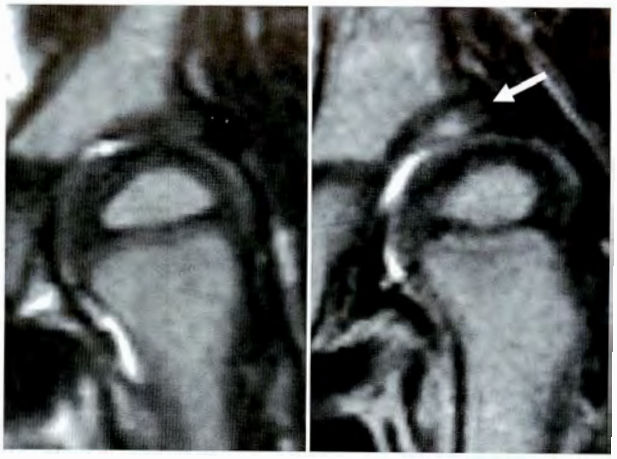

図 1.
MRI T2 強調冠状断像
a：荷重部臼蓋軟骨内に高信号領域を認めず，高信号なし群とした．
b：荷重部臼蓋軟骨内に高信号領域を認め，高信号あり群とした．

表 1.
対象症例

症例	性別	初期治療	臼蓋軟骨内の信号変化	3歳時臼蓋角	調査時臼蓋角	3歳時CE角	調査時CE角	調査時年齢
1	女	OR	+	32°	30°	9°	4°	8y 1 m
2	女	MR	+	29°	29°	9°	5°	7y 9 m
3	男	RB	+	33°	26°	3°	7°	6y 0 m
4	男	MR	+	38°	29°	−3°	1°	10y 11 m
5	女	RB	+	30°	29°	2°	13°	7y 7 m
6	女	MR	+	28°	28°	6°	12°	6y 4 m
7	女	RB	+	33°	28°	−3°	10°	7y 6 m
8	女	RB	+	31°	29°	2°	8°	6y 6 m
9	女	OR	+	34°	30°	2°	11°	11y 4 m
10	女	RB	−	31°	27°	4°	15°	10y 7 m
11	女	MR	−	31°	19°	9°	29°	11y 0 m
12	女	MR	−	30°	23°	6°	14°	11y 8 m
13	女	RB	−	30°	25°	7°	10°	9y 8 m
14	女	OR	−	37°	18°	6°	29°	12y 4 m
15	女	RB	−	29°	18°	−5°	24°	9y 5 m
16	女	RB	−	29°	23°	3°	18°	6y 8 m
17	女	RB	−	32°	21°	−2°	17°	7y 7 m
18	女	RB	−	32°	21°	3°	15°	9y 7 m

MR：manual reduction
OR：open reduction
RB：Riemen-buegel

た画像から荷重部臼蓋軟骨内の高信号領域の有無を調べ，高信号領域を認めたものを高信号あり群とし，認めなかったものを高信号なし群と分け(図1)，経時的に撮影した両群の単純X線像から臼蓋角およびCE角を計測し，成長に伴う両計測値の変化を比較検討した．

結　果

臼蓋軟骨内にT2高信号領域を認めた高信号あり群が9例，認めなかった高信号なし群も同じく9例であった(表1)．

臼蓋軟骨内の信号変化別に単純X線を計測したところ，3歳時臼蓋角は高信号なし群31.2±2.4°，あり群32.0±3.0°であったが，調査時には高信号なし群平均21.7±3.1°，あり群28.7±1.2°で両群間での臼蓋角の改善に有意差を認めた($p=0.003$)．同様に，3歳時CE角は高信号なし群平均3.4±4.4°，あり群3.0±4.4°であったが，調査時には高信号なし群が平均19.0±6.8°で，高信号あり群の7.9±4.0°に比べて明らかに良好な改善を示した($p=0.0001$)．

臼蓋角の経時的変化についてみたところ，高信号あり群ではばらつきが多いが，月齢との間に相関を認め，臼蓋角＝−0.03×月齢＋33.5°($R=0.33$；$p=0.006$)の一次回帰式を得た．これに対して，高信号なし群では臼蓋角＝−0.10×月齢＋

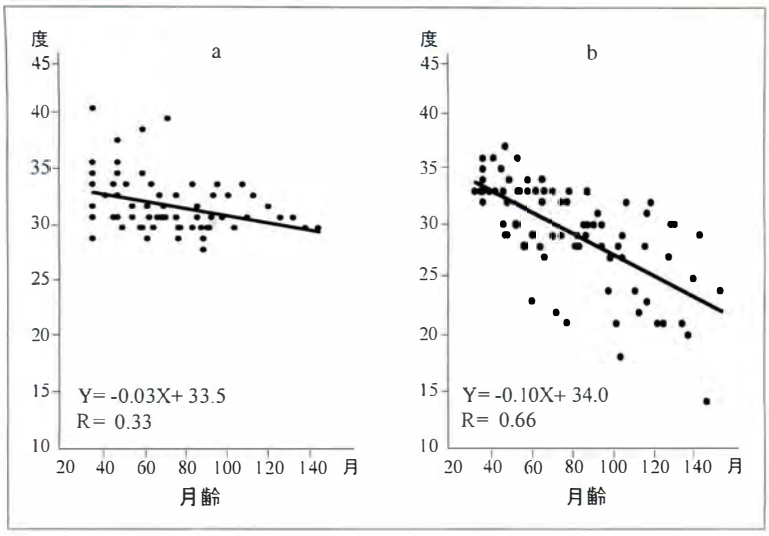

図 2.
単純 X 線臼蓋角の推移
a：高信号あり群
b：高信号なし群

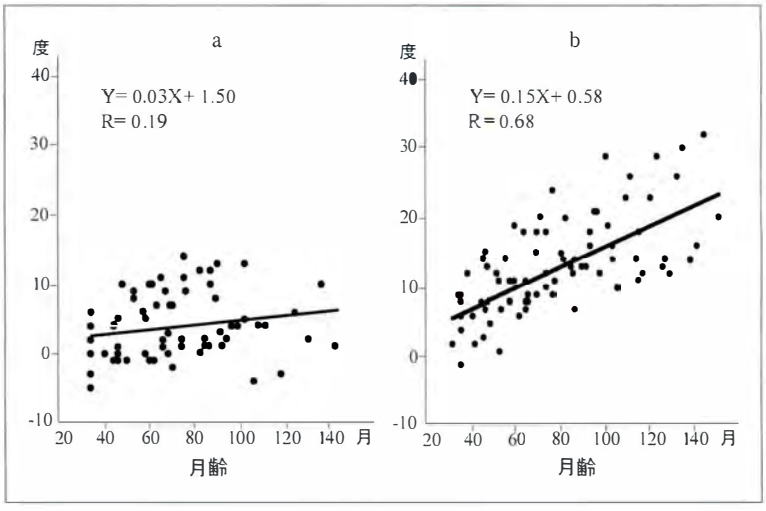

図 3.
単純 X 線 CE 角の推移
a：高信号あり群
b：高信号なし群

34.0°(R＝0.66；p＝1.18)の一次回帰式が成立した．両群の回帰式係数を臼蓋角の改善状況として比較したところ，高信号なし群の臼蓋角はあり群に比べて著明な経時的改善を示した．同様に，月当たり改善速度を回帰式係数と考えれば，高信号なし群はあり群に比べてその速度は約 3.3 倍高かった(図 2)．CE 角と月齢との関連性についても検討したところ，高信号あり群では相関は弱いものの，CE 角＝0.03×月例＋1.5°(R＝0.19；p＝0.11)の一次回帰が，高信号なし群では CE 角＝0.15×月齢＋0.58°(R＝0.68；p＝2.44)の一次回帰式を得，高信号なし群の CE 角はあり群に比べてより著しい改善状況にあった．同様に回帰式係数からみた改善速度は高信号なし群があり群に比べて非常に高かった(図 3)．

症例提示

高信号なし群と高信号あり群それぞれの症例を提示する．

症例 12：女児で左先天股脱例．生後 3 か月時に RB 装着するも整復されず，1 歳時に徒手整復により治療を行った．3 歳時の単純 X 線での臼蓋角 30°，CE 角 6°，MRI T2 強調冠状断像において臼蓋軟骨内に高信号変化は認めなかった．11 歳 8 か月時の単純 X 線での臼蓋角は 23°，CE 角が 14°と臼蓋発育は良好である(図 4)．

症例 4：男児で左先天股脱例．生後 4 か月時 RB 法を行うも整復されず，1 歳時に徒手整復．3 歳時の単純 X 線での臼蓋角 38°，CE 角－3°で，MRI T2 強調冠状断像において臼蓋軟骨内に高信

a | b | c

図 4.
症例 12(経過良好例)
a：3 歳時 MRI T2 強調冠状断像
b：3 歳時単純 X 線像
c：11 歳 8 か月時単純 X 線像

a | b | c

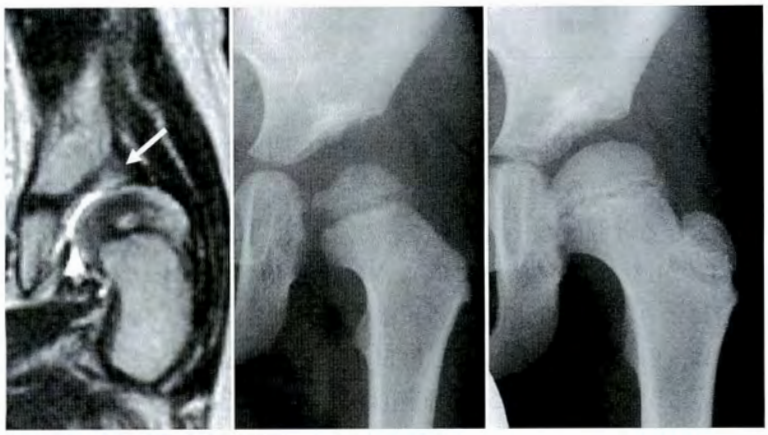

図 5.
症例 4(経過不良例)
a：3 歳時 MRI T2 強調冠状断像
b：3 歳時単純 X 線像
c：10 歳 11 か月時単純 X 線像

号変化を認めたが事情により手術は行わなかった．10 歳 11 か月時単純 X 線像での臼蓋角は 29°, CE 角 1° と臼蓋形成，求心性とも不良である(図 5)．

考　察

先天性股関節脱臼整復後数年経過しても大腿骨頭が側方に偏位したままの状態で関節の求心性が改善せず，元来ある臼蓋形成不全と相まって，いわゆる遺残亜脱を呈するものが散見される．こうした症例では急峻な臼蓋と相まって，荷重部臼蓋軟骨に異常なストレスが集中(図 6)し，亜脱臼や臼蓋形成不全が一向に改善しないばかりか成長とともに，かえって悪くなることも稀ではない．こうした股関節発育における悪循環を断ち切るため，臼蓋の reorientation を行い，骨頭被覆の増大や荷重分布の正常化を図り，その後の臼蓋の正常発育を促す目的で Salter 骨盤骨切り術による補正手術が行われることが多い．

その手術適応については従来臨床所見とともに

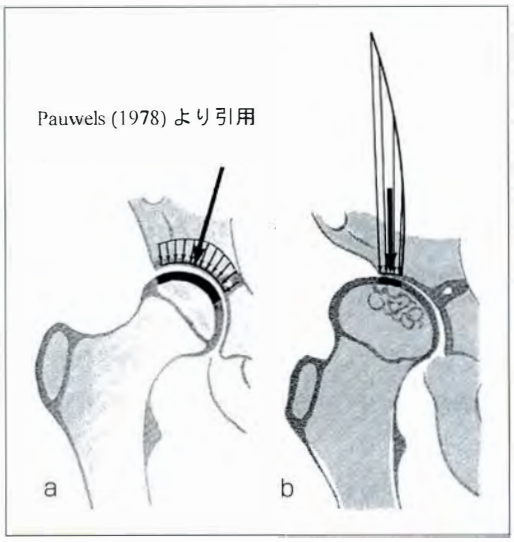

図 6. 臼蓋軟骨に対する荷重分散
a：正常股関節では均等に荷重分散される．
b：臼蓋形成不全股では臼蓋外側に荷重が集中する．

単純 X 線計測値が重要視され，麻生ら[1]は臼蓋角 30° 以上，CE 角 10° 未満，小島ら[4]は臼蓋角 30° 以上，CE 角 5° 以下，司馬ら[5]は臼蓋角 35° 以上，CE

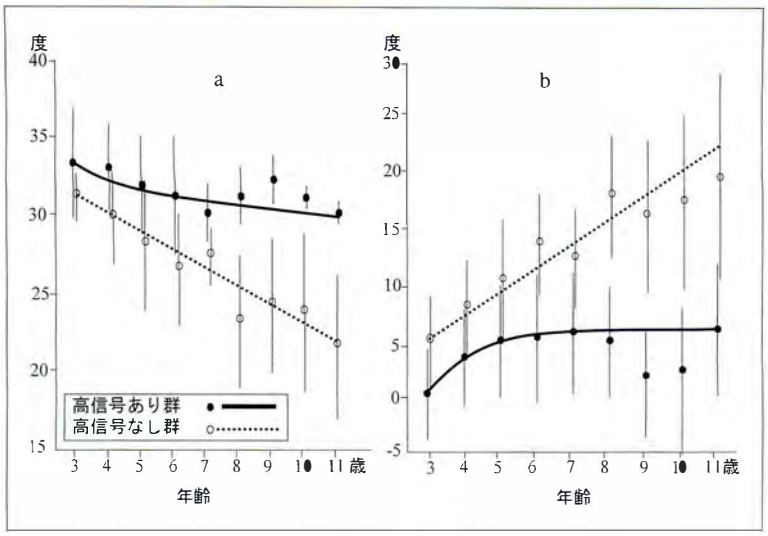

図 7.
単純 X 線における平均計測値の経年的推移
a：臼蓋角
b：CE 角

角 0° 以下が手術適応と述べており，適応に関するガイドラインがあるわけではなく，施設によって基準となる計測値もまちまちである．また，Haluk ら[2]が述べているように単純 X 線計測値には検者により誤差が生じるため正確性に欠ける．我々は，臼蓋角 30° 以上，CE 角 5° 以下を基準としているが，その適応に迷う症例は決して少なくない．そこで我々は単純 X 線像にて遺残亜脱を認める症例に対して MRI を行い，T2 強調画像での荷重部臼蓋軟骨内の高信号領域の有無に着目した．通常，臼蓋軟骨の構成成分である硝子軟骨は線維軟骨に比べ水分を豊富に内包していることから，MRI T2 強調画像では臼蓋軟骨部は中等度の信号強度を呈するが，硝子軟骨の表層と深層部分では水分含有量が異なるため，T2 強調画像で表層は高信号を示すのに対し，深層はやや低信号となるといわれている．岩澤ら[3]は，硝子軟骨は T1 強調画像では中等度の低信号，T2 強調画像ではそれほど高信号にならないが，異常な負荷がはたらいている部分は高信号化するとし，手術などで関節の配列異常が補正されると軟骨内の高信号が消失する例もみられ，この信号変化は可逆性であると述べている．我々も同様に考えており，亜脱臼により外側に偏位した大腿骨頭から臼蓋軟骨荷重部にはたらく異常なストレスが荷重部臼蓋軟骨内に高信号を生ずるものと考えている．そして，その結果として，遺残亜脱が持続する症例では荷重部から外側にかけての臼蓋軟骨には内軟骨骨化の障害が生じ，先天股脱の病態の一つである臼蓋形成不全が一向に改善しない主因となっており，さらなる臼蓋形成不全の悪化へと帰着するものと考える．今回，補正手術を考慮しつつも何らかの事情により手術を行わなかった症例の MRI 所見と臼蓋角および CE 角の経時的計測からみた関節発育の関連について検討した．その結果，MRI T2 強調像にて臼蓋軟骨内に高信号のないものはあるものに比して一月毎に臼蓋角で約 3.3 倍，CE 角では 5 倍の速度での改善を認めた．このことは，臼蓋軟骨内の信号変化の有無は臼蓋発育に大きく影響し，軟骨内に高信号領域があるものでは臼蓋の発育障害あるいは発育遅延が起こっているものと考えられる．MRI T2 強調画像でのこうした異常所見の本質はいまだ明確ではないが，臼蓋軟骨への異常なストレス集中により同部分に浮腫性変化もしくはプロテオグリカンの分布異常が起こり，その異常ストレスが臼蓋軟骨内での骨化障害を引き起こしたものと推測している．

また，各年齢での両計測値の平均値の経年的推移についてみてみたところ，臼蓋角では高信号なし群ではほぼ直線的な改善を示したが，高信号あり群では 5 歳頃で改善速度が減ずる傾向にあった．同様に CE 角についても，高信号なし群ではほぼ直線的に改善したが，高信号あり群では 5 歳頃で頭打ちになっていた(図 7)．このことから，補正手術の適応の有無は 5 歳頃までに決めるべきであろうと考えられた．

現在，我々は遺残亜脱のうち，従来の基準にて補正手術の適否に迷う症例に対してはMRIでの評価を基に，家族と十分相談し適応を決定することとしている．MRIでの臼蓋荷重部の高信号変化は軟骨の発育障害を示唆する重要な所見と考えられ，元来存在する臼蓋形成不全を一層重度化し，さらなる亜脱臼の悪化を招くものと考えられる．従って，こうした股関節発育上での悪循環を断ち切る目的としての補正手術の適応を考えるうえでMRIでの股関節評価は有用な指標となり得ると結論した．

結　論

1）保存的に経過をみた遺残性亜脱臼のMRI所見とその後の単純X線経過を調査し検討した．

2）MRI T2強調冠状断像で荷重部臼蓋軟骨内に高信号を有するものはないものに比べて臼蓋発育が著しく劣っていた．

3）高信号を有するものの臼蓋発育は5歳以降頭打ちになる傾向があり，補正手術の要否を判断するうえでの臨界ともいえる年齢である．

4）MRIは先天股脱遺残性亜脱臼の病態をより正確に把握でき，補正手術の要否に迷うものに対しては有用な補助的画像診断法となり得る．

文　献

1) 麻生義則，長谷川清一郎，森田定雄ほか：遺残性亜脱臼に対する観血的治療—Salter手術を中心として—．日小整会誌　**6**(2)：317-322, 1997.
2) Haluk A, Ali B, Hakan O et al：How Should the Acetabular Angle of Sharp Be Measured on a Pelvic Radiograph? J Pediatr Orthop **22**：228-231. 2002.
3) 岩澤多恵，相田典子：骨軟部領域．日獨医報 **42**(3, 4)：106-118，1997.
4) 小島保二，森下晋伍，名倉良一ほか：遺残性亜脱臼に対するソルター手術例の追跡調査．日小整会誌　**2**(1)：188-194，1992.
5) 司馬良一，藤井正司，宇野耕吉ほか：先天股脱・遺残亜脱臼に対するSalter手術の18歳以上の成績．日小整会誌　**5**(2)：434-440，1996.

Abstract

Acetabular Development in DDH with Residual Subluxation, Using MRI

Kenjirou Wakabayashi, M. D., et al.
Department of Orthopaedic Surgery, Nagoya City University, Medical School

After reduction of developmental dysplasia in the hip, some patients show residual subluxation as well as acetabular dysplasia. Corrective surgery for residual subluxation is sometimes performed before five years old. However it can be difficult to determine the indication for corrective surgery in cases with minor morphologic aberration. Therefore, we examined the MRI findings in residual subluxation to investigate whether findings affected the natural course of growth and concentricity of the hip joint after reduction for DDH. The efficacy of MRI for determining the indication for the corrective surgery was also investigated.

We examined the MRI findings in 18 patients who showed residual subluxation and whose MR images were taken when they were around 3 years old. All patients were conservatively followed for the course of the residual subluxation. We investigated any high signal intensity area within the weight-bearing acetabular cartilage on T2-weighted MR coronal section images, divided into two groups according to the signal intensity in the weight-bearing acetabular cartilage. Based on simple X-ray images, the acetabular angle and the CE angle were measured.

Those patients with a high signal intensity area on MRI showed poor acetabular growth, whereas those with no high signal intensity area showed normal acetabular growth. Changes in the high signal intensity area in the weight-bearing acetabular cartilage on T2-weighted MRI may be related to a poor or favorable course of acetabular growth, and could be useful in determining the indication for corrective surgery.

日小整会誌（J Jpn Ped Orthop Ass）17(2)：281, 2008.
第18回日本小児整形外科学会学術集会　主題6

DDH治療

座長：北　　純

第18回日本小児整形外科学会学術総会(平成19年11月2日～3日)の主題6において，「DDHの治療」が討議され，主としてリーメンビューゲルにより整復されなかった症例に対する治療について討議が行われた．

リーメンビューゲル不成功例に対する整復法としては，徒手整復術，牽引後徒手整復術，overhead traction法，開排位持続牽引法，観血的整復術が挙げられ，大腿骨近位部の血行障害に起因する変形発生の防止のため，できるだけ侵襲の少ない方法が望まれる．整復障害因子としては関節外因子として筋・腱の短縮と癒着，関節包の癒着と肥厚，短縮，変形，関節内因子として関節唇，円靱帯，臼底介在軟部組織，横靱帯があり，これらの整復障害因子をどのようにして解決していくかが課題となる．

杉山(山梨大学整形外科)は「先天性股関節脱臼に対する鏡視下整復術」において，関節鏡視下に円靱帯・臼底介在組織の切除，関節唇の切開などの関節内の処置を行って徒手整復を行い，7例中5例に良好な結果を得ていると報告した．今後，本法の適応，術前牽引の併用，関節包・関節外因子の対処法が課題と考えられた．

奥秋(東邦大学整形外科)，共田(滋賀県立小児保健医療センター整形外科)は牽引による整復について報告した．奥秋は「1歳以降にオーバーヘッド牽引にて整復可能であった先天性股関節脱臼の2例」で生後4か月までに発見されながら整復が得られず1歳を過ぎた症例に対するoverhead traction法の有効性を報告した．共田は「整復されないまま長期間RBを装着された症例の治療経験」で，このような症例では骨頭が臼蓋の後方に位置して脱臼が高度化している例が多く，開排位持続牽引法(FACT)による治療期間が長くなると報告した．

雨宮(自治医科大学整形外科)と吉野(鹿児島県立整肢園)は観血的整復術について報告した．雨宮は「先天性股関節脱臼に対する観血的整復術(Ludloff法)の治療成績」で，Ludloff法では関節包外因子の処置が不充分で成績不良例が生じると報告した．吉野は「先天性股関節脱臼に対する観血的整復術後の近位大腿骨過成長について」で，観血的整復術後の骨頭・頸部の肥大は一過性であるが，頸部過成長は長期にわたって遺残するため脚長不等を生じること，これが臼蓋発育障害の一因になるので，積極的な脚長補正を行うべきことを報告した．

Rbにより整復が得られない先天性股関節脱臼の治療においては，後遺変形を最小にとどめるべく，各治療法の利点を生かした組み合わせを含む治療体系が追求されていくと考えられるが，その適応決定には治療開始前の病態把握が重要で，その診断方法の研究が今後の課題である．

日小整会誌（J Jpn Ped Orthop Ass）17(2)：282-286. 2008.

先天性股関節脱臼に対する観血的整復術後の近位大腿骨過成長について

鹿児島県立整肢園
吉野伸司・中村雅洋・肥後　勝

要　旨　先天性股関節脱臼に対する観血的整復術後の近位大腿骨形態をX線学的に検討した．片側例で術後5歳以上まで経過観察した30股を対象とし，骨頭径，頚部幅，頚部長，骨頭―大転子間距離（ATD）の変化を経時的に評価した．

骨頭肥大は27股（90%）に認め，幼児期に一過性に生じていた．頚部幅も一過性の増大を示した．頚部長とATDはともに年少期に最大となり骨成熟期まで持続する傾向があった．その結果，平均約10 mmの患肢過長となり，最終経過観察時も下肢長差が残存していた．観血的整復術後の骨頭・頚部の肥大は一過性であるが頚部過成長は長期にわたって持続し，患肢過長となることがある．その結果，骨盤傾斜が生じ相対的臼蓋形成不全状態となり臼蓋発育障害を引き起こす一因となりうる．観血的整復術後は大腿骨近位過成長に留意する必要がある．

はじめに

先天性股関節脱臼（DDH）に対する観血的整復術（OR）後に生じる近位大腿骨の変化として巨大骨頭，外反股はよく知られており，これらに関する報告は多い．一方で頚部の変化についてはまとまった報告はない．我々はOR後に近位大腿骨の過成長により脚過長となり脚長補正を要した症例を経験し，このような症例は決して少なくはないものと思われ今回の研究を行った．この研究の目的は，DDHに対するOR後の近位大腿骨の形態変化を経時的にX線学的に評価検討することである．

対象および方法

対象は片側DDHでOR後5歳以上まで経過観察した男児6股，女児24股，計30股を対象とした．ORの方法は全例前方進入にて関節包全周切離，関節内処置などを行った．OR時年齢は平均1歳4か月，術後経過観察期間は平均10年3か月であった．

これらの症例について股関節正面X線像で以下の4項目について測定した．

1．**骨頭径**：骨端核もしくはepiphysisの最大横径
2．**頚部幅**：頚部最少横径
3．**頚部長**：骨頭―大転子下端距離
4．**骨頭―大転子間距離（ATD）**

を測定し，これらを健側比で評価した（図1）．さらに立位正面像で骨頭高位を比較し，下肢長差を測定した．これらの変化をOR後6か月以上経過した2歳以降経時的に評価した．

Key words：developmental dysplasia of the hip（先天性股関節脱臼），open reduction（観血的整復術），coxa magna（巨大骨頭），overgrowth（過成長）
連絡先：〒891-0175　鹿児島市桜ヶ丘6-12　鹿児島県立整肢園　吉野伸司　電話(099)265-5007
受付日：平成20年2月1日

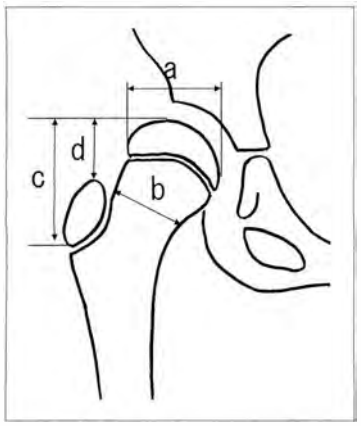

◀図 1.
X 線評価項目
a：骨頭径
b：頚部幅
c：頚部長
d：骨頭―大転子間距離(ATD)

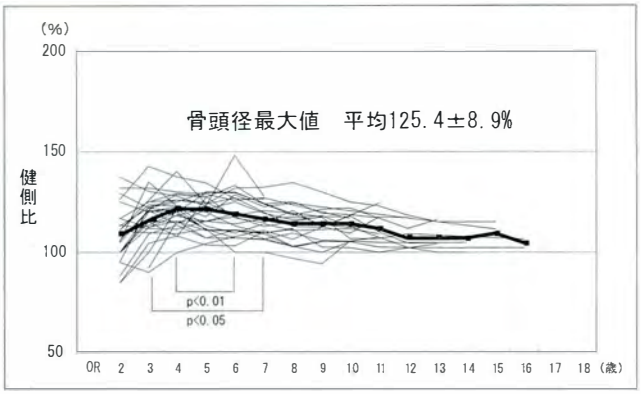

図 2. ▶
骨頭径の変化

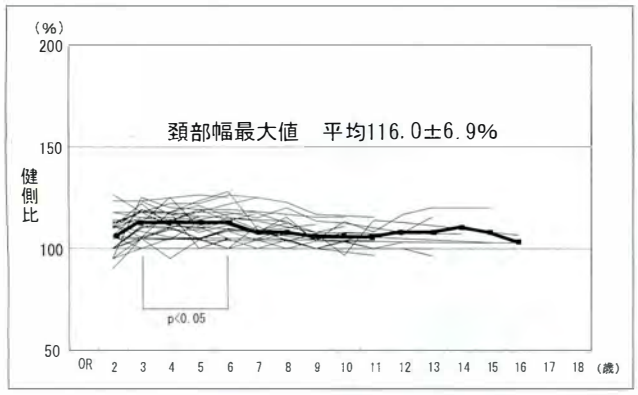

図 3. 頚部幅の変化

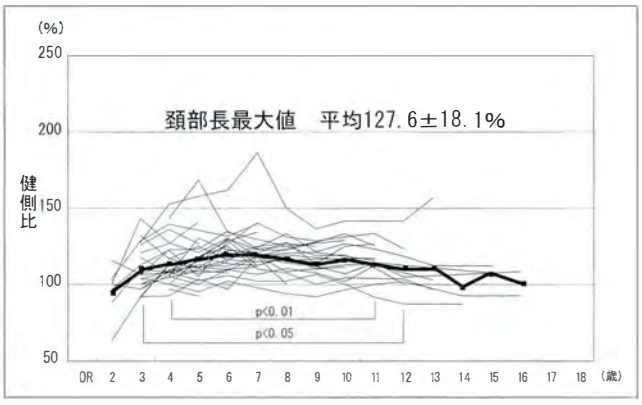

図 4. 頚部長の変化

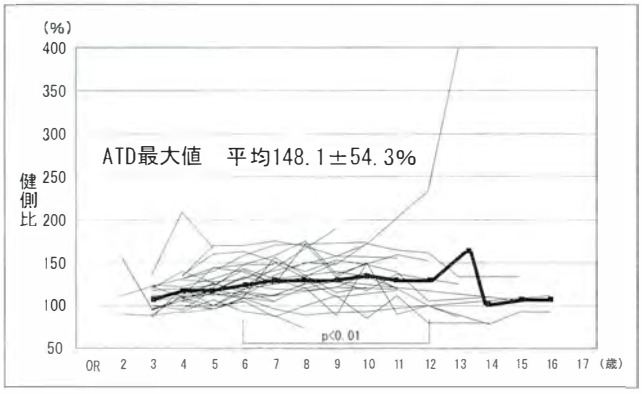

図 5. ATD の変化

結　果

1．骨頭径

健側比 15%以上肥大したものを巨大骨頭と判定した．巨大骨頭は 30 股中 27 股(90%)に認め，各症例の骨頭径最大値の平均は 125.4%であった．骨頭径は OR 時と比較して 3 歳から 7 歳の幼児期に有意に大きく，特に 5 歳前後に最大となっていた．その後，経時的に健側と同等になる傾向にあった(図 2)．

2．頚部幅

経過中の最大値平均は 116.0%で，3 歳から 6 歳時に有意な増大を示し，その後は徐々に健側と同等となっていた(図 3)．

3．頚部長

OR 時と比較して 3 歳から有意な増加を認め，12 歳ごろまで増加，増加傾向にあった．経過観察中の頚部長の最大値は平均 127.6%であった(図 4)．

4．ATD

6 歳ごろから増大傾向を認め，12 歳ごろまで緩やかに増加していた(図 5)．また外反股を 21 股(70%)に認めた．各症例の下肢長の変化を見てみると，経過中生じた最大下肢長差は平均 9.8 mm 患肢過長となっていた．経過中 20 mm 以上の下肢過長となった 3 例に脚長補正手術として患肢の大腿骨遠位骨端線 stapling を施行した．

図 6.
症例 1：女児．右 DDH
a：1 歳 1 か月．OR 前
b：6 歳，立位 Xp．頚部長健側比 161%，右下肢 15 mm 過長
c：13 歳．右下肢 22 mm 過長であり健側(左)に 20 mm 補高中

図 7.
症例 2：女児．右 DDH
a：1 歳 8 か月．OR 前
b：4 歳，立位 Xp．巨大骨頭，頚部過長．右下肢 12 mm 過長
c：8 歳．右下肢 21 mm 過長
d：9 歳．大腿骨遠位骨端線 stapling

症例供覧

症例 1：右 DDH で 1 歳 1 か月時に OR 施行した．2 歳時で 129%の巨大骨頭を認めその後頚部過成長を生じ，6 歳時には頚部長 161%で 15 mm の下肢過長となった．その後健側に 20 mm の補高を使用しているが，13 歳の現在 22 mm の過長となっている(図 6)．

症例 2：患肢過長に対して大腿骨骨端閉鎖術を行った症例で，4 歳時に 12 mm，8 歳で 21 mm 患肢過長となり，9 歳で骨端線 stapling を行った．術後 8 か月で脚長差は 5 mm 補正されていた(図 7)．

考　察

OR 後の巨大骨頭に関しては，過去詳細な検討がなされている[2]．巨大骨頭は OR 後ほぼ 1 年以内に発生し，一過性に肥大するという経過をたどるもので，O'Brien と Salter[3]が指摘するように OR 後の自然経過と考えるのが妥当であろう．一方で頚部の変化については坂巻[4]や Imatani ら[1]が僅かに触れているに過ぎない．

今回の結果から，OR 後の骨頭・頚部の肥大はほぼすべての症例で OR 後早期に発生し，幼少期に最大となり，その後健側と同等となるという一過性の経過をとっていた．このことは諸家の報告

と同様の結果である．一方，頚部過成長は学童期に至るまで長期にわたって持続し，骨成熟期まで健側との差が維持される傾向があった．

このような大腿骨過成長の原因は骨頭，骨端線を含めた大腿骨近位骨幹端および骨端に対する血流増加と推測されるが，その結果，骨頭・頚部を含めた近位大腿骨の肥大・過成長が生じ，外反股と相まって脚過長を生じることがある．特に頚部過長となると臨床的に様々な問題を生じる．

患肢が過成長により過長となると骨盤傾斜による相対的臼蓋形成不全状態(いわゆる Long-leg dysplasia)が生じる．その結果臼蓋発育障害を助長し，DDH の経過不良の一因となりうる．また歩様異常や二次性脊柱側弯の発生など他の合併症も危惧される．OR 後は大腿骨近位過成長に留意し，必要に応じて積極的に脚長補正を行うなど，臼蓋・骨頭の alignment 異常をできる限り補正することが望ましい．現在当科では今回の 30 例中 11 例に脚長補正のため健側に補高治療を施している．

まとめ

DDH に対する OR 後の大腿骨近位部の変化について検討した．巨大骨頭は 90％に発生していたが一過性の変化であった．一方，頚部長は年少期から骨成熟期まで過長となる傾向があった．OR 後は近位大腿骨の過成長の結果，下肢過長となり脚長補正が必要となる場合がある．

文　献

1) Imatani J, Miyake Y, Nakatsuka Y et al：Coxa magna after open reduction for developmental dislocation of the hip. J Pediatr Orthop **15**：337-341, 1995.
2) 岩崎勝郎，鈴木良平，宮田定倫ほか：先天股脱観血的整復後に発生する巨大骨頭について．臨整外 **13**：10-21，1978.
3) O'Brien T, Salter RB：Femoral head size in congenital dislocation of the hip. J Pediatr Orthop **5**：299-301, 1985.
4) 坂巻豊教：先天股脱治療中にみられる大腿骨頭肥大の臨床的研究．日整会誌 **53**：491-504, 1979.

Abstract

Overgrowth of the Proximal Femur after Open Reduction for Developmental Dysplasia of the Hip

Shinji Yoshino, M. D., et al.

Kagoshima Prefectural Handicapped Children's Hospital

We reported the morphological changes in the proximal femur following open reduction (OR) for developmental dysplasia in the hip (DDH), in 30 patients with unilateral DDH followed until at least 5 years of age. On X-rays, we measured the femoral head diameter, neck width, neck length and articulo-trochanteric distance (ATD), and compared these with those on the contralateral side. In addition, the femoral head levels on the standing X-ray were compared, to examine any difference in leg lengths.

Coxa magna was seen in 27 hips (90%), and seen temporarily while the children were very young. The neck width increased temporarily. Both neck length and ATD became maximal while the children were very young and tended to remain at the maximum level until bone maturation. The maximum difference in leg length was 10 mm (longer on the affected side) on average during the follow-up period. This difference remained, and was seen at the final evaluation.

Femoral head/neck hypertrophy after OR is temporary in nature but neck overgrowth sometimes continues for long periods of time after OR, possibly causing coxa valga and excessive leg length. As a result, relative acetabular dysplasia due to pelvic tiling ("long-leg dysplasia") arises, possibly serving as a factor responsible for disturbed acetabular growth. It is therefore advisable to pay close attention to overgrowth of the proximal femur.

日小整会誌（J Jpn Ped Orthop Ass）17(2)：287. 2008.
第18回日本小児整形外科学会学術集会　主題8

感染症

座長：高　山　真一郎

小児の化膿性関節炎・骨髄炎は，現在でも高度な四肢の変形・短縮および変形性関節症の原因となることもまれでなく，小児整形外科領域では重要な位置を占める．小児の感染症においては，発症初期の鑑別診断と速やかな治療開始が予後を左右することは言うまでもない．

今回のセッションでは5題の発表があった．大阪市立総合医療センターの北野先生の発表は，8歳時にペルテス病に併発した化膿性股関節炎に対し，関節鏡視下手術が有効であったとの報告だが，継続的なドレナージが必要であったか否かについて議論がなされた．自治医科大学の石川先生の発表はB群溶連球菌による新生児化膿性股関節炎の報告であったが，これまでの報告のように開排制限が診断のきっかけになっていた．仙台赤十字病院の神谷先生からは，新生児化膿性股関節炎からBrodie膿瘍に至った症例が報告されたが，骨端軟骨を越えて骨幹端部に病変が波及したとの見解であった．鹿児島大学の川畑先生は極めてまれな1歳児の結核性骨髄炎の2例を報告したが，生後3〜4か月でBCG接種が行われるようになってきたことが関与するとの考察がなされた．近畿大学の斎藤先生からは，膝蓋骨に嚢胞状変化をきたした11歳男児の膝蓋骨骨髄炎とサルモネラによる16歳男性の大腿骨骨髄炎のまれな2例が報告された．

日小整会誌（J Jpn Ped Orthop Ass）17(2)：288-291, 2008.

B群溶血連鎖球菌による新生児化膿性股関節炎の1例

自治医科大学とちぎ子ども医療センター小児整形外科
石川りか・渡邉英明・雨宮昌栄・吉川一郎
自治医科大学整形外科学教室
刈谷裕成・星野雄一

要旨 B群溶連菌感染は，出生後2か月以内に多く発生し，産道感染が原因と考えられている．B群溶連菌による新生児化膿性股関節炎を経験した．症例は生後7日目の男児．生後5日ごろより左足を動かさなくなり，開排制限があったため，先天性股関節脱臼を疑われて紹介となった．初診時，左臀部の腫脹と開排制限があった．単純X線で左大腿骨頭の外方化があり，MRIで左股関節の関節液貯留と関節周囲が造影される所見があった．左化膿性股関節炎と診断し，同日緊急手術を行った．関節液培養の結果からB群溶連菌が検出され，感受性のある抗菌薬を3週間投与し軽快した．生後2か月以内のB群溶連菌による化膿性関節炎は，この時期の化膿性関節炎の62.5%を占めるといわれている．新生児期の化膿性関節炎を疑った時には，B群溶連菌による化膿性関節炎を強く疑い，早期の観血的治療と抗菌薬治療をすべきである．

近年では，出生後2か月以内に発症する化膿性関節炎の起因菌は，黄色ブドウ球菌よりもB群溶血連鎖球菌(以下，B群溶連菌)によるものが多いと報告されている[7]．

その多くは，発症齢が生後1週以上経過した遅発型であり[5)7)]，生後1週以内の早期型の報告は少ない．また，臨床的に発熱や患部の熱感などの所見が少なく，他覚所見が関節運動低下や軽度の患部腫脹程度しかないという特徴があり，見逃されやすい[5)7)]．

今回，生後1週以内に発症した新生児B群溶連菌感染による化膿性股関節炎の症例を経験したので報告する．

症例

症例：生後7日目の男児．在胎39週，正常分娩で出生．出生時には特に異常はなかった．

生後5日目より左足を動かさないことに母親が気付き，左股関節の開排制限があることから，近医で先天性股関節脱臼を疑われて当院に紹介となった．

初診時には，発熱はなかった．左股関節に開排制限があり，左臀部から鼡径部にかけて軽度の腫脹があった(図1)．

また，単純X線写真では，左股関節のtear drop distanceが13 mm(右11 mm)と左大腿骨頭外方化がみられた(図2)．

超音波検査で左股関節内にlow echoic lesionがあり，関節液貯留が疑われた(図3)．

造影MRIでは左股関節内にT1 low intensityの内容物があり，液体の貯留が疑われた．また左股関節周囲の軟部組織と滑膜に造影効果がみられ

Key words：neonate(新生児)，group B streptococcus(B群溶血連鎖球菌)，purulent coxitis(化膿性股関節炎)
連絡先：〒329-0498　栃木県下野市薬師寺3311-1　自治医科大学とちぎ子ども医療センター小児整形外科　石川りか
電話(0285)58-7374
受付日：平成20年3月3日

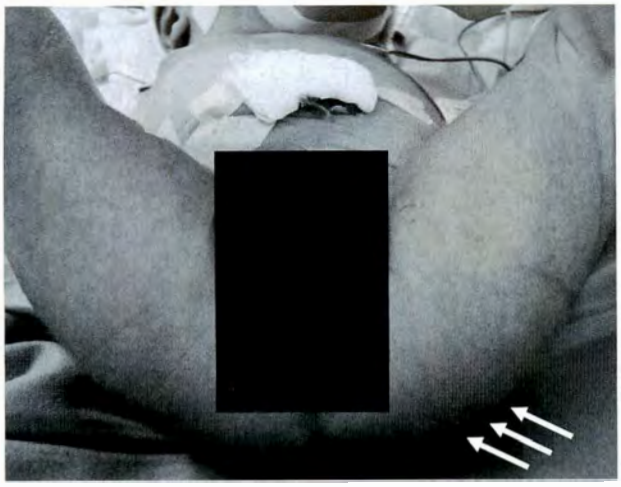

図 1. 初診時股関節部所見
左股関節の開排制限と腫脹があった.

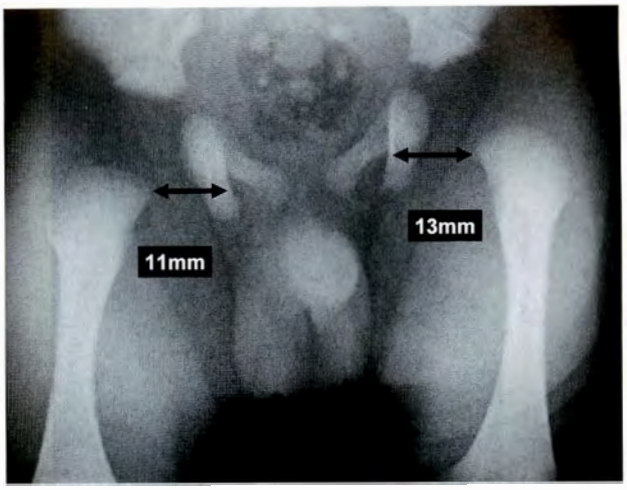

図 2. 術前正面単純 X 線像
左股関節の tear drop distance は 13 mm であり，大腿骨頭外方化がみられた.

た(図 4).

血液検査では，白血球 20500/μl(好中球 72.3%，リンパ球 19.2%)，CRP 1.94 mg/dl と共に上昇していた.

以上の所見から，左化膿性股関節炎と診断し，同日に緊急で左股関節切開排膿手術を行った.

術中，関節内から淡褐色の濁った関節液が流出し，黄色膿苔様の組織が骨頭の周囲に存在した(図 5). 骨頭軟骨面はびらんもなく，外観上は正常であった. 関節液を細菌培養検査に提出したところ，B 群溶連菌が検出された.

術後，抗菌薬 Vancomycin hydrochloride (45 mg/kg/day) と Ceftriaxone sodium (80 mg/kg/day)を 5 日間投与した. 術後 6 日目より細菌培養検査で感受性のある Benzylpenicillin potassium(20 万単位/kg/day)に変更，術後 12 日目には白血球 9900/μl，CRP 0.07 mg/dl とほぼ正常化したために，経口抗菌薬 Amoxicillin(25 mg/kg/day)に変更した. 術後 19 日目には，値が上昇していた白血球値と CRP 値が完全に正常化(順に 8900/μl，0.01 mg/dl)したため，抗菌薬の服用を中止した.

その後の経過で，股関節痛や腫脹の再発は見られなかった. 術後 6 か月が経過した現在，再発を疑わせる臨床所見はなく，単純 X 線写真では左股関節にも正常な大腿骨頭核が出現してきている(図 6).

図 3. 術前左股関節部超音波像
股関節内に low echoic lesion があった.

考　察

1950 年代では，生後 2 か月以内の新生児および乳児化膿性関節炎において，最も頻度の高い起因菌は黄色ブドウ球菌であった[5)7)]. しかし，1975 年 Howard らの報告以来，B 群溶連菌による報告が増加し始め[5)7)]，1978 年には B 群溶連菌による感染が[7)]，黄色ブドウ球菌による感染を抜いて新生児および乳児化膿性関節炎の 62.5%を占めるようになった[7)]. しかし，本邦での B 群溶連菌による新生児および乳児化膿性関節炎の報告例は，渉猟し得たかぎりでは 5 例と未だに少な

図 4. 術前左股関節部造影 MRI
横断面
股関節内に T1 low intensity が有り，股関節周囲の軟部組織と滑膜に造影効果が認められた．

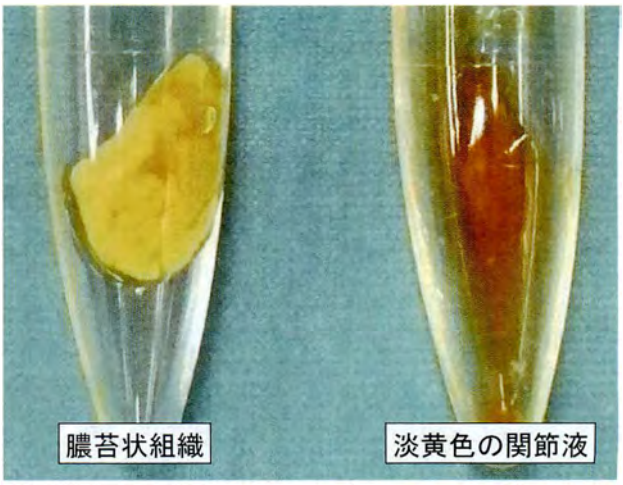

図 5. 関節内組織および関節液
関節内に黄色膿苔様の組織と淡褐色の濁った関節液が存在した．

図 6. 術後 6 か月正面単純 X 線像
左股関節に正常な大腿骨頭核が出現してきた．

い[1)3)5)8)10)]．

その報告のほとんどが生後 1 週齢以上に発生する遅発型で，生後 1 週齢以内に発生する早期型の報告は，これも渉猟しえた限りでは，1976 年 Pittard ら[9)]による 1 例と自験例とをあわせて 2 例のみである．一般的に遅発型が多いことから，産道感染よりも医療従事者からの水平感染が最も疑われているが[5)7)]，自験例のような早期型では，産道感染も十分に考えられる．

B 群溶連菌による化膿性関節炎は，早期に関節切開，排膿などの適切な外科処置と抗菌薬投与を行えば予後は良好であり，再発も少ないという特徴があるので[5)]，早期診断が特に重要である．しかし，自験例のように発熱や患部の熱感などの炎症を疑わせる所見が少なく，他覚所見も関節運動低下や軽度の患部腫脹程度しかないという特徴がある[5)7)]．しかも，いったん発熱が生じ，全身に感染が及ぶようになると予後は不良であるとの報告もあり[2)]，全身状態の把握が重要である．

以上のことから，生後 2 か月以内に発症した新生児および乳児化膿性股関節炎に対する抗菌薬は，起因菌が不明な時には，B 群溶連菌と黄色ブドウ球菌をターゲットにした抗菌薬を中心に選ぶことが薦められる[5)7)]．我々の施設ではメチシリン耐性黄色ブドウ球菌に起因する化膿性関節炎が，悪化の進行も早く予後不良になりやすいこと[4)6)11)]から，起因菌が同定されるまでは，メチシリン耐性黄色ブドウ球菌にも感受性のある抗菌薬を同時に投与している．

抗菌薬の投与期間については議論の多いところである．過去の報告をみると 3〜6 週間と明確な基準はない[5)7)11)]．我々の施設では起因菌が同定された時点で，感受性のある抗菌薬に変更し，白血球値と CRP 値が正常化した時点で，感受性のある経口抗菌薬を 1 週間投与し，臨床所見と血液検査で再発がなければ終了するようにしている．

術後，6 か月が経過した現在のところは，再発

もなく，成長障害も生じていない．しかし，今後も成長障害発生の可能性はあるので，長期の経過観察が必要であると考える．

まとめ

生後1週間以内に発症したB群溶連球菌による新生児化膿性股関節炎の1例を経験した．早期の切開排膿および抗菌薬投与によって速やかに症状も軽快し，術後6か月の時点で再発もなく経過良好であった．

文　献

1) 赤木禎治，西見寿博，橋本武夫ほか：B群レンサ球菌による新生児．小児科臨床　**39**：2487-2490，1986.
2) Brougton RA, Edwards MS, Haffar A et al：Unusual manifestations of neonatal Group B streptococcal osteomyelitis. Pediatr Inf Dis **1**：410-412. 1982.
3) 原　学，奥秋　保，長谷川和寿ほか：乳幼児化膿性股関節炎の小経験．日本骨・関節感染症学会雑誌　**20**：48-51，2006.
4) Korakaki E, Aligizakis A, Manoura A et al：Methicillin-resistant staphylococcus aureus osteomyelitis and septic arthritis in neonates：Diagnosis and management. Jpn J Infect Dis **60**：129-131. 2007.
5) 倉田さつき，山内芳忠，佐藤幸一郎ほか：B群溶連菌による骨髄炎，関節炎の各1例．日本新生児学会雑誌　**27**：475-480，1992.
6) 増田義武，藤井敏男，高村和幸ほか：新生児・乳児の化膿性股関節炎の初期治療の成績．整形外科　**53**：1255-1260，2002.
7) Memon IA, Jacobs NM, Yeh TF et al：Group B Streptococcal Osteomyelitis and Septic Arthritis. Am J Dis Child　**133**：921-923. 1979.
8) 大木豪介，井本憲志，佐々木浩一ほか：ガイド付き超音波下穿刺が診断と治療に有用であった新生児化膿性股関節炎の1例．整・災外　**49**：405-408，2006.
9) Pittard WB, Thullen JD, Fanaroff AA et al：Neonatal septic arthritis. J Pediatr　**88**：621-624. 1976.
10) 上田久司，数佐正邦，安永祐司ほか：B群溶連菌による新生児化膿性股関節炎の1症例．整形外科　**35**：1442，1984.
11) 吉岡　一：小児のメチシリン耐性黄色ブドウ球菌(MRSA)感染症とその治療．日本小児科学会雑誌　**93**：2159，1989.

Abstract

Group B Streptococcal Coxitis in a Neonate：A Case Report

Rika Ishikawa, M. D., et al.

Department of Pediatric Orthopedics, Jichi Children's Medical Center, Tochigi

Group B hemolytic streptococcus infection occurs only within two months after birth, and is thought to be caused by birth canal infection. We report such a case that had developed purulent coxitis, involving a boy of seven days old. He had not moved the left lower extremity since the 5th day after birth and was referred to our hospital as a suspected case of developmental dysplasia of the hip. On admission, he presented swelling in the left buttock and limitation in movement of left hip. On X-ray, there was lateralization in left femoral neck, and Gd-MRI showed intracapsular fluid pooled with the circumferential soft tissue of the left hip joint enhanced. He was diagnosed as having purulent coxitis, and underwent emergency surgery. Group B hemolytic streptococcus was detected in a culture, and antibiotics were administered for three weeks. Purulent arthritis due to group B hemolytic streptococcus within two months after birth accounts for 62.5% of all cases of purulent arthritis in this period. In all cases of neonatal purulent arthritis, we should suspect purulent arthritis by group B hemolytic streptococcus, and perform surgery as soon as possible, with following antibiotic treatment.

日小整会誌（J Jpn Ped Orthop Ass）17(2)：292-296, 2008.

まれな小児骨髄炎の2例

近畿大学医学部整形外科学教室
斎藤政克・野中藤吾・丹　彰浩
西坂文章・福田寛二・浜西千秋

要　旨　比較的まれな膝蓋骨骨髄炎と，サルモネラによる大腿骨骨髄炎を経験した．

【症例】11歳，男児．誘因なく左膝関節炎が膝蓋骨の嚢胞状変化をともなって出現し，穿刺のみで症状は消失した．3か月後に再燃したため，鏡視下生検術を施行し，病理所見は好中球とマクロファージの浸潤がみられ，化膿性病変であった．抗菌薬とNSAIDsの内服にて症状は消失した．術後1年での再燃はなく，骨病変も消失した．起炎菌は同定されなかったが，滑膜炎を合併した膝蓋骨骨髄炎と診断した．

【症例】16歳，男性．6か月前より左大腿部遠位の運動時痛が出現したが，症状は自然軽快した．当科受診の3日前より左大腿部痛と発熱をきたし，X線，MRIにて骨腫瘍あるいは骨髄炎が疑われ骨生検術を施行した．生検では病変部より膿が採取され，細菌培養でサルモネラ菌が同定された．抗菌剤の静脈内投与を2週間と内服投与を6か月間施行した．生検後1年での再燃はみられていない．

はじめに

比較的骨髄炎が発生しにくいとされる膝蓋骨骨髄炎の1例と，起炎菌として比較的まれであるサルモネラによる大腿骨骨髄炎1例を経験したので報告する．

症例1

小児膝蓋骨骨髄炎

症　例：11歳，男児

主　訴：発熱と左膝関節痛および腫脹

既往歴・家族歴：特記すべきことはない．

スポーツ歴：9歳から野球．

現病歴：左膝関節の疼痛と腫脹が特に外傷も含めた誘因もなく，出現した．その3日後より38℃台の発熱も出現してきたため同日，当科を受診した．

初診時現症：視診にて左膝関節腫脹がみられたが，皮疹，発赤，創はみられなかった．触診では膝蓋跳動が著明であり，局所熱感や圧痛は明らかでなかった．安静時疼痛はないものの，膝関節の屈曲，伸展にて膝全体の疼痛を訴えた．

検査所見：関節穿刺を施行したところ，黄色混濁の関節液60 mlが得られた．穿刺液の偏光顕微鏡下での検鏡では結晶はみられず，穿刺液を細菌培養に提出した．後日の結果では好気，嫌気とも細菌は検出されなかった．

血液検査では白血球10100/μl，CRP 2.8 mg/dl，血沈41 mm/hrと炎症反応が陽性であった．リウマトイド因子や抗核抗体などの免疫学的検査は正常であった．ツベルクリン反応は陽性であった．

画像所見：単純X線像では膝蓋骨下縁後面から膝蓋骨内に骨欠損像を伴った嚢胞状変化がみら

Key words：osteomyelitis（骨髄炎），salmonella（サルモネラ菌），Brodie abcess（Brodie膿瘍），patella（膝蓋骨），childhood（小児）
連絡先：〒589-8511　大阪狭山市大野東377-2　近畿大学整形外科　斎藤政克　電話(072)366-0221
受付日：平成20年7月31日

図 1. 初診時左膝 X 線像
膝蓋骨下縁後面から骨欠損像を伴った骨透亮像がみられる.

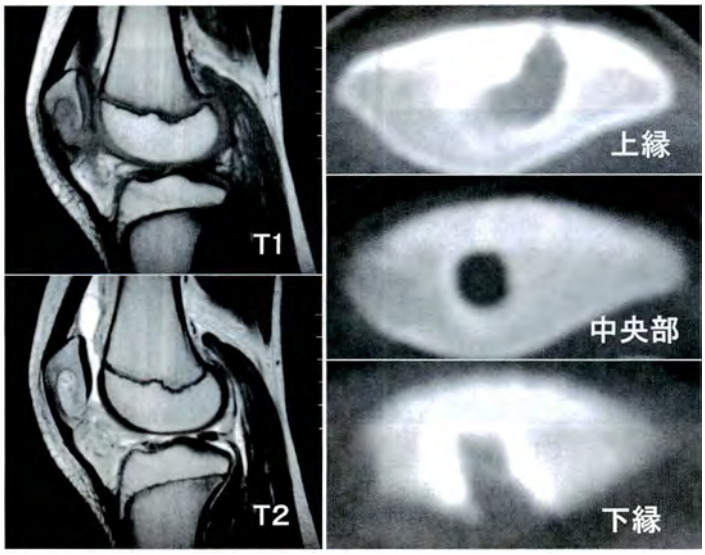

MRI　　CT

図 2.
初診時 MRI および CT 画像
MRI：T1 low, T2 high の病変が関節内から膝蓋骨後下縁より膝蓋骨に浸潤している.
CT：膝蓋骨後下縁に骨欠損. 中央部では軽度の骨硬化を伴った嚢胞状変化がみられる.

れた(図 1). MRI 像は T1 強調像で低信号, T2 強調像で高信号の病変が関節内から膝蓋骨後下縁より膝蓋骨に浸潤していた(図 2). また CT では単純 X 線像で示されたように, 膝蓋骨後下縁に骨欠損, 中央部から上極にかけては軽度の骨硬化を伴った嚢胞状変化がみられた(図 2).

経　過：初診時は穿刺のみで翌日には症状は消失した. 3 か月後に再度同様な症状が出現し, 関節穿刺にて 100 m*l* の関節液が得られたが, 初回と同様に細菌培養検査は陰性であり, 抗酸菌の PCR も追加したが検出されなかった.

治療と確定診断を目的に関節鏡視下にて滑膜切除と生検を施行した. 軟骨および半月には異常はみられなかったが, 滑膜の増生は著明であり, 膝蓋骨下縁後面の骨欠損部は瘢痕組織で覆われていた. 術中採取した関節液, 生検組織からは細菌は検出されなかった. 滑膜組織の病理所見はリンパ球優位の非特異的炎症であったが, 瘢痕組織では好中球とマクロファージの浸潤がみられ, 化膿性病変の所見であった.

術後は予防的抗菌薬として CEZ を 2 日間点滴投与した以外は NSAIDs の内服のみで術後 10 日で症状は消失し検査所見も正常化した. 術後 1 年での再燃はなく, 画像検査において膝蓋骨の嚢胞状変化も 10 か月で消失した(図 3).

症例 2

大腿骨遠位部サルモネラ骨髄炎

症　例：16 歳, 男性

主　訴：左大腿部痛

既往歴・家族歴：特記すべきことはない.

現病歴：当科初診の 6 か月前より左大腿部遠位

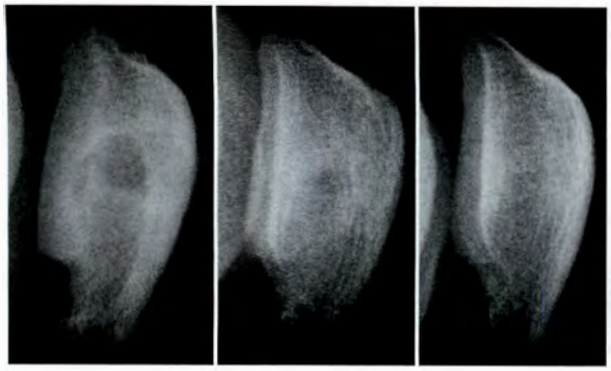

入院時　　術後3か月　　術後10か月

図 3. 膝蓋骨の術後経過
膝蓋骨の嚢胞状変化も10か月で消失した.

図 4. 初診時左大腿骨単純X線像
大腿骨遠位部に周囲に骨硬化像を伴う境界明瞭な骨透亮像がみられる.

CT　　MRI

図 5. 入院時CTおよびMRI像
CT：骨皮質の硬化像. 軽度の骨膜反応がみられる.
MRI：T1にて病変中心部が低信号, 辺縁部がリング状のpenumbra signがみられる.

の運動時痛が出現した. 近医を受診するも問題ないといわれ, その後症状も軽快したため放置していた. その後, 当科初診の3日前より左大腿部痛と発熱が出現したため近医を受診したところ, 単純X線像にて左大腿骨に異常陰影を指摘され, 当科を紹介受診となった.

初診時現症：視診では明らかな腫脹はみられなかった. 触診では左大腿部遠位内側に圧痛と軽度の局所熱感がみられた. 左膝関節可動域は屈曲80°, 伸展0°と屈曲制限がみられ, 屈曲時に大腿部痛を訴えた.

検査所見：白血球数7800/μl, CRP 2.221 mg/dl, 血沈62 mm/hr, 血清ALP 386 IU/mlと炎症反応を伴っていた.

画像所見：初診時の単純X線像では左大腿骨遠位に周囲に骨硬化像を伴った境界明瞭な骨透亮像がみられた(図4).

CTでも単純X線像同様に骨皮質の硬化像と軽度の骨膜反応がみられた(図5). MRIではT1強調画像で中心部が低信号, 辺縁部がリング状に高信号, さらにその周囲は低信号といわゆるpenumbra signを呈していた. T2強調画像では骨髄から軟部にかけての高信号病変を呈していた(図5). 骨シンチグラムでは左大腿骨遠位に集積像を認めた.

経　過：骨髄炎(Brodie膿瘍)あるいは骨腫瘍が疑われ, 鑑別診断も含め, 骨生検術を施行した. 生検では骨開窓部より白色混濁した膿が吸引採取されたため, 骨髄炎と診断し引き続き病巣掻爬を追加した. 採取した組織の病理所見は骨髄に各種炎症細胞の浸潤と線維化がみられ, 慢性骨髄炎の診断であった. また術中採取した検体の細菌培養ではサルモネラ菌が分離された.

術後予防的抗菌薬投与のあと術後1週より塩酸セフェピム(CFPM) 2 g/日, ミノサイクリン(MINO) 200 mg/日の静脈内投与を2週間施行した. CRPが1.0 mg/dl以下に低下したため, ミノサイクリン(MINO) 200 mg/日, レボフロキサシン(LVFX) 300 mg/日の内服治療へ移行し, 6か月間施行した. 生検後1年での再燃はみられておらず, 症状は消失した(図6).

考　察

小児の骨髄炎は一般的には長管骨骨幹端が好発

部位とされる．また，起炎菌としては黄色ブドウ球菌が最多である．今回，我々は，部位としてまれな膝蓋骨骨髄炎と，起炎菌としてまれなサルモネラ骨髄炎を経験した．

膝蓋骨骨髄炎が発症しにくい原因としては，解剖学的な血行動態にあるといわれている．膝蓋骨の主な動脈は前面中央から骨端核中央まで直通し，ここからさらに放射状に分岐しており骨幹端のようにループを形成しないことや，主に海綿骨からなり，側副血管も多いことから細菌が停滞しにくいという解剖学的条件を備えているためである[2]．

本邦での膝蓋骨骨髄炎の発症例は2001年の羽藤ら[4]によれば，1936年の今西が報告して以来48例としている．ほとんどが小児で，性別では圧倒的に男児に多い．

発症の誘因について，我々が2006年の時点で渉猟し得た53例では，創を伴った外傷は6例のみで，打撲17例，感冒後3例，明らかな誘因のないものが22例あった．起炎菌は黄色ブドウ球菌が25例と約半数を占めているが，同定できなかったものも21例もあった．本例も明らかな誘因もなく，また起炎菌も同定には至らなかった．

サルモネラ骨髄炎の頻度は全骨髄炎の1%以下とされており，Brodie膿瘍の起炎菌としては0.45%と少ない[5]．本邦でのサルモネラ菌による骨髄炎の報告は渉猟し得た限りでは46例あり，部位別には脛骨13例，大腿骨7例，椎体5例，橈骨4例，胸骨3例，踵骨3例，肋骨3例，腸骨3例，上腕骨3例，指骨，腓骨に各1例であった．

松原ら[7]は，サルモネラ骨髄炎は通常，背景因子を持ち，日本人症例では腸チフスの既往，糖尿病，手術既往，SLEがあり，すべて成人例であった．小児に関しては海外では鎌状赤血球貧血症の合併が多いが，日本では小児に関しては背景因子がないことが多いとしている．サルモネラの感染経路としては，経口感染が主であり，ミドリガメやハムスターの飼育，鶏卵などの摂取などが背景にある場合があり[8]，問診が重要と思われる．本例では，これらのペットの飼育歴もなく，先行感染が単なる胃腸炎として看過されていたのではないかと考える．

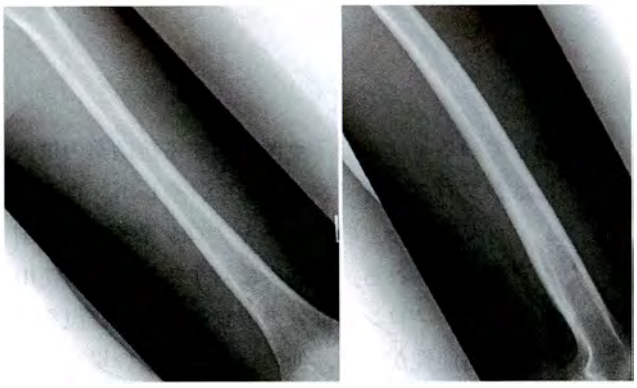

図 6．術後1年での左大腿骨単純X線像
大腿骨遠位部の骨透亮像は消失している．

診断については一般的な骨髄炎と同様に，局所所見，血液生化学検査，画像検査(MRI，CT，シンチグラムなど)，細菌培養などにより診断可能である．ただ，今回の膝蓋骨骨髄炎については当初，関節腫脹と水腫が中心であり，細菌培養も陰性であったため，若年性リウマチなどのリウマチ性疾患も疑っていた．膝蓋骨の病変も滑膜炎が関節内から骨内へ波及したものと考えていたが，病理所見とX線画像の経過より，2次的に滑膜炎を伴った膝蓋骨骨髄炎と診断した．経過中に化膿性膝関節炎を併発した報告[6]もあるが，幸い本例では術後より速やかに消退し，治癒に至った．サルモネラ骨髄炎例については，骨腫瘍をも鑑別に上げていたが，術前MRIでのT1強調画像でpenumbra signを呈していたためBrodie膿瘍の可能性が高いと予測できた．Greyらの報告ではこのpenumbra signが亜急性骨髄炎32例中24例(75%)にみられ，MRIでの特徴的な所見であると述べている[3]．

治療に関しては通常の骨髄炎に対する治療(局所安静，抗菌薬投与，病巣掻爬などの手術療法)に準じる．本邦での膝蓋骨骨髄炎に対する治療は53例中10例には安静と抗菌薬投与を中心とした保存的加療が施行されているが，残り40例には観血的加療が施行されていた．Blockeyら[1]は抗菌薬治療開始後3週間でも炎症所見の改善が得られない場合には観血的加療が必要であることを提

唱している．サルモネラ菌に対する抗菌薬の選択にはシプロフロキサシン(CPFX)やレボフロキサシン(LVFX)などのニューキノロン系やST合剤などが選択される．骨髄炎に対する抗菌薬の使用においてキノロン系は骨の成長や骨折の修復を遅らせる可能性があり，他の抗菌薬がない場合に使用すべきとの意見もあるが，本例では6か月間の長期内服においても骨への影響はみられなかった．田内ら[9]もレボフロキサシン(LVFX)の内服1か月投与で骨への影響なしに治癒に至っている．

まとめ

1）まれな小児骨髄炎である膝蓋骨骨髄炎とサルモネラ骨髄炎の2例を経験した．

2）2例とも観血的加療と抗菌薬の併用にて治癒した．

文　献

1) Blockey NJ, Watson JT：Acute osteomyelitis in children. J Bone Joint Surg　**52B**：77-87, 1970.
2) 藤井基晴，小坂義樹，三谷　茂：小児膝蓋骨骨髄炎の1例．中四整会誌　**13**：85-88，2001.
3) Grey AC, Davies AM, Mangham DC et al：The 'penumbra sign' on T1-weighted MR imaging in subacute osteomyelitis：frequency, cause and significance. Clin Radiol　**58**：587-592, 1998..
4) 羽藤泰三，土田敏典，青木　優：小児膝蓋骨骨髄炎の経験．日本骨・関節感染症研究会誌　**15**：9-11，2001.
5) 原　仁美，丸井　隆，山本哲司ほか：骨端線を越えて広がっていた非チフス性サルモネラ菌によるBrodie膿瘍の1例．関節外科　**22**：644-647，2003.
6) 伊志嶺　博，笠井康弘，猫塚義夫ほか：膝蓋骨骨髄炎に化膿性膝関節炎を合併した1例．関節外科　**6**：103-105，1987.
7) 松原康策，田原佐知子，片山武史ほか：Salmonella enteritidisによる骨髄炎―症例報告と日本人サルモネラ骨髄炎症例の文献的検討―．感染症学雑誌　**77**：516-520，2003.
8) 白石　元，海永泰男，高野信一：サルモネラ菌による小児踵骨骨髄炎の1例．臨整外　**38**：97-99，2003.
9) 田内亮吏，岩瀬俊樹，甲山　篤ほか：*Salmonella* O7群による脛骨骨髄炎の1例．整形外科　**57**：1486-1488，2006.

Abstract

Osteomyelitis in Childhood：Report of Two Rare Cases

Masakatsu Saitoh, M. D., et al.

Department of Orthopaedic Surgery, Kinki University School of Medicine

We report two rare cases of osteomyelitis of the patella and salmonella in childhood. Case 1 is of an 11-year-old boy who presented pain and swelling on the left knee. Imaging showed a cystic lesion of the patella. After needle puncture, the symptoms were relieved on the next day. However, at 3 months later, the symptoms recurred. Biopsy was performed using arthroscopy. On pathological examination, infiltration of neutrophil and macrophage were observed, and diagnosis was a septic lesion. He was then treated with antibiotics and NSAIDs. After one year follow-up, there has been no further recurrence. Although the organism was not identified, we diagnosed osteomyelitis of the patella accompanying synovitis. Case 2 is of a 16-year-old boy who presented a history of distal thigh pain at 6 months prior, that was relieved spontaneously. However, at 3 days before consulting us, he had recurrent distal thigh pain with fever. Imaging examinations suggested a bone lesion or osteomyelitis of the distal femur, and open bone biopsy was performed. Pus was obtained from the lesion, and salmonella was identified. Antibiotics were administered intravenously for 2 weeks, and then perorally for a further 6 months. After one year follow-up, there has been no recurrence of infection.

日小整会誌（J Jpn Ped Orthop Ass）17(2)：297, 2008.
第18回日本小児整形外科学会学術集会　パネルディスカッション1

DDHの疫学と治療

座長：二　見　　徹

DDHは小児整形外科疾患の中では頻度の高い基本的な疾患であるとともに，治療成績がADLに直結することが多い極めて重要な疾患である．しかし，その治療法は国によっても異なり，本邦においても施設により様々な方法が行われているのが実情となっている．

「DDHの疫学と治療」のセッションでは本疾患の特徴を疫学の視点から集約することと，治療法に特色を持つ代表的な施設から治療法について論じていただき，治療方法のコンセプトと成績を比較検討することを目的とした．

疫学については浜西会長による基調講演の後，薩摩(兵庫こども)と片岡(滋賀小児)により，最近の動向を含めた詳細な疫学調査の結果が報告された．生前環境・生後環境の影響，発生率，性差，左右差，遺伝的背景，季節による発生頻度などについて，多数の症例から導き出されたデータは両施設でほぼ一致する結果であった(詳細は各論文を参照)．石田らの予防運動で減少した本疾患であるが，その後はコンスタントな発生率を示し，性差・左右差・季節間発生頻度差などDDH特有の疫学的特徴が明瞭となったと思われる．

治療法については主にRB，牽引，徒手整復，観血的整復術の適応に関して和田(福岡こども)，服部(あいち小児)，赤澤(岡山・旭川荘)により各施設の考え方とその成績について示された．具体的な内容として，和田は本邦での比較的オーソドックスな方法について，服部は牽引を主体とした保存療法を，赤澤は観血手術の方法と適応判断に関しての報告であった．それぞれ特色を持った，体系的に整った治療の進め方が示されており，成績についても詳細に報告された．さらに，疫学を報告した薩摩は和田らに，片岡は服部らと比較的近い視点に立っており，これら5施設間での治療コンセプトの相違に関して実際の症例を基に討論が行われた．

明確となった基本的な問題は，月・年齢，股関節脱臼の程度と治療選択にあり，主な要因として，①RBの適応，および②牽引の目的，徒手整復・観血整復の適応の違いにあった．①はRBをスクリーニングとして使用するか否かが一つの大きな論点であり，②に関しては壊死についての考え方(壊死をある程度許容するか，あるいは限りなく0にしようとするか)と，患者の負担を考慮した医療の効率性との斟酌にあると考えられた．

小児整形外科医療は専門医を有する病院で行われることが次第に増え，治療施設は徐々に拠点化する傾向にある．最も基本的な小児整形疾患であるDDHに関して，「患者にとって最も有益である治療法は何か？」を命題に，今後さらに専門医間で科学的な議論が深められ，治療方法と成績が十分検証されることが必要であると思われる．(敬称略)

日小整会誌（J Jpn Ped Orthop Ass）17(2)：298-302, 2008.

先天性股関節脱臼の疫学調査
—兵庫県立こども病院における症例の検討—

兵庫県立こども病院整形外科
薩摩真一・小林大介・浜村清香

要　旨　兵庫県立こども病院における先天性股関節脱臼(以下，先天股脱)の経年的な疫学動向を調査することを目的とした．

対象は1971～2006年の36年間に当院を初診し，治療が必要と判断された先天股脱症例942例1049関節とした．

年間症例数は漸減傾向であるが，最近10年間では20例から30例で推移していた．男女比は約1：8であった．両側性脱臼は全体の約1割を占めていたが最近は減少傾向にあった．片側性脱臼での患側は左が右の2倍であった．誕生月は冬季に集中していた．娩出時の胎位は骨盤位が，また娩出法については帝王切開の割合が高かった．家族歴は約3割程度に先天股脱との関連がみられ，第1子と第2子で患児のおよそ9割を占めていた．今回の調査結果はおおむね過去の報告と同様であったが，両側性脱臼の減少傾向は特徴的であった．出生時の胎位や娩出法は健診時の危険因子として再認識されるべきである．

はじめに

先天性股関節脱臼(以下，先天股脱)の発症数は近年減少傾向にあると一般には考えられているが，はたして正確な情報であろうか．本邦において少なくともこの15年間にまとまった報告はなされていない．

筆者らは県における小児整形外科疾患の基幹病院である兵庫県立こども病院での先天股脱の疫学動向を今回あらためて調査し，過去に報告されたデータとの比較検討を行うとともに，特に最近10年間の動向になんらかの傾向が見られないかについて考察した．

対象と方法

調査対象は1971～2006年の36年間に当院を初診し，治療が必要と判断された先天股脱症例942例1049関節とした．ただし単なる開排制限，症候性・麻痺性・奇形性脱臼は対象から除外した．

調査方法は1971～2006年の全期間については経年的症例数，性別，両側性と片側性の比率，片側性の場合の罹患側，患児の誕生月，初診時月齢を調べた．さらに1997～2006年の最近10年間については，上述の各項目に加えて，出産時の分娩方法，出生時の胎位，4親等以内の家族歴，出生後の環境因子としての向き癖，さらに第何子として出生したかを調べた．

結　果

1．経年的症例数の推移(図1)

年間78例の1971年をピークに経年的に漸減傾向を示し1990年代前半には年間10例前後と著し

Key words：developmental dysplasia of the hip(先天性股関節脱臼)，neonatal family history(新生児の家族歴)，caesarian section(帝王切開)
連絡先：〒654-0081　神戸市須磨区高倉台1-1-1　兵庫県立こども病院　薩摩真一　電話(078)732-6961
受付日：平成20年1月25日

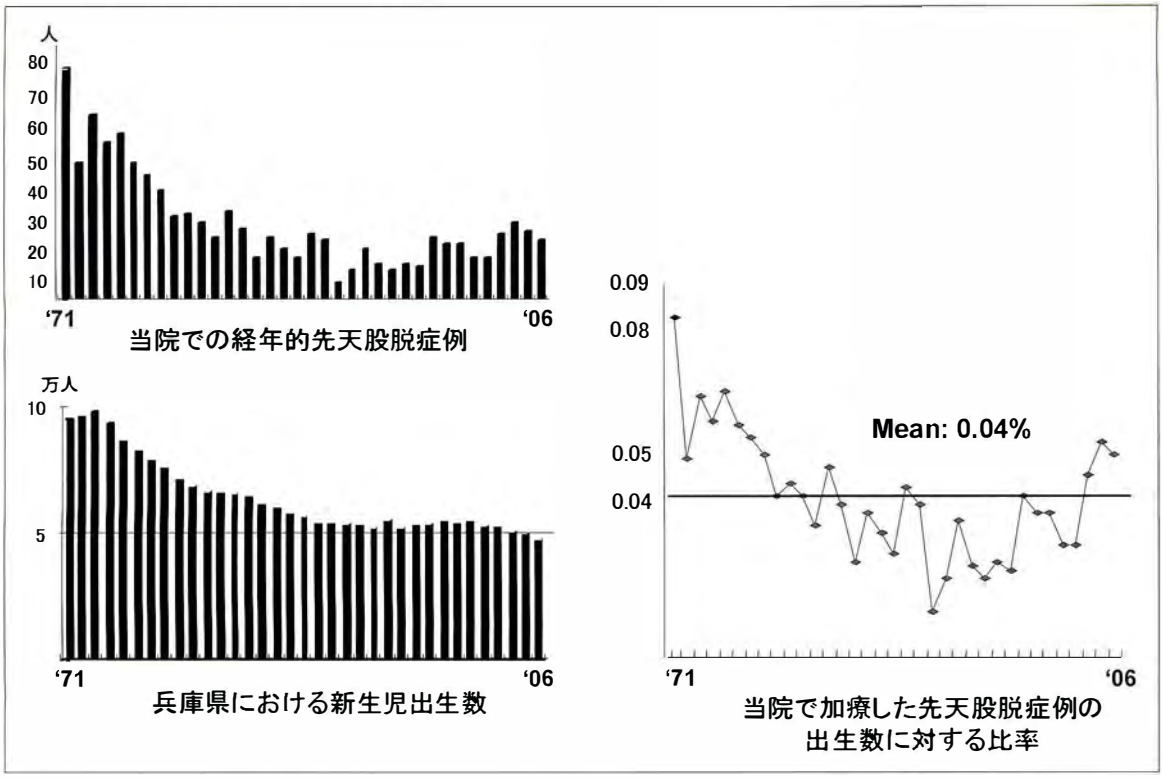

図 1. 先天股脱の経年的症例数の推移と新生児出生数の比較

い減少を見た．1997 年からの最近 10 年間を見ると症例数は若干増加傾向にあり，ほぼ 20 例から 30 例で推移していた．

一方，兵庫県における新生児出生数の経年的推移をグラフで見ると，1970 年代前半をピークに漸減傾向にあること，また最近は年間 5 万人前後の出生数で下げ止まり状態であるという点で両者はよく対応していた．次に，当院で加療された先天股脱症例数を県の年間出生数に対する比率という観点からみると，最大 0.082%から最小 0.011%と非常に振幅が大きくなっているが，その平均は 0.04%であった．

2．性　別

全期間を通じてみると，女児 843 例に対し男児 99 例で比率は 1：8 であった．最近 10 年間では女児 172 例，男児 17 例で 1：10 であった．

3．罹患側

両側性脱臼が 108 例，片側性脱臼が 834 例と 1：8 の比率であった．さらに片側性脱臼の脱臼側については右が 274 例，左が 560 例と 1：2 の割合であった．最近 10 年間では両側性脱臼が 10 例，片側性脱臼が 179 例と 1：18 まで差が拡がっていたが，片側性脱臼の脱臼側については右が 58 例，左が 121 例と 1：2 の割合に変化はなかった．

4．患児の誕生月（図 2）

全期間と最近 10 年間における先天股脱症例の誕生月の動向は図 2 に示すとおりである．全期間で頻度の高かった月は 12 月の 129 例，11 月の 119 例，1 月の 118 例に対し少なかった月は 5 月の 29 例，7 月 37 例，6 月 38 例と冬に多く，夏に少ないという季節間変動が明らかであった．ここ 10 年間でも全期間における季節間変動とほぼ同様のパターンを取っていたが，6 月生まれの発症が目立って多くなっていた．その理由は不明である．

5．初診時月齢の経年的変化（図 3）

1980 年代前半ぐらいまでは初診時月齢が高い傾向にあったが，以後 15 年間ほどは早い月齢での初診が多くなっていた．しかし最近数年間は再び初診時月齢が上がっている傾向にある．

以下は 1997 年から 2006 年の最近 10 年間，189 例 199 関節での調査結果である．

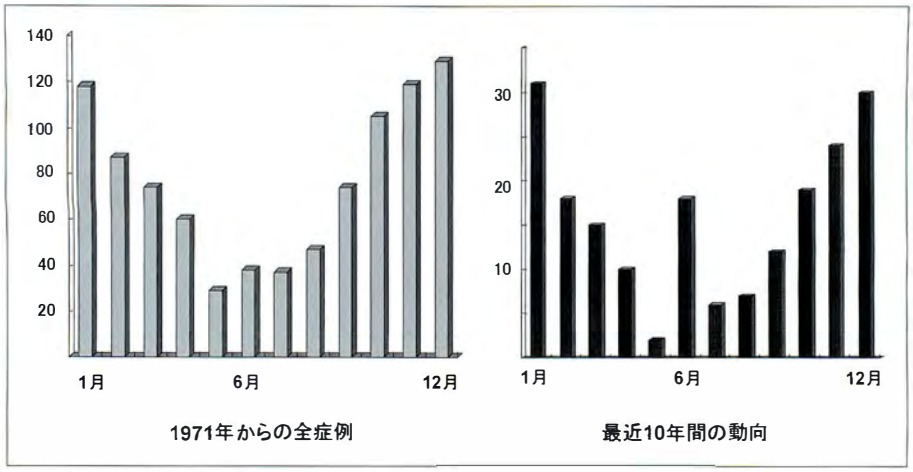

図 2. 誕生月別症例数の推移

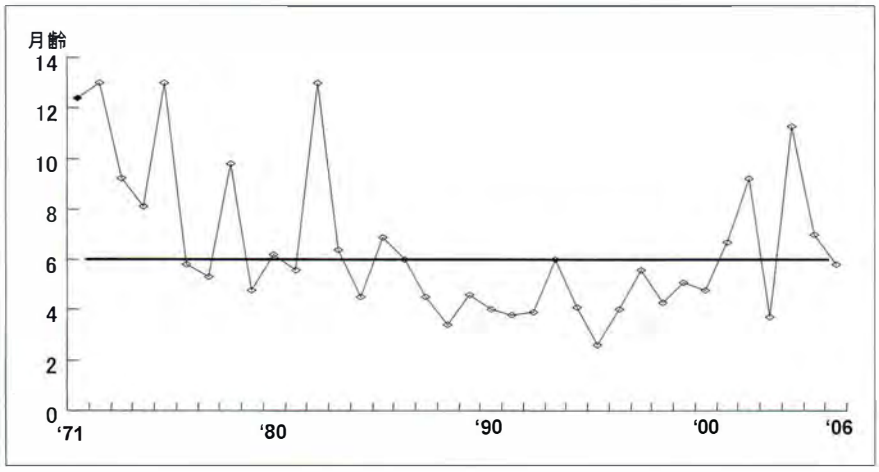

図 3.
初診時平均月齢の
経年的変化

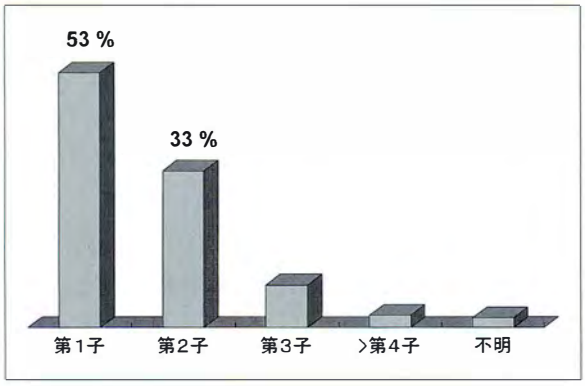

図 4. 先天股脱症例と出生順位との関連

6．分娩法および分娩時胎位との関連

66%が普通分娩(経膣分娩)，26%が帝王切開，5%が吸引分娩であった．

分娩時胎位は頭位分娩が76%，骨盤位分娩が21%を占めていた．

7．家族歴との関連

4親等以内すなわち患児のいとこまでの家族歴に先天股脱の治療歴や治療を受けないまでも乳児期の股関節になんらかの異常を指摘されたことはないかを調べた．その結果32%の症例で家族歴との関連を認めた．

8．首の向き癖との関連

両側例では向き癖のない患児が9割を占める一方，片側例では74%に左右どちらかの向き癖を認めた．さらに片側例においてこれら向き癖と罹患側の関連を調べると，向き癖と反対側の脱臼が92%を占めていた．

9．出生順位との関連(図4)

第1子の割合が最も多く53%を占めており，第2子の33%と合わせると両者で86%であった．

考　察

新生児出生数の絶対的減少ばかりでなく，石田[2]により提唱された育児指導による予防活動の実践，普及の成果で近年先天股脱の発生数は激減したといわれるが，現在もなお整復法や予後について議論の分かれる重要な疾患であることに変わりはない．先天股脱の疫学調査については本邦に限っても過去に相当数の報告が散見される[2)~10)]．しかし，まとまった報告となると予防活動の提唱から数年を経た1990年頃までさかのぼらねばならない．

本研究の第一の目的は最近10年間の疫学的傾向にそれ以前の傾向と比べて大きな差はないかを検討することである．次に，予防のための適切な育児指導が実践されても脱臼症例を根絶できるわけではないので，健診によってスクリーニングを行い，見逃しなく治療につなげることが重要である．背景に脱臼の危険因子を有する児をあらかじめ識別できれば健診時に注意深い診察ができるメリットがあり，見逃される確率も減少する．本研究の第二の目的は，患児の出生状況や家族歴などにおける脱臼の危険因子を再確認するという点にある．

脱臼の発生数についてはここ10年で完全に下げ止まりの状況であり，新生児出生数がすでに底をつき今後はむしろ増加に転ずるとすれば脱臼症例も増加する可能性がある．性別については，多くの報告では女児の発生率が男児の4～6倍とされているが，我々の調査では女児の比率がより高くなっていた．本研究の調査対象からは，いわゆる不安定股として経過のみ観察される症例は除外しているので，生後3か月以降の確立された脱臼症例では一般の報告よりも女児の比率が高いのかもしれない．

両側性脱臼が最近10年で激減したという結果は脱臼予防の啓蒙活動が効を奏し，その原因が出生後の環境因子に負うところが大きかった脱臼症例としては減少しているのではないかと考えている．片側性脱臼の左右の頻度差は成書にも記載されているように[1]，胎児の子宮内での胎位の傾向に負うところが大きいのではないかと考えられた．また片側例の74%に首の向き癖が存在し，しかも92%が向き癖と反対側の脱臼であったという結果は，従来報告されてきたように片側性脱臼においては向き癖と脱臼側とは明らかに関連があると考えられた．脱臼発生の季節間変動は従来の報告と一致しており，やはり衣服の重ね着により股関節の開排が制限されるという出生後の要因が脱臼に関与していると考えてよいと思われた．

脱臼症例での帝王切開の割合が26%という結果は，一般に15%程度とされる帝王切開率と比較するとやはり高い．また脱臼症例での骨盤位の比率21%という結果は，通常3%程度といわれる骨盤位の割合からすると同じく明らかに高い．患児の家族歴において実に32%に何らかの異常を認めたことも含めて，これら出生状況や家族歴は脱臼の危険因子として健診時には留意しなければならないことが再認識された．

出生順位と脱臼との関連については第1子，第2子をあわせて86%に達した．近年の少子化傾向で第3子以降の誕生が少ないとすれば，すべての健診対象者は出生順位に関しては危険因子を有すると考えざるを得ない．

まとめ

当院において1971～2006年の36年間に治療を行った先天股脱症例942例1049関節について疫学調査を行った．おおむね過去の報告と一致する結果を得たが，両側性脱臼の著しい減少傾向は特徴的であった．

文　献

1) Herring JA：Tachdjian's Pediatric Orthopaedics. Saunders. Philadelphia, 513-520, 2002.
2) 石田勝正：先天股脱予防の成立．日整会誌 **49**：692-693，1975.
3) Ishida K：Prevention of the development of the typical dislocation of the hip. Clin Orthop Relat

Res　**126**：167-169, 1977.
4) 児玉直樹，松永隆信，橋本幸生ほか：予防活動普及前後の15年間における先天股脱症例の検討．臨整外　**25**：281-287，1990.
5) 増田達之，細谷　徹，島田幸造ほか：予防処置導入後の乳児先天股脱の成因について―股関節の非対称性開排制限との関連性について―．臨整外　**25**：268-275，1990.
6) 守矢秀幸，篠原寛休，藤塚光慶ほか：予防処置導入後の乳児先天股脱．臨整外　**25**：293-297, 1990.
7) 永山盛隆，吉川朝昭，金谷文則ほか：沖縄県の乳児先天性股関節脱臼．日小整会誌　**5**：91-94, 1995.
8) 園部成喜，菊池一郎，柳沢正信ほか：一地域にみる新生児および乳幼児先天股脱の発生頻度．臨整外　**25**：264-267，1990.
9) 菅野大己，増山武志，松野丈夫ほか：乳児先天性股関節脱臼の疫学調査．北海道整災誌　**32**：107-112，1988.
10) 山田健治，岩崎勝郎，高橋克郎ほか：長崎市における予防処置導入後の乳児先天股脱の発生率と整復率．臨整外　**25**：276-280，1990.

Abstract

Developmental Dysplasia of the Hip in Kobe Children's Hospital
—Survey results—

Shinichi Satsuma, M. D., et al.
Department of Orthopaedic Surgery, Kobe Children's Hospital

A survey was carried out to discover the factors associated with the prevalence of developmental dysplasia of the hip (DDH) in children treated in Kobe Children's Hospital, which is a key hospital for treating sick children in Hyogo Prefecture, Japan. One thousand and forty-nine joints of nine hundred and forty-two cases, from 1971 to 2006, were investigated. The annual occurrence of DDH cases tended to decrease year by year, although in the last ten years there has been a constant 20 to 30 cases. DDH occurred eight times more often in females than in males. In the past, the incidence of bilateral dislocation was about ten percent, but this proportion has decreased recently. In the unilateral cases, the occurrence was twice as often in the left hip as in the right one. The incidence of DDH was higher in winter than in summer. Breech presentation or caesarean section had more often than not been experienced by the babies with DDH. Thirty percent of the patients with DDH were found to have DDH in their family history, and about ninety percent were born as the first or second child. These results are consistent with similar reports in the past. However, the tendency for a decrease in the rate of cases with bilateral dislocation is being reported for the first time. In conclusion, it is recommended that in medical check-ups on the hip joints of new-born babies, doctors pay particular attention to the method of delivery and family history of the baby.

日小整会誌（J Jpn Ped Orthop Ass）17(2)：303-307, 2008.

滋賀県における先天性股関節脱臼発生の推移

滋賀県立小児保健医療センター整形外科
片岡浩之・二見　徹・太田英吾
共田義秀・尾木祐子・貴志夏江
スカイ整形外科クリニック　水野病院整形外科
柏木直也・瀬戸洋一　鈴木茂夫

要　旨　滋賀県における先天性股関節脱臼発生の推移を調査した．滋賀県内で1995年1月～2006年12月までの12年間に出生した先天性股関節脱臼児で，当センターで治療した582名599関節を対象とした．症候性，奇形性，麻痺性脱臼は除外した．それらの性別，罹患側，股関節開排位における骨頭の臼蓋に対する位置から分類した脱臼のタイプ(鈴木)，誕生月，家族歴，出生順位，胎内・娩出肢位，同時期の年・月別出生数を調査した．性別は男児77名，女児505名，片側脱臼例では右213名，左386名で左側が多く，重症度が高いとますます左優位となる傾向があった．両側例は17名(2.9%)に，家族歴は132名(22.7%)に認めた．出生順位は第1子が205名(51.0%)であった．骨盤位分娩は，39名(娩出肢位の判明した中の12%)にみられた．脱臼のタイプはタイプA(亜脱臼)467関節，B(脱臼)105関節，C(完全脱臼)27関節であった．誕生月では12月93名(16.0%)が最多で，年間を通して12月を中心としたピラミッド型の分布を示し，最少は6月10名であった．調査期間での年・月別出生数はほぼ一定であった．

はじめに

先天性股関節脱臼(以下，DDH)の発生要因として，胎内環境～骨盤位，羊水過少，初産など，あるいは遺伝的要素，内分泌的要素～関節弛緩性などの先天的因子，また出生後の後天的環境要因～巻きオムツ，スリングなどによる股関節内転，膝関節伸展強制などの器械的な要素などの多くの因子が関与していると考えられる．DDHの発生に明確な季節変動があることを先般報告した[9]が，本研究ではさらに調査期間～対象を拡大し，滋賀県内での発生動向を調査した．

対象と方法

1995年1月～2006年12月までの12年間に滋賀県内で出生し，生後6か月以内に当センターで加療したDDH児582名599関節を対象とした．症候性脱臼，染色体異常などにともなう奇形性脱臼，また麻痺性脱臼は除外した．これらの性別，罹患側，誕生月，股関節開排位における臼蓋に対する大腿骨頭の位置による脱臼のタイプ分類(鈴木)[10]，出生順位，家族歴，胎内・娩出肢位を調査した．また合わせて同時期の滋賀県における年・月別の出生数を調査した．

Key words：developmental dysplasia of the hip(先天性股関節脱臼)，epidemiology(疫学)，environmental factor(環境因子)
連絡先：〒524-0022　滋賀県守山市守山5-7-30　滋賀県立小児保健医療センター整形外科　片岡浩之
電話(077)582-6200
受付日：平成20年7月23日

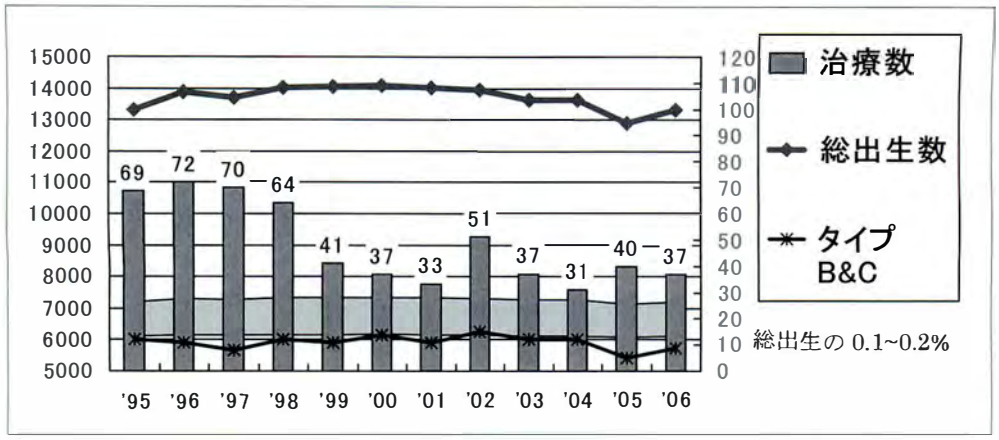

図 1. 滋賀県内の年別総出生数と DDH 治療数

表 1. 脱臼タイプ(重症度)別にみた罹患側と総数

Type		Right	Left	Total
A	*A I-I*	65	98	163
	A I-II	79	127	206
	A II	39	59	98
B		26	79	105
C		4	23	27

結　果

性別は男児 77 名，女児 505 名(1：6.6)で，罹患側は右 213 関節，左 386 関節であった．両側例は 17 名(2.9%)，3 親等以内に治療歴をともなう明らかな家族歴を有しているものが 132 名(22.7%)に認められた．調査した 12 年間での滋賀県内の年間総出生数は 13,000 前後から 14,000 名あまり(12,899～14,087 名，平均 13,720 名)とほぼ一定で，先天性股関節脱臼の罹患率を 0.1～0.2%として計算すると 13～28 名である．我々の治療数は年間 30～50 名あまりであり，滋賀県内で出生した DDH 児の大部分を治療していると考えられた(図 1)．股関節脱臼のタイプは，鈴木の分類で評価すると，股関節伸展位では前外方への不安定性を示すものの，股関節開排位では求心位をとるもののうち，臼蓋形成不全をともなわないタイプ A I-I 163 関節，臼蓋形成不全をともなう A I-II 206 関節，股関節開排位でも求心性が失われているタイプ A II 98 関節，求心性を完全に失ったタイプ B 105 関節，さらに後方に転位し骨頭中心が臼蓋後縁よりさらに後方に位置したタイプ C 27 関節であった．これらのタイプ別に罹患側をみると(表 1)，タイプ A では全症例を治療対象としていない A I-I もふくめ，左が右のおよそ 1.5 倍で，タイプ B では約 3 倍，タイプ C では 5.6 倍と，脱臼の重症度が高くなるにつれますます左優位になる傾向がみられた．

調査期間の県内月別総出生数は，およそ 12,500～14,400 名で，12 年間であるのでほぼ年間の総出生数となり，月によるばらつきは大／小の月(30/31 日)によるもので，各月の 1 日あたりの出生数は 36.5～38.9(平均 37.5)名と，毎日ほぼ同数の出生がみられていた．しかし DDH 児の誕生月は 12 月が 93 名(16.0%)と最多で，年間を通してみると 12 月を中心としたほぼピラミッド型の分布を示し，最少は 6 月 10 名であった(図 2)．10 月から 1 月の 4 か月で 318 名，全体の 54.6%にのぼり，季節としては明確に秋から冬の誕生に多発する傾向があった．この傾向は，DDH における完全脱臼を意味するタイプ B および C に限定してもほぼ同様であった．

出生順位では，順位の確認できた 402 名中の第 1 子の割合は 51.0%で，ほぼ同時期での滋賀県における出生順位構成比率は，第 1 子 47.3%，第 2 子 37.6%，第 3 子 12.7%，第 4 子 2.0%，第 5 子以上 0.4%であり，DDH 発生にはやや第 1 子優位の傾向がみられた．

胎内・娩出肢位では，確認できた 330 例について調査すると，骨盤位であった児は 39 名(12%)にみられ，一般の骨盤位分娩の頻度は 3～5%とさ

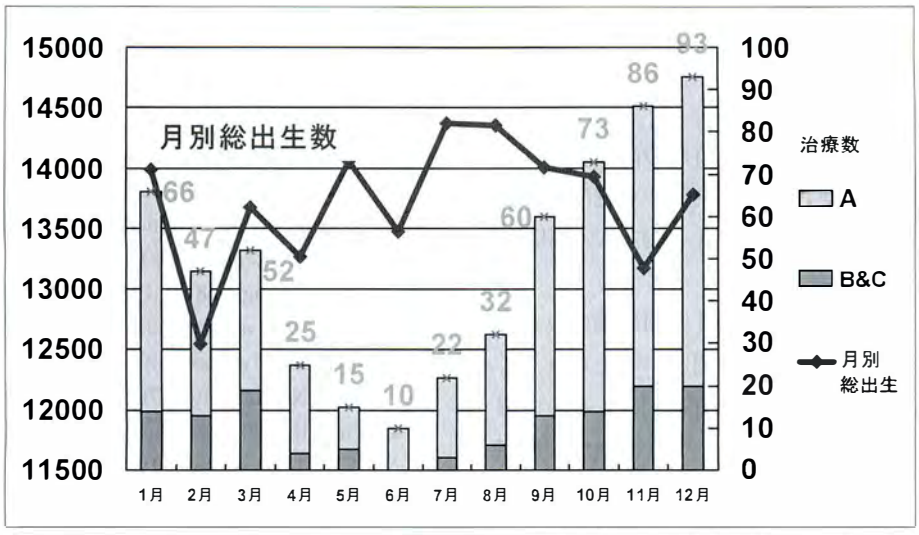

図 2. 滋賀県内の月別総出生数と誕生月別 DDH 児数

れており，DDH 児では骨盤位分娩の頻度が高くみられた．

考　察

滋賀県内の 2 つのパイロット地区にて 1989 年～1993 年までの 5 年間の DDH の発生頻度を調査した柏木ら[8]によると，股関節に何らかの異常を認めた症例の発生頻度は 1000 人中 6 人であり，治療を必要とした症例の発生頻度は 1000 人中 1.2 人であった．

その報告に基づくと，本研究の調査期間での出生数は例年 1.3～1.4 万人であり，異常所見は 78～84 名，治療を要する例は 15.6～16.8 名と算出される．我々は臨床所見・単純 X 線像のみならず，前方法(鈴木)による超音波断層像にて股関節仲展・開排位での不安定性を仔細に評価し，文字どおりの脱臼に連続した病態として亜脱臼を捉えており，原則的にタイプ A Ⅰ-Ⅱ以上の状態では治療を行っており，この 12 年間では毎年 31～72 名(平均 48.5 名)の滋賀県出生の乳児股関節を治療してきた．これらは県外患者などをふくめた治療総数の約 70%に相当する．タイプ A のどこまでを治療対象とするかの議論はさておき，本研究の対象は，県内で誕生した DDH 児すべてをふくむものではなく，完全な疫学的データとして採用することはできないが，県内の DDH の発生動向を検討する上では十分と思われる．

これまで先天性股関節脱臼発生の危険因子としては，女児で左側，女性ホルモンによる関節弛緩，遺伝的要素(家族歴)などがあげられ，また子宮内因子として胎児圧迫の要素となる第 1 子，羊水過少，また大きな危険性をもつ肢位として骨盤位が指摘され，また過期産，難産，出生体重などの関与が報告されている[3]．

本研究においても骨盤位は危険因子として考えることができ，また家族歴の頻度は諸家の報告とほぼ同様であり，遺伝性の関与に否定的な第 1 子優位の傾向は大きくなく，遺伝性の要因に加え子宮内緊張が相対的に強い第 1 子にやや増大傾向がみられたと考えられる．しかし，こうした出生前や周産期，また遺伝性の要因には季節変動は考えにくく，明らかに秋～冬に発生頻度が上昇する現象は後天性の環境因子が大きく関与しているのではないかと考えられる．

諸外国の季節発生の報告でも，イスラエル[4]は秋～冬，南半球のニュージーランド[5]でも冬，スペイン[6]では冬ないし春，メキシコ[1]では冬，イギリス[2]でも冬に多発するとされ，いずれも年間を通して気温の低い季節に多発する傾向がある．

季節発生の要因としては，後天性の秋～冬の生活環境，すなわち厚い衣服・布団などによる下肢の仲展強制ないしは自動運動を妨げているのではないかと考えられる．また胎生 4～6 か月は下肢の自動運動が活発になる時期に相当し，秋～冬に

出生する児にとっては，その時期の高気温が女性ホルモンの分泌を促し，関節弛緩から脱臼を誘発する可能性や羊水過少をきたしやすいとの報告[4]もある．

また左優位であることは，乳児期早期にみられる向きぐせ～非対称姿勢との関連が考えられ，これらは子宮内での胎児姿勢の向きによるとの報告[7]があり，連続したスペクトラムの中で，重症脱臼例ではこれをベースとしてさらに複数の要因が関与してますます左優位に傾くのではないかと考えられた．

結　論

1）滋賀県におけるDDHの発生動向を12年間にわたり調査した．

2）女児，第1子，秋～冬期生まれ，骨盤位に多い傾向がみられた．家族歴は23%に認めた．

3）脱臼の重症度が上がるにつれ，ますます左優位の罹患傾向がみられた．両側例は3%にみられた．

4）秋～冬の後天性の生活環境がDDHの発生に関与しているのではないかと考えられた．

文　献

1) Aguirre Negrete MG et al：Luxación congénita de cadera y estacionalidad. Bol Med Hosp Infant Mex **48**(4)：243-248, 1992.
2) Anand JK et al：Incidence of neonatal hip instability：are there seasonal variations? Acta Orthop Belg **58**(2)：205-208, 1992.
3) Chan A et al：Perinatal risk factors for developmental dysplasia of the hip. Arch Dis Child Fetal Neonatal Ed **76**(2)：F94-100, 1997.
4) Chen R et al：Congenital dislocation of the hip (CDH) and seasonality：the gestational age of vulnerability to some seasonal factor. Am J Epidemiol **92**(5)：287-293, 1970.
5) Dykes RG：Congenital dislocation of the hip in Southland. NZ Med J **81**(540)：467-470, 1975.
6) Fuentes Dias A et al：Factores obstétricos y perinatales en la luxación congénita de cadera. An Esp Pediatr **46**(1)：29-32, 1997.
7) Hamanishi C：Turned head-adducted hip-truncal curvature syndrome. Arch Dis Child **70**(6)：515-519, 1994.
8) Kashiwagi N et al：Incidence of congenital dislocation of the hip in Shiga Prefecture, 1989-1993. J Jpn Paed Orthop Ass **6**(2)：171-175, 1997.
9) Kataoka H et al：先天性股関節脱臼の季節変動. J Jpn Paed Orthop Ass **17**(1)：87-90, 2008.
10) Suzuki S：Ultrasound and the Pavlic harness in CDH. J Bone Joint Surg **75-B**：483-487, 1993.

Abstract

Developmental Dysplasia of the Hip : Annual Incidence in Shiga Prefecture

Hiroyuki Kataoka, M. D., et al.

Department of Orthopaedic Surgery, Medical Center for Children, Shiga

We report the annual incidence of developmental dysplasia of the hip joint in newborns, for the past twelve years 1995-2006. The epidemiologic data included gender, laterality, type of dislocation, month of birth, the rate of first-born, breech presentation and family history in all 582 babies (599 joints) with developmental dysplasia of the hip, born in Shiga Prefecture between 1995 and 2006. The male/female ratio was 1/6.6, and the majority showed left-side dominance. The more dominance of the left, then the severer was the degree of dislocation. 17 babies (2.9%) had bilateral dislocations. 132 babies (22.7%) had a definite positive family history. 205 babies (51.0%) were first-born. Breech presentation was found in 39 (12%) babies. The type of dislocation according to Suzuki's classification was type A (subluxation) in 467 joints, type B (dislocation) in 105, and type C (dislocated completely) in 27.

Remarkably, the incidence according to month of birth showed a peak of 93 cases (16.0%) in December, and a minimum of 10 in June. This same annual month-by-month incidence pattern was seen each year over the past twelve years.

日小整会誌（J Jpn Ped Orthop Ass）17(2)：308-312. 2008.

先天性股関節脱臼の治療

福岡市立こども病院整形外科
和田晃房・藤井敏男・高村和幸
柳田晴久・浦野典子

要　旨　先天性股関節脱臼の治療法として，高位脱臼でないYamamuroのa値が0 mm以上の例で6か月未満ではリーメンビューゲル装具を，リーメンビューゲル装具で整復されない例・6か月から2歳未満の例では牽引治療を併用した徒手整復を，水平牽引中のX線像でYamamuroのa値が5 mm以上引き下がらない例・牽引徒手整復不成功例・2歳以上では前方侵入法による観血整復術を選択した．リーメンビューゲル装具の整復率は86%，牽引徒手整復の成功率は84%であった．観血整復術は前方進入法による関節包全周解離を行い，44%で後に補正手術を行いSeverin Ⅰ-Ⅱの良好例は69%であった．

はじめに

先天性股関節脱臼に対する我々のリーメンビューゲル装具治療，入院牽引を併用した徒手整復，および観血整復術に対する治療法とその成績を報告する．

治療法

1．リーメンビューゲル装具(RB)治療

リーメンビューゲル装具(RB)治療の適応は，6か月未満で，Yamamuroのa値が0以下の高位脱臼を除く全例としている．新生児期に発見された症例にも柔らかいバンドを用いて新生児期にRB治療を行う．RB装着後1週間以内に整復されない場合，1か月後に再装着を試み，再装着後も1週間以内に整復されなければ，入院牽引を併用した徒手整復治療へ変更する．整復されれば，90°屈曲位で1か月間，2か月間かけて45°屈曲位へゆるめ，1か月間45°屈曲位で保持し，計4か月間装着する．

2．入院牽引を併用した徒手整復

入院牽引を併用した徒手整復の適応は，RB装着後1週間以内に整復されない例，6か月以上2歳未満の例である．水平牽引下のX線像でYamamuroのa値が5以上引き下がらない例では観血整復術へ変更する．牽引治療は，水平1～2週間・垂直1週間・開排1週間の計3～4週間行う．水平牽引中のX線像でdistanceaが5 mm以上引き下がらない例では，徒手整復を諦め観血整復術の適応とする．入院牽引治療後に全身麻酔下で徒手整復を行い，90°屈曲・完全開排整復位より，30°以上内転・伸展で整復が保持できる例，クリックが明瞭である例を安定した整復と判断し軽度内転させ開排位ギプス固定する．3週間のギプス固定の後，6か月間の装具治療(ゆるい開排装具・ホフマンダイムラー装具)を行う．

3．観血整復術

観血整復術の適応は，高位脱臼例，徒手整復不

Key words：developmental dysplasia in the hip(先天性股関節脱臼)，residual subluxation(遺残性亜脱臼)，Pavlik harness(リーメンビューゲル装具)，traction(牽引治療)，closed reduction(徒手整復)
連絡先：〒810-0063　福岡市中央区唐人町2-5-1　福岡市立こども病院整形外科　和田晃房　電話(092)713-3111
受付日：平成20年2月7日

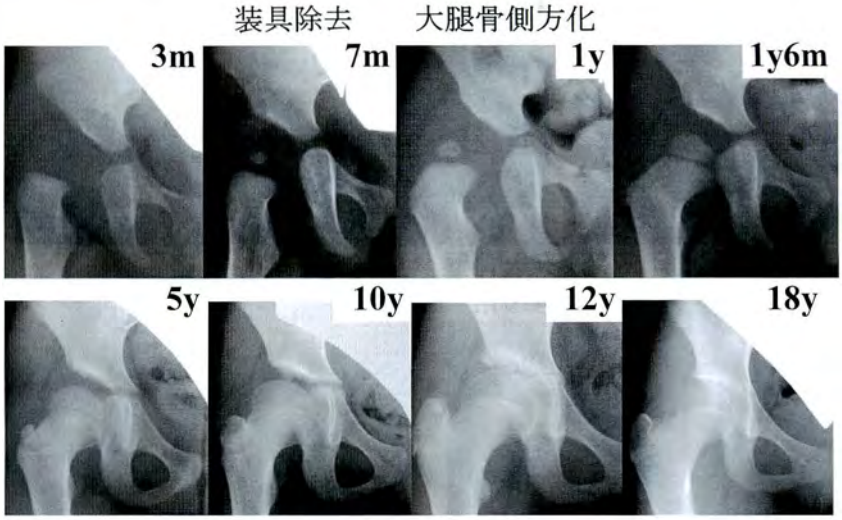

図 1.
リーメンビューゲル装具治療
リーメンビューゲル装具治療で脱臼整復され，大腿骨頭の側方化も装具除去後1年以内に改善し，良好な臼蓋被覆と求心性が得られた．

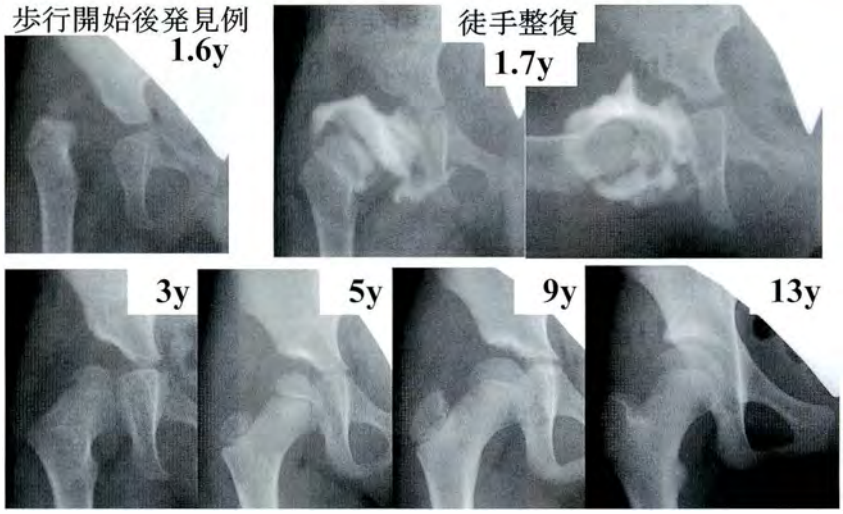

図 2.
牽引徒手整復
歩行開始後に発見された例で，1.7歳時に牽引徒手整復し，良好な臼蓋被覆と求心性が得られた．

成功例，および徒手整復後ギプス固定・装具治療期間中に再脱臼した例，2歳以上の例である．観血整復術は，前方侵入法を用い，内転筋の切腱，関節近位での腸腰筋の切腱，関節包周囲の線維性癒着の剥離，関節包全周解離，内反リンブス・肥厚した円靱帯・関節内脂肪組織の切除，横靭帯の切離，関節包の縫縮を行う．6週間のギプス固定の後，3か月間の装具治療(hip action brace)を行う．

治療成績

1．リーメンビューゲル装具(RB)治療(図1)

1980～1992年にRB装着した112股関節中96例(86%)で整復され，そのうち経過良好で早期終了した例や転居などで追跡できなかった例を除く14歳以上まで追跡し得た症例は，42股であった．装着時平均月齢は3.7か月，最終追跡時平均年齢は16.4歳であった．9例にKalamchi分類Ⅱ-Ⅳの骨頭壊死を認めた．10股に補正手術を行ったものの，最終追跡時Severin分類はⅠ-Ⅱが33股(79%)，Ⅲ-Ⅳが9股(21%)であった．

2．入院牽引を併用した徒手整復(図2，3)

最近5年間(2001～2005年)に牽引徒手整復を行った58例61股関節の症例の徒手整復時の平均月齢は8か月で，51股(84%)が再脱臼なく整復された．不成功例の2股が徒手整復時不安定で断念した例，7股が再脱臼した例であった．

1.5歳以上の歩行開始後に発見された症例では，10年以上追跡し得た18股関節の徒手整復時平均年齢は1.9歳，最終追跡時平均年齢は15.1

図 3.
牽引徒手整復
歩行開始後に発見された例で，2歳時に牽引徒手整復．5歳時にソルター骨盤骨切り術を行い，良好な臼蓋被覆と求心性が得られた．

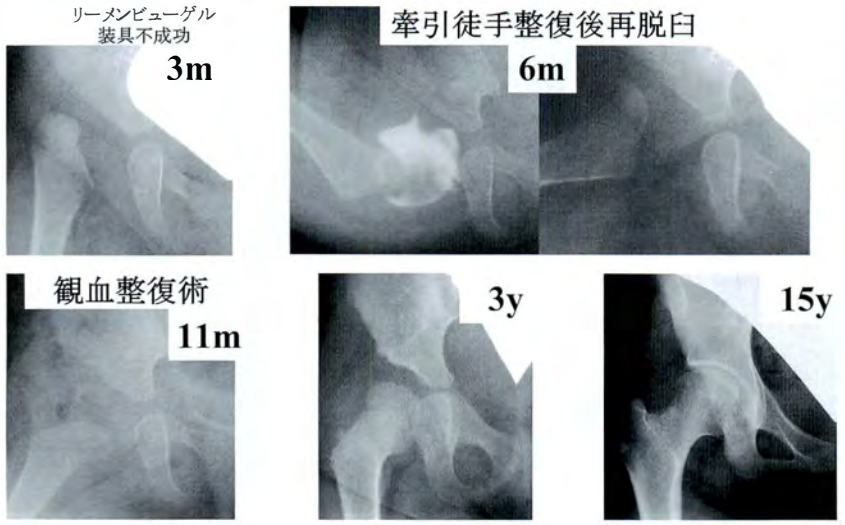

図 4.
観血整復
他院でリーメンビューゲル装具を脱臼したまま1か月装着された例で，3か月の初診時，高位脱臼を呈していた．6か月時に牽引徒手整復を行ったが再脱臼し，11か月時に観血整復術を行った．臼蓋形成不全は改善し，骨頭変形なく臼蓋被覆も良好である．

歳であった．9股に補正手術を行い，最終追跡時Severin分類はⅠ-Ⅱが14股(78%)，Ⅲ-Ⅳが4股(22%)であった．5股にKalamchi分類Ⅱ-Ⅳの骨頭変形を認めた．

3．観血整復術の治療(図4)

1990～2004年に観血整復術を単独で施行した16股関節の手術時平均年齢は1.0歳，最終追跡時平均年齢は10.1歳で，全例牽引徒手整復不成功例であった．3歳以上の症例では，適宜骨盤骨切り術や大腿骨減捻内反骨切り術を合併しており，今回の対象から除外した．7股に補正手術としてソルター骨盤骨切り術を行い，最終追跡時Severin分類はⅠ-Ⅱが11股(69%)，Ⅲ-Ⅳが5股(31%)であった．9股にKalamchi分類Ⅱ-Ⅳの骨頭変形を認めた．

考　察

RB治療の整復率は86%で，経過良好な症例では早期終了となり長期経過観察ができない例が多かったものの，長期経過観察しえた症例の最終追跡時Severin分類Ⅰ-Ⅱ群は80%と概ね良好な成績であった．

入院牽引を併用した徒手整復の再脱臼なく整復された成功例は84%であった．不成功例のMRI所見は，北野ら[1]の報告のように腸腰筋の内側偏移と骨頭の圧排が強く，後方の関節包や臼蓋軟骨の肥厚が著しい特徴があった．1.5歳以上の歩行開始後に発見された症例でも，牽引徒手整復治療

図 5.
骨頭壊死例
骨頭壊死をきたした症例．症例Aは臼蓋形成不全軽く，経過観察を行った．症例Bでは，観血整復とソルター骨盤骨切り術を行うことで，臼蓋被覆や求心性が良好となり，骨頭の良好な修復が得られた．症例Cでも，骨頭変形は残存したが，観血整復とソルター骨盤骨切り術を行い，臼蓋被覆や関節適合性を改善させることができた．

を行っており，半数に補正手術を行ったものの最終追跡時 Severin 分類Ⅰ-Ⅱ群は 78% と概ね良好な成績が得られた．

観血整復術は 1990 年以降前方侵入法による関節包全周解離を用いており，3 歳までの症例では骨盤骨切り術や大腿骨減捻内反骨切り術を合併せずに単独で施行できた．内転筋や，関節近位で腸腰筋を切腱し，十分な関節包周囲の線維性癒着の剥離，内反リンブス・肥厚した円靱帯・関節内脂肪組織の切除，横靱帯の切離を行っている．関節包は縫縮している．本法を始めてからの症例は 16 股関節とまだ少ないが，7 股に補正手術を行い，現時点での最終追跡時 Severin 分類Ⅰ-Ⅱ群は 11 股(69%)であった．

遺残性亜脱臼例に対しては，CE 角 10°未満・α 角 30°超・Sharp 角 50°超を目安に，1.5～7 歳例ではソルター骨盤骨切り術を，7～12 歳例ではペンバートン骨盤骨切り術を行った．ソルター骨盤骨切り術の 65%，ペンバートン骨盤骨切り術の 76% が Severin Ⅰ-Ⅱの良好例へ改善した[2]．程度の強い骨頭壊死があり臼蓋形成不全の強い症例では，観血整復や大腿骨内反骨切り術も合併した早期の補正手術により，良好な臼蓋被覆と関節適合性が得られ，骨頭壊死の改善も認めた(図 5)．遺残性亜脱臼に対しては，臼蓋形成不全例では小学校入学前の 5～6 歳頃に，程度の強い骨頭壊死を合併していれば 3～4 歳頃に補正手術を行うこととしている．

文　献

1) 北野利夫，佐々木　緑，玄　正基ほか：開排位持続牽引法を試みた先天股脱症例の整復前後の MRI 像．日小整会誌　8：139-144，1999．
2) Wada A, Fujii T, Takamura K et al：Pemberton osteotomy for developmental dysplasia of the hip in older children. J Pediatr Orthop **23**：508-513, 2003.

Abstract

Treatment of Developmental Dysplasia in the Hip

Akifusa Wada, M. D., et al.

Department of Orthopaedic Surgery, Fukuoka Children's Hospital

We reviewed the results from our treatment for developmental dysplasia in the hip. Pavlik harness was applied in all patients younger than 6 months of age without high dislocation, i. e., the Yamamuro's distance 'a' was<0 mm in an anteroposterior radiograph. Skin traction followed by closed reduction was performed in patients between 6 months and 2 years of age, as well as unsuccessful reduction using the Pavlik harness. Open reduction through the anterior approach was performed in patients with age older than 2 years, insufficient horizontal traction, i. e., the Yamamuro's distance 'a' was<5 mm in an anteroposterior radiograph during traction, and there was unsuccessful closed reduction, i. e., unstable reduction and re-dislocation. The reduction rate using the Pavlik harness was 86% and the success rate of skin traction followed by closed reduction was 84%. Open reduction was performed through the anterior approach. Secondary Salter osteotomy was performed in 44% of patients due to residual subluxation, but 69% met Severin I - II criteria.

日小整会誌 (J Jpn Ped Orthop Ass) 17(2)：313-318, 2008.

難治性先天性股関節脱臼の治療
—OHT 法による保存的整復へのこだわり—

あいち小児保健医療総合センター整形外科
服部　義・北小路　隆彦
名古屋大学整形外科
鬼頭浩史

要　旨　現在我々は生後7か月以後の未治療例，リーメンビューゲル整復不能例などの難治性先天性股関節脱臼に対してオーバーヘッドトラクション(OHT)法にて整復を行っている．1964～1996年の整復率は90.2%，ペルテス様変形発生率は9.5%(重症例2.8%)であり，整復時認めた臼底介在物は，後療法により71%消退し，これらは関節外補正手術が必要なことも多いが，良好な長期成績であった．この高い整復率は牽引法のみでなく関節造影所見にもとづくギプス固定法を含めた結果であると考えている．観血的整復は巨大骨頭，骨頭変形，関節内への直接侵襲による変形性関節症につながる軟骨障害が危惧される．我々は現在もOHT法による保存的整復にこだわっており，今回は牽引法のみでなく，ギプス固定法，装具療法を含めたOHT法治療体系の考え方，実際を報告した．

はじめに

現在，先天性股関節脱臼(以下，先天股脱)の牽引治療は診断遅延児，あるいはリーメンビューゲル法(以下，Rb法)にて整復されない症例に行われることが多い．牽引治療の目的，方法，効果に関してはさまざまな意見があるが，おおむね整復率の改善とペルテス病様変形(以下，ペ変)の予防のために行われているといってよい．今回の目的は1964年から名古屋大学で行ったOHT法による整復例の長期成績から得られた現在のOHT法治療体系の具体的な考え方，方法の詳細を報告することである．

過去のOHT治療の整復率とペ変率[3)]

1964～1996年に名古屋大学にてOHT法により整復された奇形性脱臼を除いた先天股脱330例410関節を対象とした．整復率は370関節/410関節(90.2%)，ペ変発生率は10歳以上追跡できた症例で検討したが24関節/252関節(9.5%)でKalamchiのⅡ群17関節(6.7%)，Ⅲ，Ⅳ群あわせて7関節(2.8%)と軽症例のⅡ群の率が高かった．整復率に関与するものとして，前治療歴があり未治療例・Rb法不成功例の整復率はよく，Rb法以外の整復法での失敗例の整復率は悪かった．1976年からは開排70°以上で膝屈曲位牽引とする方法とし，有意に整復率が改善した(整復率97%)．整復時月齢は3歳以下であれば，整復率には関与しなかった．ペ変率に関与するのは前治療歴であり，Rb法以外の整復不成功例ではペ変率が高かった．水平牽引期間はペ変率に関与しており，20日以上の水平牽引はそれ以下の牽引期間に比

Key words：developmental dysplasia of the hip(先天性股関節脱臼)，conservative treatment(保存的整復)，overhead traction(オーバーヘッド牽引治療)，open reduction(観血的整復)
連絡先：〒474-8710　愛知県大府市森岡町尾坂田1-2　あいち小児保健医療総合センター整形外科　服部　義
電話(0562)43-0500
受付日：平成20年8月7日

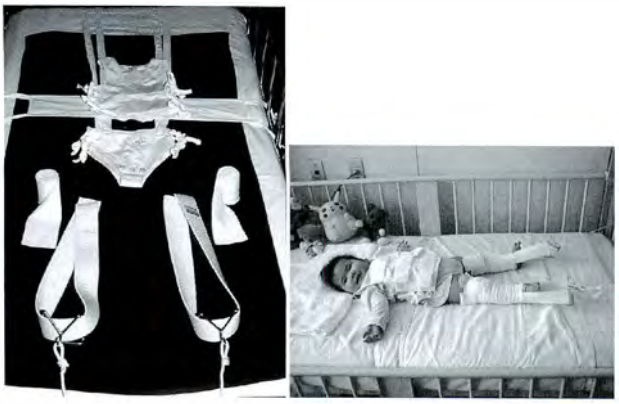

図 1.
水平牽引の様式である．患児の体格に合わせ，ベスト型抑制帯と，対抗牽引としてパンツ型抑制帯を用いる．

図 2.
牽引による皮膚障害防止にアトピー用の人工絹糸布(Tubifast™)を使用している．いつも一定の圧迫力で巻けるように基本的には看護師が協力し，母親が包帯を巻く．

しぺ変率が低かった．

整復時関節内介在物と長期成績[2)]

1964～1982 年に OHT 法で整復し，整復時関節造影を行い，成長終了まで追跡可能であった 98 例 133 関節を検討した．整復時平均月齢は 12 か月，最終調査時平均年齢 18 歳，補正手術の適応は 5 歳時 CE 角 5° 以下，臼蓋角 30° 以上としており，初期の数年を除いてほぼ同じ適応で一貫している．この結果 OHT 法整復例の補正手術率は 37%，補正手術例も含めた成長終了時の最終成績は Severin Ⅰ，Ⅱ群 59%であった．整復時に臼底介在物を認めても 71%が消退し，最終的には良好な成績が期待できた．

現在の OHT 法の実際

OHT 法の現在の実際を報告する．適応は生後 7 か月以上の未治療例，Rb 法整復不成功例としている．牽引開始時期は，離乳食が進み牽引にても皮膚障害が生じにくく，さまざまな管理がしやすくなる生後 6 か月以後としている．1 歳 6 か月までの牽引開始であれば，最終成績に開始月齢は大きな影響を与えない[1)]．3 歳台までは試みている．

第 1 段階―水平牽引

患児の体格に合わせ，ベッドにベスト型抑制帯と対抗牽引として，パンツ型抑制帯(松本義肢製を使用している)を用いる(図 1)．スピードトラックにて行うが，牽引による皮膚障害はアトピー用の人工絹糸布(Tubifast™)を使用してから少なくなった．児の不安・緊張を取り除くには母親の付き添いがあったほうがよく，いつも一定の圧迫力で巻けるように基本的には看護師と協力し母親が包帯を巻くことにしている(この手技の習熟はホームトラクションへの移行のためにも必要である)(図 2)．水平期間中は毎日 1 時間の牽引を除去したフリー時間を作り，入浴させその後母親らと遊ぶ．歩行可能な児はその間自由に歩行させる．重垂として最初は 0.5 kg ではじめ 1 日ごとに 0.5 kg 増量してゆく．重錘フックの重量を除いて，乳児では 1.0～1.5 kg，2 歳未満の幼児では 1.5～2.0 kg，2 歳以上では 2.0～2.5 kg で行い，健側の下肢の自動運動が行える程度の重量としている．この牽引は関節外の主たる障害因子と思われる腸腰筋の拘縮除去を目的としており，股関節を伸展位で牽引している(図 1)．牽引を始めると，患児は 1～2 日は機嫌が悪く泣くことが多いが皮膚障害など問題なければ，テレビ・ビデオ・おもちゃなどの活用で 3～4 日で機嫌がよくなることがほとんどである(母親には不安を持たないようにその旨をしっかり伝える)．牽引開始後 2 週間で，泣いていないリラックスした状態での牽引下のポータブル X 線撮影を行い，骨頭骨端核が Y 軟骨線より下降しているのを確認する．十分下降していない場合は重錘の増量を行う．この水平牽引期間は 20 日未満と以上でぺ変率の有意差を認めていることから，現在 4 週としている．

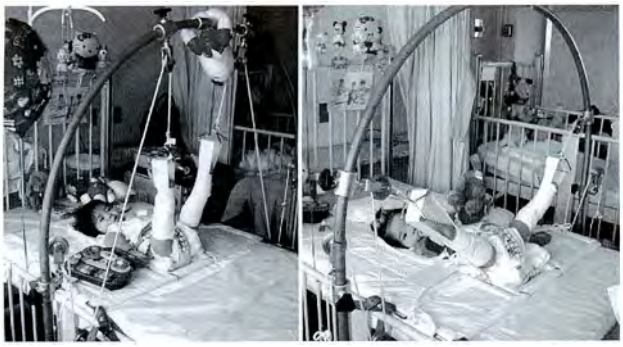

図 3.
オーバーヘッドフレームを固定し，そのやや尾側に骨盤部抑制固定用のフレームを取り付けＴ字帯で臀部を固定する．1日に約10°ずつ(両側で20°)外転をすすめる．約1週間にて外転70°となる．

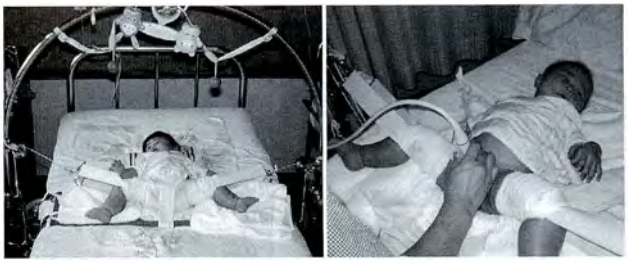

図 4.
外転が70°となった時点で膝上(大腿部のみ)の牽引とし，膝屈曲位とする．両下肢の下にはバスタオルをあてる．超音波検査にて整復を確認した後に重垂を0.5kgずつ減じ，最終的に0.5kgから1kgにする．

2008年からはこの水平牽引期間にホームトラクションを導入している．看護師が中心となり，母親に牽引手技などを教育指導する入院(おおむね1～2週間)後，家庭環境を確認し，自宅で牽引が可能と判断すれば製作したトラクションセット(マット付き)を貸し出し，入院と同じ状況で家庭で牽引を行ってもらっている[7]．

第2段階―垂直外転牽引

ベッドにオーバーヘッドフレームを固定し，そのやや尾側に骨盤部抑制固定用のフレームを取り付けＴ字帯で臀部を固定する．垂直牽引1日目は屈曲90°外転10°とし，翌日にフレームを頭側に移動し屈曲110°とし，その後両側とも1日に約10°ずつ(両側で20°)外転をすすめる．垂直牽引開始後は，牽引を除去しての入浴は行わない．約1週間にて外転70°となる(図3)．この垂直外転牽引は内転筋の拘縮の除去を目的としている．ホームトラクションは水平牽引期間のみで垂直外転牽引以後は必ず入院にて行う．

第3段階―開排位膝上牽引

自然整復に導く重要な段階である．外転が70°となった時点で膝上(大腿部のみ)の牽引とし，膝屈曲位とする．これはハムストリングを緩めることを目的とし，石田[4]が提唱したものである．両下肢の下にはバスタオルをあてる．超音波検査にて骨頭の位置を確認し，外転角度を調節する(図4)．膝上牽引になって1から2日後に自然整復が得られることが多い．その時にやや患児の機嫌が悪くなることがある．超音波検査にて整復を確認した後に重垂を0.5kgずつ減じ，最終的に0.5kgから1kgにする．整復が確認されればそれ以上外転を進めない．整復後5日程度そのまま整復位を保持する．この保持が骨頭の安定性に大きな影響を与え，無理のないギプス固定肢位を可能にする．第2，第3段階はあわせて2週間であり，水平牽引をあわせると6週間でほとんどの症例で自然整復が得られるということになる．水平牽引開始前に6週後の全身麻酔関節造影の申込みをしているが，予定通りに進むことがほとんどである．

全身麻酔による関節造影とギプス固定法

整復最終段階であるが，全身麻酔下に関節内介在物の程度と整復位での安定性を確認するために関節造影を行う．動態撮影にて開排や屈曲を何度減ずると再脱臼しうるかの安定性を確認する(図5)．関節内介在物の程度と安定性は一致しないことも多い．関節造影にて最も骨頭の求心性の良い位置を確かめ，その位置でギプス固定を行う．脱臼しない安全領域(safe zone)が広い場合はゆるめにギプスを巻く．まれに安定性が極めて悪い場合があるが，開排位膝上牽引に戻して安定性を改善する努力をするか，股関節過開排位でタイトにギプスを巻く．ギプス固定2，3週後に再確認すると，安定性が改善し，開排を減じた通常のギプス肢位に変更することができる例も多い．これらのギプス法，保存的整復にこだわる考え方がOHT後期法で97%という高い整復率の一つの要因と思われる．このような肢位にてギプス固定してもペ変が多くない理由は，十分な水平牽引，外

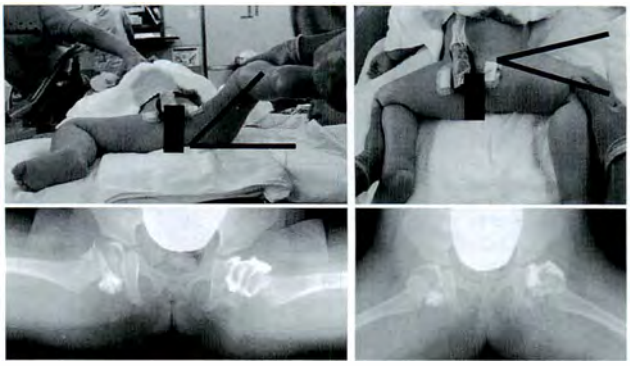

図 5. 関節造影
動態撮影にて開排や屈曲を何度減ずると再脱臼するか(Safe zone)を確認する．Safe zone 開排 90°↔45°，伸展 0°↔30°と表現する．



図 6.
関節造影にて最も骨頭の求心性の良い位置を確かめ，その位置でギプス固定を行う．その後可変式股開排装具を3，4週ごとに形を変えて2〜3か月継続する(a→b→c)．

図 7.
7か月，女児
Rb 不成功例
水平牽引前 X 線像

転牽引により，もっとも大きな関節外整復障害因子と考えられる腸腰筋，内転筋の緊張が除去されているためではないかと考えている．

装具療法

関節内介在物の程度，整復位の安定性にもよるが，ギプスを4〜5週間，その後可変式股開排装具を3,4週ごとに形を変えて2〜3か月継続する(図6)．タイトな装具により，関節拘縮，ぺ変をきたした苦い経験もあり，安定性がよく safe zone の大きな症例には，ゆるめの装具を意図する．このギプス・装具治療が骨頭の沈み込み(介在物の消退)に重要な役割を果たしていると思われる．

症　例

2003年あいち小児保健医療総合センター開設以後2008年7月までに行った OHT 整復例は31例34関節で，整復率は100%，Salter の基準によるぺ変は1関節(3%)あった．この中で最も保存的整復にこだわった1例を呈示する．

症例：7か月，女児．Rb 法不成功の右先天性股関節脱臼(図7)

前述の牽引治療後全身麻酔下に関節造影を行った．いわゆる偽整復位にてきわめて安定性も悪かった．ギプス固定を行ったが翌日に脱臼した(図8)．ギプスを除去し，再度エコーで骨頭の位置を確認しながら，整復位での安定化のため外転位膝上牽引を2週間続けた．再度の関節造影にて安定性がやや改善したため，過開排位にてギプス固定した．ギプス内の水平断 MRI では骨頭は整復位に保たれているが，前方後方の関節唇の介在が明らかであった(図9)．再ギプス4週後の関節造影，MRI では骨頭が明らかに沈み込み，安定性も改善したのを確認でき(図10)，その後脱臼することなく装具治療へ移行できた．

考　察

先天股脱の保存治療として，牽引治療は難治性先天股脱に対して行われることが多いが，その有効性に関しては様々な意見があり一定していない．本邦では片田[5]，町井[9]らが，また海外では Langenskiold[8]らが牽引治療を徒手整復前の前治療法と考えて行っているが，牽引治療によりその徒手整復率は高くなると報告している．一方喜久生[6]，山田[10]，らは牽引方法を工夫し，自然整復に導くことを試み報告している．名古屋大学では1964年に OHT 法を開始した当初は全身麻酔下に徒手整復を要する事が多く，OHT 法は徒手整

図 8.
初回関節造影
いわゆる偽整復位(a)にて開排をわずかに減ずるだけで脱臼し(b)，きわめて安定性が悪かった．ギプス固定を行ったが翌日に脱臼した(c)．

図 9.
再脱臼後外転位膝上牽引を2週間．その後の関節造影にて偽整復位は変わらないが，安定性がやや改善したため，整復位を保つように過開排位ギプス固定する．ギプス内MRIでは骨頭は整復位に保たれてはいるが，前方，後方の関節唇の介在が明らかである．

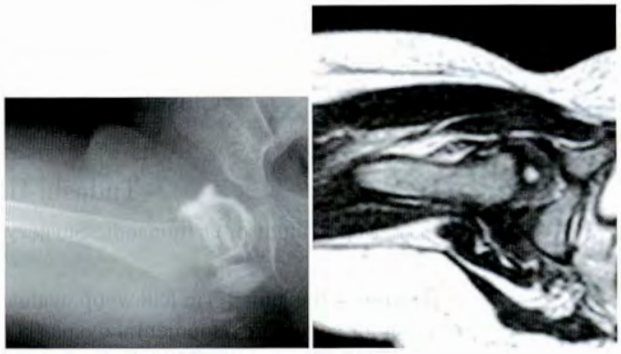

図 10.
再ギプス4週後の関節造影とMRIでは骨頭が明らかに沈み込み，求心性も改善したのを確認でき，装具治療へ変更した．

復の前処置といった感があった．しかし1976年以後，水平牽引期間を長くするとともに，石田[4]が提唱した外転が70°となった時点で膝上(大腿部のみ)の牽引とし，膝屈曲位とする方法をとってからは，自然整復率が増加し，整復率は97%になった．この高い整復率は牽引効果とともに，ギプス固定時等の保存的整復に対するこだわりの増強も一要因と思われる．OHT法は主たる関節外障害因子である股関節周囲筋群の拘縮除去はできるが，関節内介在物を直接除去することはできない．しかしOHT後ギプス，装具にて骨頭を整復位に保持することにより，整復時の関節内介在物が消退する(骨頭が沈み込む)事はよく認められる．これらはその後，関節外補正手術の追加にて，最終的にはよい成績が期待できる．観血的整復は術者の技術の優劣にて結果が左右されること，巨大骨頭，骨頭変形の可能性があること，関節内直接侵襲による変形性関節症につながる軟骨障害が危惧されることなどの問題点もある．したがって現在でも保存的整復にこだわる治療体系を継続しており，関節内介在物が経過にて消退しない例にのみ，ソルター手術と関節内介在物切除の同時手術を3歳台で追加する方針をとっている．OHT整復の問題点として水平牽引4週間，垂直外転牽引2週間，計6週間という長い牽引期間があげられる．これが海外で牽引治療が敬遠される一要因でもある．その対策として2008年から水平牽引期間に自宅で行うホームトラクション法を導入しており，家族の負担軽減，病院における平均在院日数の減少に有用な手段と考えている．またOHT法にても重症ペ変が3%に生ずる事実もある．今後はこのペ変発生をいかに予防するかに向けてのさらなる努力が必要と考えている．

文　献

1) 服部　義，北小路隆彦，高土昌三ほか：先天性股関節脱臼が寛骨臼の発育に及ぼす影響—整復時月齢と長期成績の関係．日小整会誌　7：10-13，1998.
2) Hattori T, Ono Y, Kitakoji T et al：Softtissue interposition after closed reduction in developmental dysplasia of the Hip. J Bone Joint Surg

81B：385-391, 1999.
3) 服部　義：先天性股関節脱臼治療の現状と今後の展望．(2)頭上方向牽引法．整形外科　**56**：731-737，2005.
4) 石田勝正：Over-head traction の改良法．整形外科 Mook　**25**：57-66，1983.
5) 片田重彦，村上宝久：先天股脱に対する水平牽引・徒手整復法の治療成績．臨整外　**26**：613-617，1991.
6) 喜久生明男，松永隆信，児玉直樹ほか：当科における先天股脱に対する overhead traction 法の経験．臨整外　**26**：627-631，1991.
7) 北小路隆彦，鬼頭浩史，大嶋義之ほか：小児股関節疾患に対する home traction の有用性．日小整会誌　**11**：56-59，2002.
8) Langenskiold A, Paavilainen T：The effect of prereduction traction on the results of closed reduction of developmental dislocation of the hip. J Pediatr Orthop　**20**：471-474, 2000.
9) 町井義和，島津　晃，北野利夫ほか：先天股脱に対する牽引療法の治療成績．臨整外　**26**：633-640，1991.
10) 山田順亮：私が体験した先天性股関節脱臼治療法の変遷．別冊整形外科　**32**：2-7，1997.

Abstract

Our Strategy for Severe DDH
—Closed Reduction by Overhead Traction—

Tadashi Hattori, M. D., et al.
Department of Orthopaedic Surgery, Aichi Children's Health and Medical Center

We report the long-term follow-up evaluation of our treatment of closed reduction by overhead traction for severe developmental dysplasia of the hip (DDH), in children older than seven months of age, and for children in whom reduction using the Pavlik harness was unsuccessful. The children underwent our procedure between 1964 and 1996. At the most recent follow-up, the success rate was 90.2%, and the incidence of necrosis in the femoral head was only 9.5%. 71% of the marked soft tissue interposition found on the initial arthrogram had disappeared by casting and bracing after the reduction. These cases achieved good results by the extra-capsular osteotomy such as the Salter operation. We believe that open reduction can be associated with a risk of avascular necrosis, coxa magna and damage to the articular cartilage. This paper reports the actual techniques of not only the overhead traction but also the arthrography, casting and bracing.

日小整会誌（J Jpn Ped Orthop Ass）17(2)：319-323. 2008.

先天股脱に対する治療体系と成績
―岡山大学関連施設において―

旭川療育園
赤澤啓史・青木　清・小田　浤
岡山大学病院整形外科　高知県立療育福祉センター
遠藤裕介・三谷　茂　三宮菜穂・高橋義仁
愛媛県立子ども療育センター
佐野敬介・中込　直

要　旨　岡山大学整形外科は，小児整形グループとして先天股脱に対し，一貫した治療を行ってきた．生後3か月までは育児指導のみ，3～6か月ではRiemenbügel(RB)を行っている．6か月を過ぎると，寝返りをするようになり，整復されにくくなるので，二方向股関節造影を行い，上方関節唇と前方，後方関節唇や骨頭との関係を分類することにより，徒手整復の適応を決めている．また，広範囲展開法の適応は，1歳6か月以上あるいは歩行開始例，保存的整復不成功例，観血整復不成功例としている．1962～1992年までに先天股脱に対して治療を行い，14歳以上まで経過観察可能であった症例446例をX線学的にSeverin評価で検討した．RB(279股)ではⅠ：193股，Ⅱ：13股，Ⅲ：67股，Ⅳ：6股で，徒手整復(52股)ではⅠ：29股，Ⅱ：6股，Ⅲ：15股，Ⅳ：2股，広範囲展開法(148股)ではⅠ：73股，Ⅱ：40股，Ⅲ：28股，Ⅳ：7股であった．我々は上記のような体系で治療を行ってきたが，その成績は満足すべきものと考えている．

序　文

岡山大学整形外科は，1954年の開設以来小児整形外科を臨床の大きな柱の一つとしてきた．小児整形の関連施設として大学病院以外にも，岡山県，香川県，愛媛県，高知県に四つの肢体不自由児施設を持ち，岡山大学小児整形グループとして先天股脱に対し一定の方針で治療を行ってきた．今回，岡山大学小児整形グループの先天股脱に対する治療方針の概略と，岡山大学関連四施設において治療した先天股脱の治療成績について報告する．

我々の治療方針

生後3か月までの治療であるが，新生児期には石田が提唱した予防的処置(育児指導)で改善する可能性があること，von Rosen splintなどの新生児用の装具は骨頭壊死の危険性が高いので使いたくないこと，生後3か月から治療を開始しても遅くないことなどから，育児指導のみ行い経過観察としている．

生後3～6か月の治療は当然Riemenbügel法(以下，RB)が第一選択となる．脱臼の程度によって治療法を選択している施設もあるが，この時期には全ての症例に一律にRBを処方している．

Key words：hip(股関節)，dislocation(脱臼)
連絡先：〒703-8555　岡山市祇園地先　旭川療育園　赤澤啓史　電話(086)275-1881
受付日：平成20年1月31日

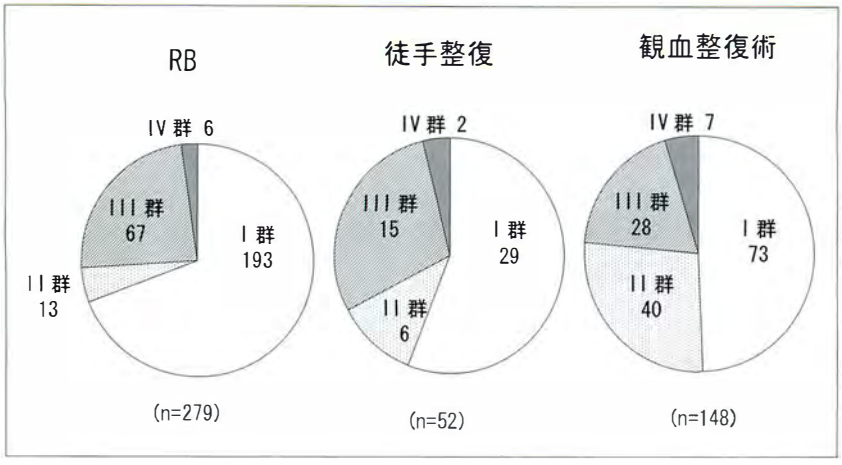

図 1.
X 線学的成績(Severin 分類)

RBによる整復率は，本邦では80数%というのが平均的な数字と思われ，岡山大学でも86.6%であった．装着期間であるが，脱臼は4か月，亜脱臼3か月としている．一旦整復が得られたと判断した症例で，4か月間装着した後に再脱臼したことはない．もし，脱臼することがあるのなら，最初に整復されたという判断が間違っていると考える．

生後6か月を過ぎると，寝返りをするようになるので，岩崎[3]が述べている整復のメカニズム(股屈曲位での下肢重量によるてこの原理)が働きにくくなる．また，RBをスクリーニングとして使うのは，骨頭壊死のリスクを高める事になると思われるので行っていない．そこで，我々はこの時期にはRBを初期治療とせず，まず，二方向股関節造影で上方関節唇と前方，後方関節唇や骨頭との関係を分類することにより，徒手整復後ギプス固定をするか牽引をするかを決定している．

1歳6か月以上あるいは歩行開始例でも，原則としては二方向股関節造影で牽引や徒手整復の可能性を探っている[5]．しかし，造影所見以外にも，子どもが大きくなりすぎて十分な牽引が出来ないことや，保存的に整復が可能であっても，長期間の装具やリハビリを要し，さらには追加手術が必要になることなどから広範囲展開法の適応とすることが多い．

対　象

1962～1992年までの間に岡山大学，旭川療育園，愛媛県立子ども療育センター，高知県立療育福祉センターにおいて，先天股脱に対して治療を行い，14歳以上まで経過観察可能であった症例は446例であった．麻痺性股関節脱臼や亜脱臼，臼蓋形成不全は除外し，追加手術を行った症例も今回の検討から外した．治療法の内訳は，RB法279股，徒手整復ギプス固定52股，観血的整復術(広範囲展開法のみ)148股であった．

方　法

X線学的にSeverin評価で検討した．

結　果

Severin評価は，RB(279股)ではⅠ・Ⅱ群73.8%で，徒手整復(52股)ではⅠ・Ⅱ群67.3%であった．また，広範囲展開法(148股)ではⅠ・Ⅱ群76.4%であった(図1)．手術群では，保存的整復(RB，徒手整復)群よりもⅠ群の症例に対するⅡ群の症例の割合が高かった．

Ⅲ群はRBで67股24.0%，徒手整復で15股28.8%，広範囲展開法で28股18.9%であり，徒手整復群の割合が高かった．Ⅳ群はRBで6股2.2%，徒手整復で2股3.8%，広範囲展開法で7股4.7%であった．

考　察

岡山大学整形外科は1954年に東京大学から児玉俊夫先生を教授に迎え創設された．当時の先天股脱治療は，全国的にLorenz法による治療(徒手

整復後開排位ギプス固定)が行われていたが，成績は短期においても良好とはいえなかった．鈴木が1957年に本邦にRBを紹介し，岡山大学でも1962年にRBを採用した．今では，本邦のほとんどの施設で先天股脱の初期治療にRBが使われ，その成績は比較的良好である．我々の施設でも73.8%がSeverin Ⅰ・Ⅱ群であった．ただ，今のままでは20数%は将来変形性股関節症になる可能性が高いということになる．鈴木ら[11]は，整復前の状態を超音波像で分類しRBの適応を決め，適応外のものには開排位持続牽引で治療を行い，骨頭壊死を起こさずに治療が可能であったと報告している．しかし，長期成績を論じる段階ではない．今後はさらなるRB治療成績向上のために，RBの適応を明確にする努力も必要であると思われる．

早期発見・早期治療とは言っても，RBで整復されない症例は少なからず存在するし，RBの適応時機を失して発見されることもある．以前は，このような症例には固定角度などの工夫はするものの全ての症例に，一律にLorenz法を行うしかなかった．しかし，岡山大学ではやみくもに徒手整復を行うのではなく，整復障害の原因を明らかにすることが大切と考え，1974年からは二方向股関節造影を行い検討してきた[12]．三谷ら[6]は治療前後の関節造影像に着目し，既存の正面像の分類に側面像での前後の関節唇分類を加えることにより，repositionが確実に得られるかどうかを明らかにし，いわゆるLorenz法の適応を明らかにした．今回の徒手整復のデータは三谷が示したものに，他の施設の症例を加えたもので，Severin Ⅰ・Ⅱ群が52股中35股(67.3%)であった．過去のLorenz法の治療成績を見るとSeverin Ⅰ・Ⅱ群20～40%とするものが多い[4)7)]．これは，すべての症例に一律に行った結果であり，観血整復でしか対応できないものまで含まれている可能性がある．今回はこれらの症例を未だ不十分ではあるものの，治療前に徒手整復の適応を決められたと考えている．

しかし，十分なreductionが得られない場合や，reductionが得られても非常に不安定である場合，二方向造影で徒手整復の適応ではないとしたものについて我々は，観血整復術(広範囲展開法)を施行している．手術法の詳細については，数多くの論文があるので参照されたい[1)2)8)10)]．

今回の検討で，Severin Ⅰ・Ⅱ群は本法単独で76.4%と保存的治療よりも良い成績が得られたが，Ⅰ群に比べⅡ群の割合が高かった．つまり，骨頭肥大や軽度の骨頭変形が見られたので術式の改良など，今後も更なる成績向上を求めていきたい．ただ，広範囲展開法でⅢ群となった症例の多くは，求心位は良好で，関節適合性も良いものの，臼蓋形成不全のみが残存するためにⅢ群となったものであり，これらには寛骨臼回転骨切り術などの骨盤骨切り術を追加することで，Ⅰ・Ⅱ群となる可能性がある．

広範囲展開法に対してはそのアプローチからして，いくつかの疑問があるのは承知している．まず，大腿筋膜張筋の横切や中殿筋の付着部での切離で，外転筋力は大丈夫かという指摘があるが，成長終了時の筋力評価では左右差を認めなかった．また，関節包を全周切離して血行は大丈夫かという指摘に対しては，手術によると思われる骨頭壊死を認めた症例はない．杉岡式骨切り術でも関節包を全周切離するが骨頭への血流は保たれている．股関節周囲の徹底的な解離で股関節安定性はどうかという指摘に対しては，術中に整復操作をした時は，容易には脱臼しないぐらい安定している．

また，広範囲展開法に対する誤解があると思うので，少し述べる．内側アプローチや前方アプローチによる広範囲展開法という報告がある．つまり，広範囲展開法は関節包全周切離すればよいと考えている人がいるが，これは間違いである．また，広範囲展開法としている症例の写真で，術中に良好な求心位がとれていないものがある．我々が目指している求心位とは臼蓋の中心と骨頭の中心が介在物なく相対する位置[9]をとることで

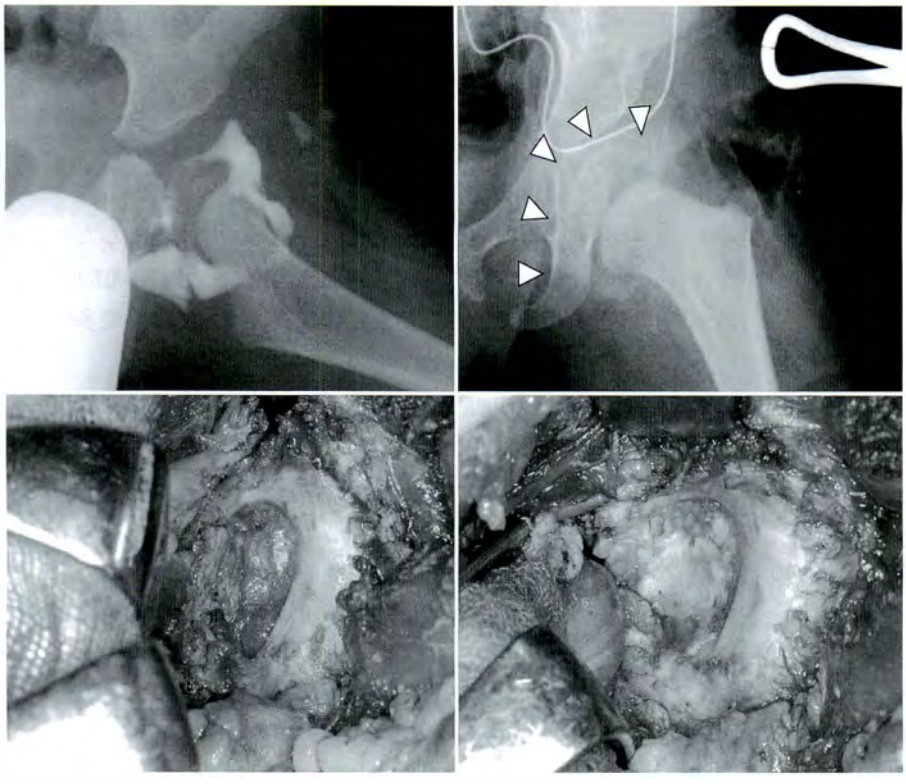

a b
c d

図 2.
左先天股脱　男児，1歳4か月
術前造影(a)：臼内に介在物があり，十分な求心位がとれていない．
術中造影(b)：整復位X線であるが，臼蓋側と大腿骨頭側が接している．
関節包全周切離した後の臼底概観(c)：関節唇は全周にわたり内反し，臼底は膜様の介在物で埋まっている．
整復前の臼底(d)：横靱帯切除，臼底の膜様介在物を郭清した．

ある(図2)．脱臼例での大腿骨の前捻は強いので，この求心位をとるためには，外転のみならず内旋する必要がある．求心位がとれていない症例は，広範囲展開法を行ったとはいえない．広範囲展開法の本質は，軟部組織解離により，どこまで求心位が容易に確実に獲得できるかということだと考えている．さらに，腸腰筋腱の外側移行術は術後の求心位維持のために重要である．

先天股脱の手術症例が少なくなった現在，観血整復術に誰もが習熟することはできない．広範囲展開法は，ポイントを押さえさえすれば症例毎の特別な処置は必要ではなく，求心位が確実に獲得でき，術者による差が少ない方法であると考える．

結　論

岡山大学小児整形グループは先天股脱に対し，上記のような治療体系で治療を行ってきたが，治療戦略としてはおおむね妥当であったと考えている．しかし，Severin Ⅲ群となったものに対して，骨盤骨切り術などによりSeverin Ⅰ・Ⅱ群にできるかを，もう少し検討する必要がある．

そして，最終的に我々の治療が先天股脱後の変形性股関節症の発生を少なくできたかについては，より長期の経過観察を待たなければならない．

文　献

1) 赤澤啓史，青木　清：先天股脱の観血整復術(広範囲展開法)．股関節疾患(小児・成人)の手術療法．新OS NOW　**11**：8-14，2001.
2) 赤澤啓史：先天性股関節脱臼治療の現状と展望―観血的整復術(広範囲展開法)―．整形外科 **56**：1267-1271，2005.
3) 岩崎勝郎：Riemenbügel法．整形外科MOOK **25**：31-43，1983.
4) 洪　淳道：先天性股関節脱臼非観血的療法の治療成績―X線像計測による統計学的検討―．日整会誌　**43**：1-13，1969.
5) Mitani S, Nakatsuka Y, Akazawa H et al：Treatment of developmental dislocation of the hip in children after walking age. Indications from two-directional arthrography. J Bone Joint Surg　**79-B**：710-718, 1997.
6) 三谷　茂，三宅　歩，高木徹他：先天性股関節脱臼におけるRiemenbügel不成功例に対する治療―二方向関節造影からみた保存的整復の適応―．整・災外　**43**：1429-1437，2000.
7) 三谷　茂，三宅　歩，浅海浩二ほか：Lorenz法の成績―40歳以上に達した症例―．Hip Joint

26：1-4，2000.
8）三宅良昌：先天股脱―広汎囲展開法による観血的整復術―．愛媛医学　3：555-563，1984.
9）守屋有二：先天性股関節脱臼に対する観血的整復術直後の求心位の評価．中部整災誌　38：573-579，1995.
10）小田　浩，三谷　茂，三宅良昌ほか：先天股脱に対する観血的整復術の適応と限界．整・災外 36：557-563，1993.
11）鈴木茂夫，瀬戸洋一，柏木直也ほか：先天性股関節脱臼に対する新しい治療法―開排位持続牽引整復法―．別冊整形外科　32：35-39，1997.
12）寺沢栄一：先天性股関節脱臼における2方向股関節造影法に関する研究．日整会誌　56：1633-1648，1982.

Abstract

Developmental Dislocation in the Hip：Clinical Strategies and Radiological Findings in Our Hospitals

Hirofumi Akazawa, M. D., et al.
Asahigawa Ryouikuen

In our hospitals, developmental dislocation in the hip is treated using a Pavlik harness (PH), from the age of three to six months. From six months old, treatment is decided according to the findings on a two-directional arthrogram, considering the relationship between the femoral head and the superior, anterior and posterior limbus. Open reduction (OR) including circumferential capsulotomy and iliopsoas antero-lateral transfer through the extensive antero-lateral approach are indicated when the patient is over the age of a one and half years, manual reduction (MR) has failed, and OR has not been successful. At a final follow-up, patients over 14 years old are evaluated according to the classification of Severin. Of the 279 cases of PH we have seen to date, 193 hips were evaluated as group Ⅰ, 13 hips Ⅱ, 67 hips Ⅲ, and six hips as group Ⅳ. Of the 52 cases of MR, 29 hips were evaluated as group Ⅰ, six hips Ⅱ, 15 hips Ⅲ, and two hips as group Ⅳ. And of the 148 cases of OR, 73 hips were evaluated as group Ⅰ, 40 hips Ⅱ, 28 hips Ⅲ, and seven hips as group Ⅳ. These results were concluded to be satisfactory.

日小整会誌（J Jpn Ped Orthop Ass）17(2)：324-325. 2008.
第18回日本小児整形外科学会学術集会　パネルディスカッション2

先天性内反足の治療

座長：安　井　夏　生

先天性内反足の治療法にはさまざまの方法があるが，保存療法から軟部組織解離術，距骨下関節全周解離術にいたるまで，人名を冠した方法が次々と紹介されてきた．最近はPonseti法を用いる施設が急速に増え，本邦でも内反足治療法の主流をなすまでに至った．手術をしなくてすむこと，初心者でも良い治療成績が得られること，などがPonseti法が急速に普及した理由と考えられる．

Ponseti法は優れた治療法であることは間違いないが，原理を十分に理解せずに手技だけを真似て施行すると思わぬ落とし穴が待っている．内反足の解剖をよく理解したうえで，原法の原理を学ぶことが重要である．また一口に先天性内反足といっても重症度にはかなり幅があり，全ての症例がPonseti法ですんなり治るわけではない．いったん矯正されたはずの変形が再発する症例もあれば，外観上は十分な矯正が得られたように見えてもX線学的には矯正が不十分な症例もある．従来法でX線評価に慣れ親しんできた経験者にとってはPonseti法のX線像はむしろ物足りないかも知れない．本稿では内反足治療の熟練者が確立された従来法の機能評価と，短期成績ではあるがPonseti法の治療成績を発表いただき，先天性内反足治療の今後歩むべき道を示唆いただけると思う．

Ponseti先生が内反足の治療成績をJ Bone Joint Surgに発表されたのは1963年のことである．この論文はなぜか注目を浴びず，米国では長年にわたりPonseti法は普及しなかった．1990年代に入って一般家庭にインターネットが普及しPonseti法は急に注目を浴びるようになった．アイオワ大学で治療をうけた患者の親が，自分の子供の治療経過を克明に記録し，ホームページに写真入りで載せたのである．これを見てアイオワ大学には全米から内反足の患者が集まるようになり，内反足患者のホームページは次々と増設された．私は1998年夏，文部科学省の在外研究員として2か月間Baltimoreに滞在した時にこのことを知った．Dr. HerzenbergによるPonseti法を手伝ううちPonseti believerの仲間入りをし，帰国して早速Ponseti法を開始した．そのことを日本小児整形外科学会などで紹介したが当時は無反応であった．本邦でPonseti法が関心を持たれるようになったのは2000年代に入ってからである．

Ponseti先生は1914年，スペインのメノルカ島（地中海）生まれの物静かな紳士である．私は1989年に別件でアイオワ大学を訪問したことがある．その時Ponseti先生はすでにProfessor & Chairmanを退いておられたが，まだ内反足の診療は毎日続けておられた．広い教授室には死産の

内反足標本がたくさん並べられ，スペイン訛りの英語で一つひとつ丁寧に説明をうけた．当時の私は内反足にあまり興味がなかったため聞き流してしまった．2004年春，今度はPonseti法につき直接指導をうけるためアイオワ大学を訪ねた．先生は私に矯正ギプスを巻かせながら「靱帯と腱はよく似た組織だが違う．靱帯は持続的に牽引すれば伸びるが，腱は引っ張っても伸びない．靱帯は切れば瘢痕ができるが，腱は切っても再生能力がある．」と言われた．この言葉は論文には書かれていないがPonseti法の根底をなす原理であり，今も私の耳を離れない．

参考文献

＜Ponseti法のQualified physicians＞
http://www.uihealthcare.com/topics/medicaldepartments/orthopaedics/clubfeet/physiciansabroad.html
＜Clubfoot：Ponseti managementの日本語訳＞
http://www.global-help.org/publications/books/help_cfponsetijapanese.pdf

日小整会誌（J Jpn Ped Orthop Ass）17(2)：326-329, 2008.

15歳以上まで経過観察した先天性内反足の治療成績

神奈川県立こども医療センター整形外科

町田治郎・亀下喜久男・中村直行
山口優・宮坂康之・奥住成晴

要旨 先天性内反足治療後の長期臨床成績と中学，高校でのスポーツ活動を調査した．生後3か月以内に受診し，15歳以上まで経過を観察した特発性先天性内反足，50例（男40，女10）76足（両側26例，片側24例）を対象とした．調査時の年齢は平均17歳（15～30）であった．McKayの基準による臨床評価では早期手術群では優2足，良17足，可が15足であった．後期手術群では優8足，良15足，可4足で，保存群では優6足，良9足であった．スポーツへの参加では，全例とも学校の体育は可能であった．長距離走が困難なものが保存群12例中1例（8%），手術群38例中3例（8%）にみられた．中学校または高校で1年以上，運動部に所属していたものは保存群12例中6例（50%），手術群38例中23例（61%）であった．

はじめに

先天性内反足の治療後の臨床評価は，治療者の主観的な判断要素が大きく，比較的困難である．また，ある程度足の変形が治っていれば日常生活では支障ないが，スポーツ活動においては，より柔軟で機能的な足の再建が要求される．そこで，今回は先天性内反足治療後の長期臨床成績を検討し，さらに中学，高校でのスポーツ活動への参加実態を調査した．

対象と方法

生後3か月以内に未治療で当科を受診し，15歳以上まで経過を観察した特発性先天性内反足，50例（男40，女10）76足（両側26例，片側24例）を対象とした．調査時の年齢は平均17歳（15～30）であった．重症度は徒手矯正時の内転，内反変形の遺残角度により判定した．すなわち中間位まで矯正できるものがGrade 1，20°以内まで矯正できるものがGrade 2，20°以上遺残するものがGrade 3である．Grade 1が9足，Grade 2が40足，Grade 3が27足であった．治療経過は早期手術群，後期手術群，保存群にわけた．早期手術群はギプスでは矯正できず，生後6か月過ぎに手術を行ったもの，後期手術群はギプスで矯正できたが，歩行開始後に変形再発し手術を行ったもの，保存群はギプスでX線の矯正目標角まで達し，その後に手術を要さなかったものである．早期手術群は34足（Grade 1：2，Grade 2：16，Grade 3：16），後期手術群は27足（Grade 1：3，Grade 2：16，Grade 3：8），保存群は15足（Grade 1：4，Grade 2：8，Grade 3：3）であった．早期手術のうちわけは後側解離10足，後内側解離23足，エバンス変法（後内側解離と踵立方関節固定）が1足であった．後期手術は全例とも後内側解離を行った．追加手術は全体の手術例61足のうち15足，25%に

Key words：congenital clubfoot（先天性内反足），cast treatment（ギプス治療），long-term results（長期成績），posteromedial release（後内側解離），sports（運動）

連絡先：〒232-0066 神奈川県横浜市南区六ツ川2-138-4 神奈川県立こども医療センター整形外科 町田治郎
電話（045）711-2351

受付日：平成20年3月4日

表 1. 追加手術　15/61 足(25%)

早期手術群　12/34 足	
エバンス変法	4 足
後内側解離	2
アキレス腱縫縮	2
足底腱膜・母趾外転筋切離	3
前脛骨筋外方移行	1
後期手術群　3/27 足	
前脛骨筋外方移行	2
足底腱膜・母趾外転筋切離	1

表 2. 所属していた運動部

運動部に参加	保存群 6/12 例(50%)	手術群 23/38 例(61%)
野球	1	5
サッカー	1	3
バスケット	—	3
テニス	1	3
その他	3	9

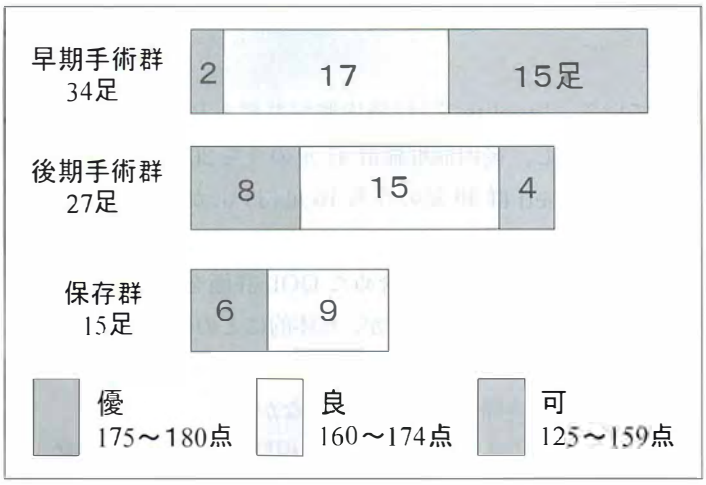

図 1. 治療経過別の Mckay 評価点数
早期手術群では優(175～180 点)2 足，良(160～174 点)17 足，可(125～159 点)が 15 足であった．後期手術群では優 8 足，良 15 足，可 4 足で，保存群では優 6 足，良 9 足であった．全例で不可の症例はなかった．

行った．追加手術時の年齢は 3～13 歳まで，平均 7.5 歳であった．追加手術の内訳は早期手術群 34 足のうち 12 足では，エバンス変法 4，後内側解離 2，アキレス腱縫縮 2，足底腱膜，母趾外転筋切離 3，前脛骨筋外方移行が 1 足であった．また後期手術群 27 足中 3 足では前脛骨筋外方移行が 2，足底腱膜，母趾外転筋切離が 1 足であった(表 1)．

最終調査時の全 76 足について McKay の基準[9]による臨床評価を行った．また 50 例で学校の体育は行っていたかどうか，2～3 km 位の長距離走は可能か，中学または高校で学校の運動部に参加していたかについて調査した．なお運動部は 1 年以上所属していたものとした．

結　果

治療経過別の McKay の基準による臨床評価では早期手術群では優(175～180 点)2 足，良(160～174 点)17 足，可(125～159 点)が 15 足であった．後期手術群では優 8 足，良 15 足，可 4 足であった．可の症例では，足関節の両果部を結んだ線と足部長軸の角度の項目と可動域の項目，特に底屈制限のために減点されていた．保存群では優 6 足，良 9 足であった．全例で不可の症例はなかった(図 1)．中学，高校でのスポーツ活動への参加実態では，全例とも学校の体育は可能であった．長距離走が困難なものが保存群 12 例中 1 例(8%)，手術群 38 例中 3 例(8%)にみられた．中学校または高校で 1 年以上，運動部に所属していたものは保存群 12 例中 6 例(50%)，手術群 38 例中 23 例(61%)であった．所属していた運動部は野球，サッカーなどであった(表 2)．

考　察

先天性内反足の臨床評価方法として，欧米では Laaveg と Ponseti による基準[6]がよく使用されているが，本邦では McKay の基準を用いることが多い[5)10)12)]．足の治療成績の客観的な評価は難しく，内反，内転の遺残などは主観的評価になってしまうこともある．McKay の基準では，特に内転の評価が足関節の両果部を結んだ線と足部長軸の角度(Angle of bimalleolar plane to longitudinal plane of foot)で客観的に評価できるため，本邦ではよく使用されていると思われる．

足底接地可能となっていれば日常生活では支障ないが，スポーツ活動においては，より柔軟で機能的な足の再建が要求されると思われる．先天性内反足治療後のスポーツ活動に関する報告は，あまり多くない．Laaveg ら[6]は Ponseti 法による長期の治療成績を報告し，7%は運動部で活動できず，36%は団体で行うスポーツを選ばなかったと

述べている．Ippolito ら[1]は後内側解離群と Ponseti 群を比較し，後内側解離群 47 足のうち 20 足(43%)，Ponseti 群 49 足のうち 16 足(33%)がスポーツ活動で疼痛があったと報告している．Vitale ら[11]はスポーツ活動を含めた QOL 評価を行い，良好であったとしているが，具体的にどの位，スポーツができたかの記載はなかった．今回の調査では歩行時に疼痛を訴えるものはなかったが，長距離走が困難なものが保存群，手術群とも 8% にみられた．しかし，全例で学校の体育は可能で，学校のスポーツクラブ活動は保存群で 50%，手術群で 61% が行っており，ほぼ満足できる割合であった．

近年，Ponseti 法による治療が主流となっているが，亀ヶ谷ら[2]は MRI による検討で，Ponseti 法では臨床的に良好でも足根骨の配列異常があると指摘している．その配列異常を正そうとして距踵関節を解離する後内側解離術を行うと柔軟性が損なわれてしまうため，Ponseti 法が主流となっている．しかし，重症例では，その配列異常を正さないといずれ，変形再発を起こし，疼痛の原因となるため，亀下はできるだけ柔軟性があり，しかも解剖学的な整復を目指して，距踵関節を解離しない後内側解離術を開発してきた[3]．吉川ら[4]も亀下法による後内側解離術後の関節可動域の良さを報告している．今回の調査で，人の一生のうちでスポーツ活動レベルの高い中学，高校でも，ほぼ対応可能な足が再建できていたと考える．今回の症例は，成人近くまで直接検診にて追跡調査し得た症例なので，追加手術を要した症例が 25% と多かった．以前にも報告したように[7]，1994 年以降は解離範囲を拡大し初回手術で完全な矯正をめざしているため，再手術例は減っている．しかし，距踵関節解離を行わないという方針は貫いており[8]，それにより可動域制限，足根骨癒合や距骨壊死の発生を最小限にできると考える．

まとめ

1）15 歳以上まで経過を観察した特発性先天性内反足，50 例の臨床成績と中学，高校でのスポーツ活動を調査した．

2）全例とも学校の体育は可能であった．長距離走が困難なものが保存群 12 例中 1 例(8%)，手術群 38 例中 3 例(8%)にみられた．

3）中学校または高校で運動部に所属していたものは保存群 12 例中 6 例(50%)，手術群 38 例中 23 例(61%)であった．

文　献

1) Ippolito E. Farsetti P. Caterini R et al.：Long-term comparative results in patients with congenital clubfoot treated with two different protocols. J Bone Joint Surg **85-A**：1286-1294, 2003.
2) 亀ヶ谷真琴，西須　孝，萬納寺誓人ほか：先天性内反足におけるアキレス腱皮下切腱術の適応．日小整会誌　**14**：184-188，2005.
3) 亀下喜久男：先天性内反足とかく戦えり．日足外会誌　**28**：1-7，2007.
4) 吉川一郎，渡邉英明，萩原　秀ほか：先天性内反尖足変形に対する後内側解離術の治療成績．日小整会誌　**16**：21-25，2007.
5) 北　純，池間正英，田中健太郎ほか：先天性内反足に対する全距骨下解離術の成績．日小整会誌　**14**：176-183，2005.
6) Laaveg SJ. Ponseti IV：Long-term results of treatment of congenital club foot. J Bone Joint Surg　**62-A**：23-30, 1980.
7) 町田治郎，佐藤美奈子，中村直行ほか：距踵関節解離を行わない先天性内反足の新しい後内側解離術の有用性—我々はなぜ亀下法にこだわるのか？—．日小整会誌　**14**：189-195，2005.
8) 町田治郎：先天性内反足の手術的治療．最新整形外科学大系 18．下腿・足関節・足部，中山書店，東京，113-122，2007.
9) Mckay DW：New concept of and approach to clubfoot treatment：Section Ⅲ—Evaluation and results. J Pediatr Orthop　**3**：141-148, 1983.
10) 大関　覚，山崎修司，宮城　登：先天性内反足に対する距骨下関節全周解離術の術後 7 年以上の成績．日小整会誌　**14**：196-201，2005.
11) Vitale MG, Choe JC, Vitale MA et al：Patient-based outcomes following clubfoot surgery—A 16-year follow-up study. J Pediatr Orthop **25**：533-538, 2005.
12) 山本晴康：先天性内反足の治療の実際．日小整会誌　**15**：309-314，2006.

Abstract

Results in Congenital Clubfoot Followed until Older than 15 Years of Age

Jiro Machida, M. D., et al.

Division of Orthopaedic Surgery, Kanagawa Children's Medical Center

We report the long-term results with respect to sports activity, in 76 cases of idiopathic clubfoot (26 bilateral and 24 unilateral), involving 40 boys and 10 girls, who were treated from within 3 months after birth. At the most recent follow-up, their ages ranged from 15 to 30 years, with an average of 17 years. According to McKay's criteria, 2 feet were rated as excellent, 17 as good, and 15 as fair, in those that received early surgery. In those that received late surgery, 8 feet were rated as excellent, 15 as good, and 4 as fair. In those that received conservative treatment, 6 were rated as excellent, and 9 as good.

All cases could do physical education and sports activity. However, 6% of those that received conservative treatment felt difficulty during long-distance running, compared to 8% of the other two groups that received surgery. A total of 50% of those that received conservative treatment participated in an athletic team during junior high school, compared with 60% of those that received surgery.

日小整会誌（J Jpn Ped Orthop Ass）17(2)：330-335, 2008.

先天性内反足に対するImhäuser法の長期成績

岡山大学医学部整形外科学教室
遠藤裕介・三谷　茂・佐々木　剛
皆川　寛・鉄永智紀・尾崎敏文
旭川荘療育センター療育園整形外科
赤澤啓史・青木　清・小田　浤

要　旨　当科において1977年より1991年にかけて当科にてImhäuser法に従って手術治療を行った先天性内反足77例のうち，14歳以上まで経過観察できた35例54足について検討した．全例ギプス治療後に4〜6か月時に後方解離術を施行されていた．そのうち4例5足が再手術を施行されていた．最終調査時の平均年齢は16歳(14〜23歳)であった．後方解離術術前のX線写真が存在した31足の背底像において立方骨が脛腓骨間の下腿軸より外側にあるものをType A，内側にあるものをType B，骨化してないものをType Cと分類した．最終調査時の足関節可動域は平均背屈9.5°，底屈35°であった．McKay評価は優14足，良27足，可13足で平均165点であった．術前Type Cの症例は全て可であった．Imhäuser法の長期成績は概ね良好であったが，術前がType Cの症例においては成績不良であった．また足部のアライメントは見かけ上は良好でもX線上は正常足と異なっており，flat-top talusが20足(38%)にみられた．

目　的

先天性内反足に対するImhäuser法[5]はまずできるだけ早期に一期的に内反および内転変形を徒手矯正し，尖足変形は意図的には矯正しない．次いで長下肢ギプスを1〜2週ごとに更新し，4〜5か月時に遺残する．尖足変形に対して後方解離術(足関節切開とアキレスZ延長)を行う．術後は踵骨を鋼線牽引しギプスを6週間巻き込み，ギプスを除去後に装具に変更する．先天性内反足に対してImhäuser法を行った症例について，その長期治療成績を調査し，本法の有用性と限界を検討した．

対　象

対象は1977〜1991年に先天性内反足に対してImhäuser法を行った79症例のうち，14歳以上まで経過観察できた35例54足(追跡率44%)を調査した．全例Imhäuserの分類でKlumpfußであり，保存療法後に手術を施行されていた．男児24例，女児11例で片側16例，両側19例，手術時年齢は平均5か月(4〜6か月)，最終調査時の平均年齢は16歳(14〜23歳)であった．追加手術症例は4例5足(9%)であった．追加手術の内容は内側解離術＋前脛骨筋腱移行術が4足，内外側解離術＋前脛骨筋腱移行術が1足であった．

Key words：congenital clubfoot(先天性内反足)，Imhäuser method(イムホイザー法)，long-term result(長期成績)，flat-top talus(扁平距骨)
連絡先：〒700-8558　岡山市鹿田町2-5-1　岡山大学整形外科　遠藤裕介　電話(086)235-7273
受付日：平成19年12月3日

図 1. 最終 X 線像の距骨評価分類

表 1. 最終調査時の総合評価

術前 Type 別	McKay 評価			合計
	優	良	可	
Type A	4(34%)	7(58%)	1(8%)	12 足
Type B	7(38%)	8(44%)	3(18%)	18
Type C	0(0%)	0(0%)	3(100%)	3
合計	11(33%)	15(45%)	7(22%)	33
全症例	14(26%)	27(50%)	13(24%)	54

方　法

後方解離術術前の X 線背底像(最大矯正位)での下腿軸に対する立方骨の位置により，3 つに分類した．立方骨骨化部中心が腓骨遠位部内側縁を通り，下腿軸に平行な線に対して外側にあるものを Type A とし，内側にあるものを Type B，立方骨が未骨化なものを Type C とした[10]．

すなわち術前のギプス矯正後に後足部変形が残存するものが Type B，手術術前(4〜6 か月)に至っても立方骨の骨化が遅延し，重症と考えられる症例が Type C に分類される．また術前の計測値で後足部の内反変形を評価するために Taro-calcaneal(T-C)index[1]，脛踵角[14]をそれぞれ計測した．術前の X 線像が存在した 33 足についてこれらの評価を行った．

最終 X 線像評価(立位)に踵骨の内転変形の指標として踵骨—両踝角(Between Malleolar—Calcaneal angle(以下，BMC 角)[17]，足軸の内外側の指標として Metatarso—talar line と rear part of the foot のなす角度(以下，MTR)角[6]を測定した．さらに舟状骨の内側転位および足の内転変形の指標として距骨第一中足骨角[13]，舟状骨と距骨骨頭関節面のなす角度(TN)角[15]，Navicular—metatarsal angle(以下，NM 角)[8]を計測した．後足部変形の程度を知るために T-C index を計測した．

距骨の変形の程度を評価するために Dunn らの flat-top talus の分類[3]に基づいて最終 X 線像側面像(立位)を距骨頭の変形の程度で 4 つのグループに分類した．距骨ドームの保たれている症例を正常型，距骨頚部上端に平行に引いた線より距骨ドーム頂点が下回り陥没している症例を陥没型，それらの中間を中間型，中間型よりさらに扁平化している症例を扁平型と分類した(図 1)．最終臨床評価として McKay[9]評価を用いた．

結　果

立方骨の位置による術前 Type 分類では Type A が 12 足(36%)，Type B が 18 足(54%)，Type C 3 足(10%)であった．T-C index と脛踵角の平均値は Type A が T-C index 60°，脛踵角 89° であったのに対して Type B では T-C index 48°，脛踵角 79° と Type C では T-C index 21°，脛踵角 71° と減少していた．

最終調査時の McKay 評価では全症例 54 足中優 14 足(26%)，良 27 足(50%)，可 13 足(24%)であった．術前 X 線が存在した 33 足において術前 Type 別の McKay 評価の結果は Type A では最終評価で良好な症例が多く存在したが，Type C では全例可であった(表 1)．足関節の可動域は背屈が平均 9.5°(−5〜20°)，底屈が 35°(5〜50°)であった．

最終調査時の各測定角度と正常値について検討した．BMC 角は平均 96° と正常値の平均値とほぼ同じで踵骨の軸の角度には差がないと考えられた(図 2)．MTR 角は平均 88° で正常値よりも低く，足軸が内向き傾向が示唆された(図 3)．TC-index は平均 44° でやや低い値であるがほぼ正常範囲と同等であった(図 4)．距骨第一中足骨角は平均が −9° とほぼ正常範囲と同等であった(図 5)．しかし TN 角は平均 86° で正常範囲に対して

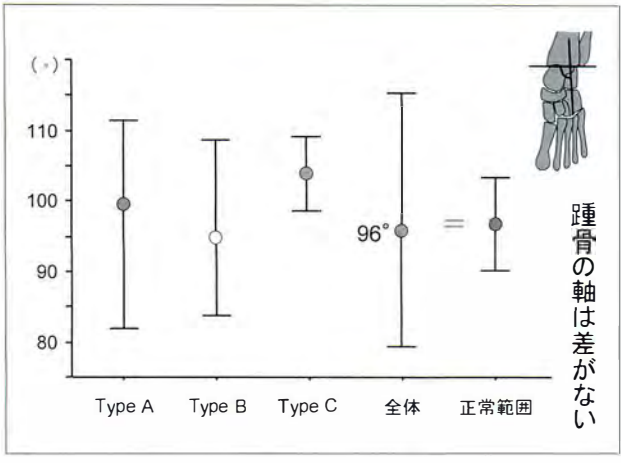

図 2. 最終調査時 BMC 角

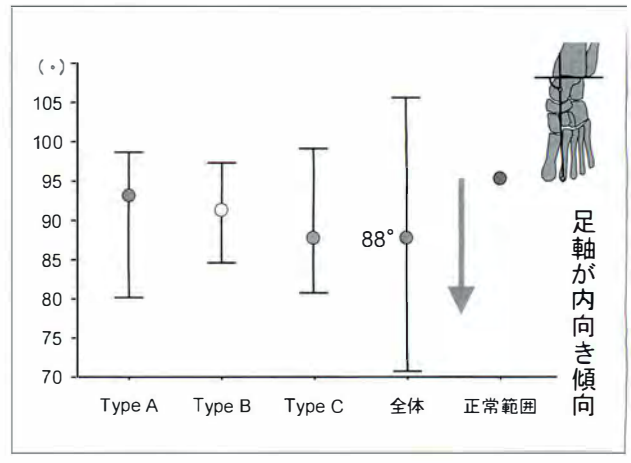

図 3. 最終調査時 MTR 角

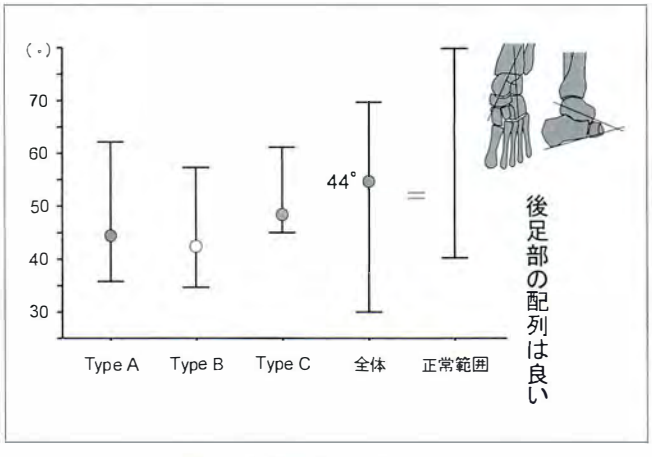

図 4. 最終調査時 T-C index

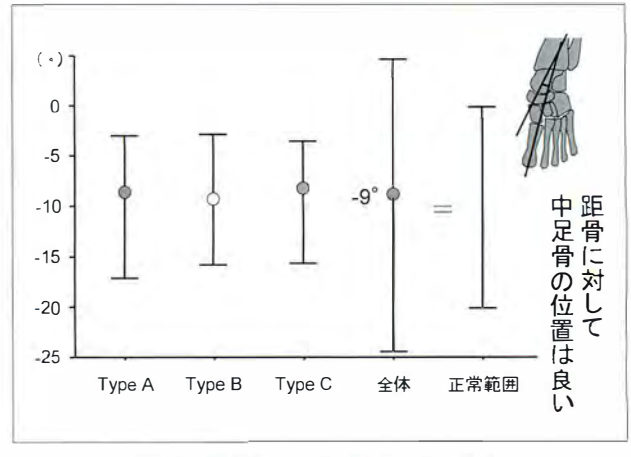

図 5. 最終調査時距骨第一中足骨角

増大していた(図 6). また NM 角は平均 90° で正常範囲に対して減少していた(図 7).

最終調査時の flat-top talus 分類では距骨の変形症例である扁平型, 陥没型が全症例 54 足中の 20 足(37%)を占めており, 術前 X 線が存在した 33 足においては術前 Type B, C となるにつれて距骨の変形症例の割合が増加していた(表 2).

症 例

左内反足の男児. 生下時より左内反足を指摘され, 4 か月間徒手矯正およびギプス加療を行った(図 8-a, b). 術前単純 X 線評価では Type A であった(図 8-c, d). 5 か月時に後方解離術を施行した.

最終時単純 X 線正面像では MTB 角は 75°, BMC 角は 83°, TN 角は 87°, NM 角は 99°, Simons 角 −10° で, 側面像では T-C index の値は 28°, 距骨は flat-top talus 分類で中間型であった(図 9-a). 足部の外見および接地状態は良好であったが, 足関節の可動域は患側で背屈 5°, 底屈 15° と制限を認め, Mckay 評価では可であった(図 9-b).

考 察

内反足治療の長期成績についての報告では, 大関[11]らは 55 足に対して全距骨下解離術を行った術後 7 年以上平均経過観察期間 12 年での臨床評価について, Mckay 評価で良以上の症例が 83% であったと報告している. また Laaveg[7]らは 104 足に対して Ponseti 法を行った術後平均年齢 18 歳以上での臨床評価について, Laaveg & Ponseti 評価で良以上の症例が 88% であったと報告している. 当科における 54 足に対して Imhäuser 法を行った 14 歳以上での長期成績は Mckay 評価

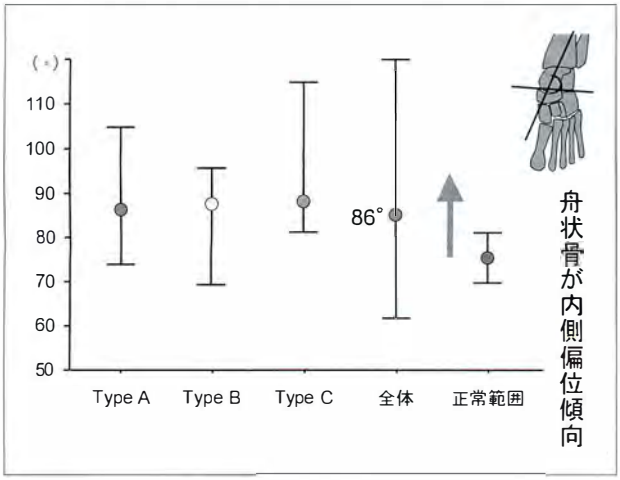

図 6. 最終調査時 TN 角

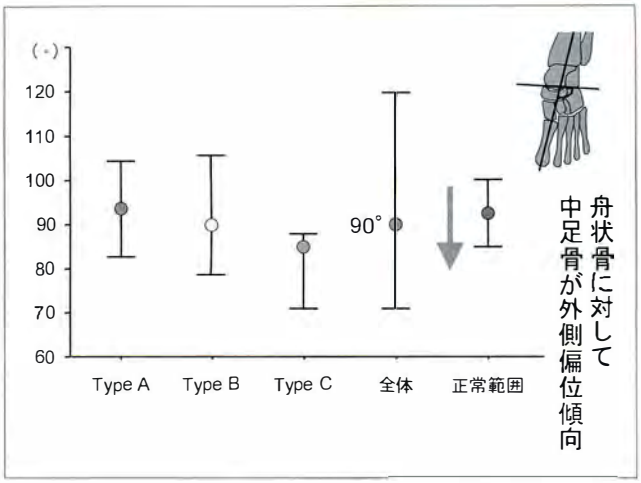

図 7. 最終調査時 NM 角

表 2.
最終調査時の flat-top talus 分類

			➡距骨変形症例		
	正常型	中間型	扁平型	陥没型	合計
全症例	18 (34%)	16 (30%)	10 (18%)	10 (18%)	54 足
術前 Type 別					
Type A	8	1	2	1	12
Type B	5	6	3	4	18
Type C		1		2	3

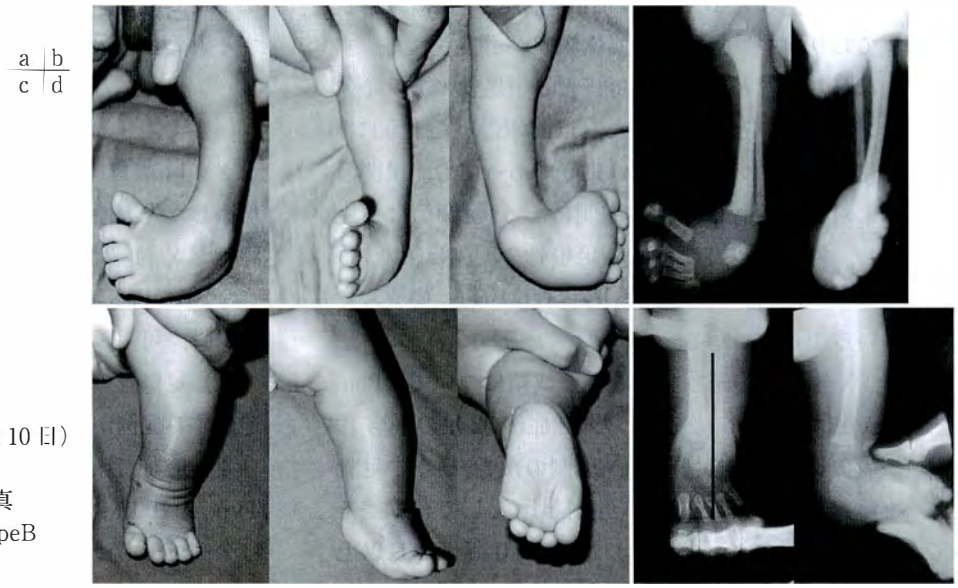

図 8.
a：初診時(生後 10 日)
b：初診時 Xp
c：術前単純写真
d：術前 Xp TypeB

にて良以上の症例が 75% であった．評価方法は異なるが良以上を成績良好群とみなすと当科における Imhäuser 法の成績は他の方法と同様におおむね良好な成績であった．

また術前の単純 X 線正面像の評価で Type C に分類された症例は，全例が最終調査時の McKay 評価で可に分類され，成績不良の要因になることが示唆された(表 1)．

足関節可動域について，Haasbeek[1]らは広範囲解離術を行った 30 足は健常足が平均 62°(30～70°)に対して平均 31°(10～50°)と述べている．当科の Imhäuser 法による治療成績は平均 45°

a-①|a-②|b

図 9.
a-①：正面．最終調査時 14 歳時 Xp
a-②：側面．最終調査時 14 歳時 Xp
b：最終調査時単純写真

(20〜70°)で健常足には及ばないが Haasbeek らの広範囲解離術より良好であった．

最終時の単純 X 線像における検討で，TC-index および距骨第一中足骨角はほぼ正常範囲と同等であり後足部のアライメントおよび距骨と中足骨のアライメントは良いと考えられた．また TN 角は正常範囲に対して増大しており，距骨に対する舟状骨の位置は内側偏位傾向であることが示唆された．また NM 角は正常範囲に対して減少しており，中足骨は外側偏位傾向が示唆された．すなわち距骨と舟状骨，舟状骨と中足骨のアライメントは悪いと考えられた．以前報告したように[10]見かけのアライメントは良好であっても，足関節に対して距骨は足軸の内側にある(足関節は外旋し，外果は後方に位置し足根骨の配列は異なる)こと，足関節は外旋し，舟状骨は内方へ偏位していることがわかる．

X 線像上の遺残変形と治療成績について，Ponseti は Ponseti 法を行った 32 症例 32 足の平均 19 歳の長期成績を評価し，患側の距骨-第 1 中足骨角および T-C index は健側と比較して有意差を認めたが 28 症例(87%)は Ponseti 評価で良以上であったと報告している[12]．また 18 例(56%)に健側に比して talar dome の低下が存在したが，flat-top talus は認めなかったと報告している．Haasbeek らは後方解離術と広範囲解離術を行った 59 症例 90 足の平均 28 歳の長期成績を評価し，flat-top talus は多くの症例に認められ，術前のギプス矯正か手術による骨壊死と考えられたと報告している[4]．当科における最終調査時の flat-top talus 分類では距骨の変形症例である mild，moderate が全症例の 36%にみられ，特に重症例になるほど多く認められた．Imhäuser 法は今回の長期成績の調査においておおむね良好な結果であった．しかしその一方で保存療法による距骨壊死の発生，臨床成績良好群にも X 線上のアライメント異常が残存すること，術前の X 線像で後足部変形が残存するような重症例である場合には成績が不良であり，保存療法および本法の重症例に対する限界と考えられた．

まとめ

1）14 歳以上まで追跡しえた Imhäuser 法で加療した先天性内反足 35 例 54 足について，臨床評価と X 線評価を行い検討した．

2）McKay の評価で優 14 足(26%)，良 27 足(50%)，可 13 足(24%)であった．

3）足根骨のアライメント異常と距骨の変形が遺残する症例が存在した．

4）追加手術なしで優，良となった症例は Type A 100%，Type B 87%であったが，Type C は全例可であった．

5）Type C 症例では後足部内反変形が残存しているため，他の方法を考慮する必要がある．

文　献

1) Beatson TR, Pearson JR：A method of assessing correction in club feet. J Bone Joint Surg Br 48：40-50, 1966.
2) Dobbs MB, Nunley R, Schoenecker PL：Long-

term follow-up of patients with clubfeet treated with extenseive soft-tissue release. J Bone Joint Surg Am 88：986-996, 2006.
3) Dunn HK, Samuelson KM：Flat-top talus. J Bone Joint Surg Am **56**：57-62, 1974.
4) Haasbeek JF, Wright JG：A comparison of the long-term results of posterior and comprehensive release in the treatment of clubfoot. J Pediatr Orthop **17**：29-35, 1997.
5) Imhäuser G：The idiopathic clubfoot and its treatment. 4-68, Georg Theime Verlag Stuttgart, NewYork, 1986.
6) 熊谷洋幸，松尾　隆，藤井敏男ほか：先天性内反足における足内転変形の測定法について．整形外科と災害外科 **25**：352-355，1976.
7) Laaveg SJ, Ponseti IV：Long-term results of treatment of congenital clubfoot. J Bone Joint Surg Am **62**：23-31, 1980.
8) Lower LW, Hannon MA：Residual adduction of the forefoot in treated congenital club foot. J Bone Joint Surg Br **55**：809-813, 1973.
9) McKay DW：New concept of and approach to clubfoot treatment：section Ⅲ-evaluation and results. J Pediatr Orthop **3**：141-148, 1983.
10) 三谷　茂，中塚洋一，井上　一ほか：先天性内反足に対するImhäuser法の長期成績．日本足の外科学会雑誌 **17**：168-171，1996.
11) 大関　覚，山崎修司，宮城　登：先天性内反足に対する距骨下関節全周解離術の術後7年以上の成績．日小整会誌 **14**：196-201，2005.
12) Ponseti IV, El-Khoury GY, Ippolito E et al：A radiographic study of skeletal deformities in treated clubfeet. Clin Orthop Relat Res **160**：30-42, 1981.
13) Simons GW：Analytical radiography of club feet. J Bone Joint Surg **59-B**：485-489, 1977.
14) Stören H：Congenital convex pes valgus with vertical talus. Acta Orthop Scand Suppl. **94**：1-104, 1967.
15) 高倉義典，北田　力：先天性内反足の治療．北海道整形災害外科雑誌 **19**：71-74，1974.
16) Templeton AW, Mcalister WH, Zim ID：Standarization of terminology and evaluation of osseous relationships in congenitally abnormal feet. Am J Roentgenol **93**：374-381, 1965.
17) 山本晴康，古屋光太郎，宗田　大ほか：先天性内反足に対する後内方解離術後にみられる内旋歩行．足の外科研究会誌 **9**：146-149，1988.

Abstract

The Imhäuser Method for Treating Congenital Clubfeet：Long-Term Results

Hirosuke Endo, M. D., et al.
Department of Orthopaedic Surgery, Faculty of Medicine, University of Okayama, Okayama, Japan

Among the 77 cases of congenital clubfoot treated with the Imhäuser method at our department from 1977 to 1991, 35 cases involving 54 club feet were followed until more than 14 years old. In all cases, a posterior release was performed at 4 to 6 months after casting. 4 cases (5 feet) underwent revision surgery. 31 feet for which X-ray films were taken existed before surgery were classified as follows：Type A, in which the cuboid was located on the outer side of the axis of the lower thigh between the tibiofibula；Type B, the cuboid was located on the inner side；and Type C, the ossification had not progressed. The average range of motion of the ankle joint at most recent follow-up was 9.5 degrees at dorsiflexion and 35 degrees at flexion. According to the McKay evaluation, 13 feet were excellent, 26 were good, and 13 were fair, with the average score being 165. In the Type C cases, all were rated as fair. The long-term results after the Imhäuser method were generally good, but not good in severe cases. Even if cosmetic alignment was good, the radiographic alignment of the treated foot was different from the normal contraateral foot and flat-top talus was observed in 20 feet (38%).

日小整会誌（J Jpn Ped Orthop Ass）17(2)：336-340, 2008.

Ponseti法により治療した先天性内反足の3歳以上に達した症例の検討

国立病院機構大阪医療センター整形外科
北　野　元　裕
大阪府立母子保健総合医療センター整形外科
川　端　秀　彦・田　村　太　資

要　旨　Ponseti法により治療した先天性内反足で，3歳以上に達した症例の臨床成績の検討，X線学的評価を行った．1999年6月～2007年6月までに治療し，3歳以降まで経過を観察できた36例53足を対象とした．最終経過観察時の平均年齢は5歳6か月（3歳1か月～7歳10か月）で，同一症例の平均3歳2か月の報告を以前に行っており，今回はさらに経過観察期間が長くなった報告である．全例で3歳までに装具療法は終了していた．再発は13例17足にみられたがいずれも2歳までに生じ治療を行ってきた．3歳以降で2度目の再発が2例で生じ，前脛骨筋腱移行術と後内側解離術をそれぞれ施行した．一方経過良好例では装具終了後に新たな再発を呈した症例はなかった．最終調査時には全例がplantigrade footであった．X線学的評価では，対象症例の2年前の計測との比較で大きな増悪は見られなかった．また，従来法での治療症例と比較して距骨滑車，距骨頭の形態がより球形に近かった．Ponseti法では装具療法を3歳まで継続することが大きなポイントである．

はじめに

我々は1999年より先天性内反足の治療にPonseti法を導入しているが，短期成績は良好で従来多く見られた1歳前後までに広範な軟部組織解離手術を必要とする症例は激減した[4]．最近では欧米諸国のみならず，本邦でもPonseti法にて先天性内反足を治療する施設が増えてきており，短期ではあるが優れた臨床成績の報告がなされている[8]．一方で，いったん得られた矯正が維持できず変形が再発することもあり，なかでも装具療法に抵抗するものに再発が多く見られることが報告された[3),6]．我々は前回の検討で，平均3歳2か月まで経過観察した36例53足のうち13例17足に再発を認め，成績不良因子としてアキレス腱皮下腱切りを行わなかった症例，装具装着の継続が困難であった症例やdynamic supinationがみられた症例に再発が多いことを報告した[5]．

今回我々はPonseti法により治療した先天性内反足で，前回調査時から経過観察期間が長くなりすでに装具装着を終了し3歳以上に達した同一症例についてその後の臨床成績とX線学的成績を検討したので報告する．

対象と方法

1999年6月～2007年6月までの間に大阪府立

Key words：congenital clubfoot（先天性内反足），Ponseti method（Ponseti法），brace（装具）
連絡先：〒540-0006　大阪市中央区法円坂2-1-14　国立病院機構大阪医療センター整形外科　北野元裕
電話(06)6942-1331
受付日：平成20年2月8日

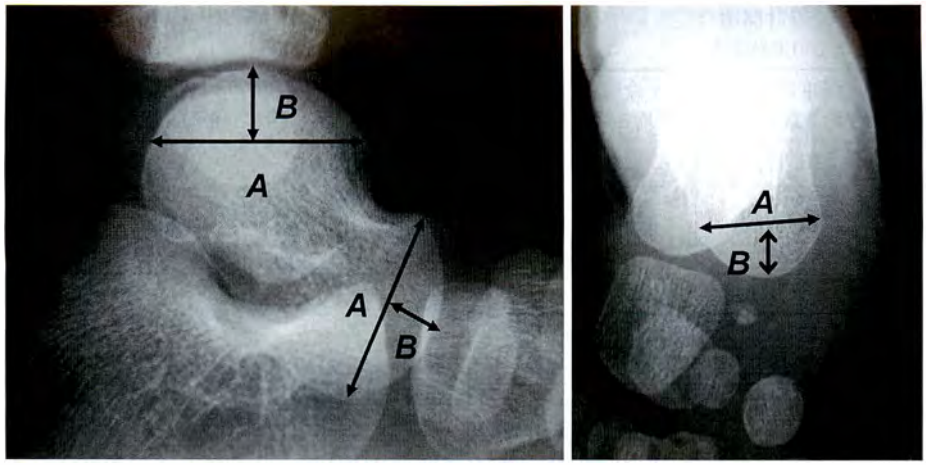

図 1. 距骨滑車，距骨頭の球形度の指標＝B/A

母子保健総合医療センター整形外科で Ponseti 法にて治療を開始した先天性内反足症例は 93 症例 124 足で，そのうち転居などで経過観察できなくなった 2 例を除き，他に基礎疾患がなく 3 歳に達した 36 症例 53 足を対象とした．男児 27 例，女児 9 例で，罹患側は両側 17 例，右側 8 例，左側 11 例であった．

我々は Ponseti 法にて治療した症例の平均 3 歳 2 か月時の初期の臨床成績，X 線学的評価を報告したが[5]，今回の対象症例は全く同一である．今回の調査項目は，前回調査時以降に行われた治療の内容，新たな再発発生の有無，X 線学的評価として後足部内反，前足部内転指標の計測値，距骨滑車，距骨頭の形態(球形度)である．ここでは，plantigrade foot でなく後足部内反，前足部内転，尖足変形のいずれかが著明となってきて，新たな治療が必要となった場合を再発と定義した．X 線立位正面像で距踵角(AP-TC angle)，距骨第 1 中足骨角(Talo-1st MTT angle)を，立位側面像で距踵角(Lat-TC angle)を計測し，Ponseti 法と当院の従来法により治療を行った症例(21 例 32 足，うち 15 例 21 足が軟部組織解離手術治療，X 線計測時平均年齢 5 歳 4 か月)との比較検討も行った．また骨の変形を比較するために距骨滑車，距骨頭の球形度は図 1 のごとく，X 線立位正面側面像でそれぞれの関節面に相当する部分での横幅(A)に対する縦幅(B)の割合(B/A 値)を計測した．B/A 値が大きいほどより球形に近いと判断できる．

図 2. Denis Browne 型足部外転装具

Ponseti 法と従来法との初期治療後の X 線上の球形度も比較した．

結　果

最終調査時平均年齢は 5 歳 6 か月(3 歳 1 か月～7 歳 10 か月)であった．全例で生後 4 か月時までによい矯正が得られ装具療法に移行できていた(図 2)．装具は，全例で成長に応じて 2 回の作り替えを行い，歩行開始前は常時装着歩行開始後は夜間装具を原則として 2 歳半～3 歳までを装着期間としている．最終調査時には装具療法は全例で終了していた．

再発を来たし，加療を要するようになった 13 症例 17 足(32%)は従来の我々の報告で，いずれも 2 歳までに再発していた．一方経過良好の 23 例 36 足は装具療法を終了してから最終調査時までに新たに生じた再発はなかった．再発に対する治療は原則としてギプス治療による変形矯正と前脛骨筋腱外側移行術による筋不均衡の改善を得る

表 1. X 線計測値
同一症例での追跡調査

	前回調査 平均 3 歳 2 か月	今回調査 平均 5 歳 6 か月
AP　TC angle	31.1°	29.5°
LAT TC angle	30.8°	32.0°
TC index	61.8°	61.6°
Talo-1st MTT angle	−8.1°	−2.9°

表 2. X 線計測値
従来法と Ponseti 法との比較

	Ponseti 法 平均 5 歳 6 か月	従来法 平均 5 歳 4 か月
AP　TC angle	29.5°	31.8°
LAT TC angle	32.0°	31.0°
TC index	61.6°	62.7°
Talo-1st MTT angle	−2.9°	−1.4°

表 3.
距骨球形度の指標(B/A 値)

	Ponseti 法 平均 5 歳 6 か月	従来法 平均 5 歳 4 か月	P 値 (t 検定)
距骨滑車(側面像)	0.175	0.151	P<0.05
距骨頭(側面像)	0.231	0.150	P<0.001
距骨頭(正面像)	0.284	0.206	P<0.001

ようにしているが，今回の調査ではすでに再発し治療が行われてきた 13 症例 17 足中，2 例で 2 度目の再発が生じ追加手術が行われた．1 度目の再発に対して後内側解離術が行われていた 1 例(1 足)では 4 歳時に前脛骨筋腱移行術が行われ，もう 1 例(両足)では再発に対してギプスによる矯正を繰り返し行われていたが，3 歳時に後内側解離術が追加施行された．最終調査時には全例が plantigrade foot となっていた．

X 線学的評価では，AP-TC angle，Lat-TC angle，Talo-1st MTT angle いずれも前回調査時(平均 3 歳 1 か月)と比較して増悪は見られず(表 1)，経時的な悪化は認めなかった．また初期治療成績が良好とされる Ponseti 法であるが X 線学的指標では従来法との比較でも有意な差は見られなかった(表 2)．一方距骨滑車，距骨頭の球形度については，Ponseti 法で治療した症例の方が従来法にて治療した症例に比べて B/A 値が有意に高値を示し，より球形に近いことがわかった(表 3)．図 3，4 に Ponseti 法，従来法それぞれの代表症例と正常足(片側罹患例の健側)の X 線を示す．

考　察

我々は 1999 年に本邦で初めて Ponseti 法による先天性内反足の治療を導入して以来，多くの治療経験を積み重ねてきた．

いったん良好な矯正が得られた後に比較的早期に再発をきたす症例もあり，それらを検討すると初期治療としてアキレス腱皮下腱切りを行わなかった症例，装具装着の継続が困難であった症例や，歩行開始前にいわゆる dynamic supination がみられた症例に再発が多い傾向が見られた[5]．

Ponseti 法においては足部外転装具をギプス終了後 2，3 か月は終日装着し，2〜4 歳までは夜間装着することが必要とされるが[7]，実際のところ装具療法を何歳まで継続すべきかの議論はなされていない．Thacker ら[9]は 3 歳まで厳格に装具療法を行えた症例と 9 か月目までに装具療法を行えなくなった症例との比較を行ったところ，1 歳に達する前までの経過観察ではあるが前者の方が有意に Dimeglio スコア，Pirani スコアが良いことを報告した．今回の調査では，装具終了後の 3 歳以降に再発が生じることはなく，X 線学的評価でも平均 3 歳 2 か月時の計測から平均 5 歳 6 か月時での計測に増悪は見られなかった．Ponseti 法では経過良好例では 3 歳まで装具療法を厳格に行うことで，再発が生じることなく良好な矯正が維持できると思われる．

X 線学的評価として我々は今回距骨の形態にも注目して計測を行った．Dunn ら[2]は内反足治療を受けた成人例 12 例 20 足すべてに flat-top talus 変形が認められ足関節に可動域制限が生じていることを報告した．乳児期の X 線では軟骨成分が大きいため正確な足根骨の形態を評価することは困難であるが，3 歳を過ぎると距骨の形態が比較的明瞭にわかるようになる．今回の調査では flat-top talus 変形について距骨滑車の形態を評価することに加え，距骨頭の形態も評価した．多

a|b|c

図 3. X 線距骨側面像(代表症例)
a：正常(B/A 値：距骨滑車　0.26，距骨頭　0.31)
b：従来法による治療(同：距骨滑車　0.16，距骨頭　0.13)
c：Ponseti 法による治療(同：距骨滑車　0.24，距骨頭　0.27)

a|b|c

図 4.
X 線距骨正面像(代表症例)
a：正常(B/A 値：距骨頭　0.30)
b：従来法による治療(同　0.16)
c：Ponseti 法による治療(同　0.26)

くが手術症例である従来法での症例に比較して，Ponseti 法では距骨滑車，距骨頭いずれも有意な差で球形に近い形態を呈していた．Cooper ら[1]の Ponseti 法の優れた長期成績は，本法により軟部組織解離手術を要する症例がほとんどなく，距骨形態に及ぼす影響がより少ないことも関与していると考えられる．

まとめ

Ponseti 法にて先天性内反足の治療を行い，3 歳以上に達した 36 症例 53 足(最終調査時平均年齢は 5 歳 6 か月)について臨床成績の検討，X 線学的評価を行った．全例で plantigrade foot が獲得されており，X 線計測でも優れた矯正が維持されていた．再発は 2 歳までに 13 症例 17 足(32%)にみられたが，2 歳まで経過良好であった例では 3 歳以降に新たな再発は生じていなかった．Ponseti 法においては生後 3，4 か月時までに獲得された良好な矯正を，再発させることなく維持していくためには装具療法の 3 歳までの徹底がポイントであると考えられた．

文　献

1) Cooper DM. Dietz FR：Treatment of idiopathic clubfoot. A thirty-year follow-up note. J Bone Joint Surg　**77-A**：1477-1489. 1995.
2) Dunn HK. Samuelson KM：Flat-top talus：a long-term report of twenty clubfeet. J Bone Joint Surg　**56-A**：57-62. 1974.
3) Herzenberg JE. Radler C. Bor N：Ponseti versus traditional methods of casting for idiopathic clubfoot. J Pediatr Orthop　**22**：517-521. 2002.
4) 北野元裕，川端秀彦，松井好人ほか：先天性内反足に対する Ponseti 法による治療の短期成績．日小整学会誌　**13**(1)：77-80，2004.
5) 北野元裕，川端秀彦，和田麻由子ほか：Ponseti 法により治療した先天性内反足の再発症例の検討．日小整学会誌　**16**(1)：35-38，2007.
6) Morcuende JA. Abbasi D. Dolan LA et al：Results of an accelerated Ponseti protocol for clubfoot. J Pediatr Orthop　**25**：623-626. 2005.
7) Ponseti IV：Treatment of congenital clubfoot.

fundamentals of treatment. Oxford University Press, New York, 1996.
8) 薩摩真一，小林大介，康　暁博：Ponseti法による先天性内反足の治療経験．日小整学会誌　**14**(1)：12-16，2005.
9) Thacker MM, Scher DM, Sala DA et al：Use of the foot abduction orthosis following Ponseti casts：Is it essential? J Pediatr Orthop　**25**：225-228, 2005.

Abstract

Clubfoot Treatment Using the Ponseti Method：Review of Patients Aged 3 Years or More

Motohiro Kitano, M. D., et al.
Department of Orthopaedic Surgery, National Hospital Organization Osaka National Hospital

Between June 1999 and June 2007, we have treated 124 cases of congenital clubfoot in 93 patients using the Ponseti method. Although the short-term results were relatively good, patients who were noncompliant with a brace showed a higher tendency to relapse. Here we report 53 cases of clubfoot in 36 patients who were followed until they were 3 years old or older. Clinical and radiographic results were reviewed. The mean age at most recent follow-up was 5 years 6 months. All patients had discontinued brace treatment before three years old.

There were 17 cases of relapse, involving 13 patients, but no fresh relapse occurred after the brace was discontinued. Second relapses were seen in two feet, who were successfully treated, one by anterior tibialis tendon transfer and the other by posteromedial release. All feet were plantigrade at most recent follow-up. Radiographic correction for both hindfoot varus and forefoot adduction was maintained, and the talar trochlea and talar head were more spherical in the feet treated by the Ponseti method than in the feet treated by the conventional method. In order to maintain correction, initially gained by the Ponseti method, braces should be worn for three years,

日小整会誌（J Jpn Ped Orthop Ass）17(2)：341-342, 2008.
第18回日本小児整形外科学会学術集会　パネルディスカッション3

大腿骨骨折の治療

座長：中　瀬　尚　長

小児大腿骨骨幹部骨折は，整形外科医として避けて通ることのできない外傷性疾患の一つである．牽引・ギプス治療が唯一のゴールドスタンダードとされたのはもはや昔の話であり，近年欧米ではこういった保存療法に加え，特に学童期の症例に対し，早期の離床，退院，復学を目指す目的で，様々な観血的治療が行われるようになりつつある．このような背景から，本邦での現状を明らかにし，各種治療法の特色や成績を明らかにする目的で本パネルが企画された．以下各演者の先生方の御講演の概要を示す．尚，発表のテーマは座長から各先生方に指定させて頂いた．

1）**牽引療法**：福岡市立こども病院の高村和幸先生は，幼児例に対する介達牽引と年少例における直達牽引治療の良好な成績を示され，高年齢児における治療期間の長期化を問題点として指摘された．

2）**牽引後ギプス療法**：星ヶ丘厚生年金病院の福島八枝子先生は，牽引後早期にギプスを装着し荷重させる方法による離床・入院期間の明らかな短縮効果を示された．合併症は認めなかったが，不安定型の骨折に適応する場合にはギプス内転位などの可能性にも注意を払うべきであるとされた．

3）**経皮的髄内ピンニング法**：高岡市民病院の前田明夫先生は，2〜13歳の幅広い年齢層に対し順行性の経皮ピンニング法を施行され，回旋変形治癒もみられず，長期経過にて過成長が問題となることも無く，成績良好であることを示された．

4）**創外固定法**：山梨大学の佐藤栄一先生は，5歳以降の幅広い年齢層に創外固定を適応され，手法上のコツと良好な術後成績をご呈示され，合併症としてピン刺入部感染が26骨折中10部位に認められたが，深部感染に至った例は無いと報告された．

5）**逆向性弾性髄内釘固定法**：香川県立中央病院の長野博志先生は，エンダー釘を用いた本方法を本邦にいち早く導入され，主として9歳以降の症例に適応され，その良好な成績を示された．合併症として刺入部位での疼痛を8肢中3肢に認めたと報告された．

6）**プレート固定法**：和歌山県立医科大学の宮崎展行先生は，MIPO法を4〜14歳の例に適応され，保存療法に比し，明らかな早期離床効果を有することを明らかにされ，抜釘など今後解決すべき問題点についても指摘された．

7）**髄内釘法**：聖マリアンナ医科大学の石井庄次先生は，特に高学年児童を中心に施行された髄内釘固定の成績をお示し頂き成功のコツや適応についてご教示頂いた．骨頭壊死例は無かったが，頸部延長と頸部外反変形を数例に認めたと報告された．

一括討論では，各演者の先生方に各種治療法の適応について，年齢，骨折型，合併損傷の有無といった観点から，長所・短所をまじえて端的にお示し頂き，さらに座長から症例を呈示して，治療方針決定に関する症例検討を行った．最後に学童期の典型的な症例を呈示してフロアの先生方の意見をお伺いしたところ，ほぼ全員が牽引療法とのお答えであり，未だ保存治療優位という本邦での現状が明らかとなった．

日小整会誌（J Jpn Ped Orthop Ass）17(2)：343-347, 2008.

小児大腿骨骨幹部骨折に対する早期荷重ギプス法による積極的保存療法

星ヶ丘厚生年金病院整形外科
福　島　八枝子・中　瀬　尚　長・濱　田　雅　之・河　井　秀　夫
四條畷学園大学
廣　島　和　夫

要　旨　幼児期から低学年学童期の小児大腿骨骨幹部骨折に対し，従来から牽引方法や牽引ギプス療法が行われ良好な成績が報告されているが，入院・臥床期間の長期化を余儀なくされる．そこで当院では最近，入院期間の短縮を目的として，牽引中に架橋仮骨形成が認められた時点で体幹ギプスを装着し，荷重させる，早期荷重ギプス(Early casting：EC)法による治療を行っており，今回はその有用性について検討した．症例は小児大腿骨骨幹部骨折例で，EC法により治療した4例(EC群．年齢4.2～7.9；平均6.0歳)と直達牽引により治療した3例(Direct Traction：DT群．年齢3.3～5.6；平均4.3歳)である．両群とも，全例で良好な骨癒合と許容されるアライメントが獲得され，機能損失を生じた症例はなかった．統計学的解析では，EC群において，臥床期間で43%，入院期間で56%と，共に有意な短縮を認めた．本方法は，小児大腿骨骨幹部骨折に対し，入院・臥床期間の短縮を可能とし，安全に入院期間を短縮することのできる保存療法として有用となる可能性がある．

はじめに

幼児期から低学年学童期における小児大腿骨骨折に対して，従来から牽引方法や牽引ギプス療法が行われ良好な成績が報告されている[1),2),8)]．しかしながら最近では，これらの保存療法が長期にわたる臥床や入院を要することから欧米を中心として，入院期間短縮を目的とした観血的治療が積極的に行われつつある[1),2),8)]．一方，欧米と医療保険制度の異なる本邦では観血的療法が十分に普及しているとは言い難く，いまだ保存的療法が主体として行われているのが現状である．最近我々は，保存療法による臥床・入院期間の短縮を目指して，骨癒合能・自家矯正能共に比較的旺盛で，ギプスに対する受容性も良好と考えられる8歳を上限とし，ギプス管理が比較的容易となる3歳以上の年少児に対象を絞り，従来からの牽引療法から早期に体幹ギプスへと移行し荷重を促進する牽引後早期荷重ギプス法による治療を行っているので，その治療成績について報告する．

対象および方法

対象は，当院において，2002年10月～2007年7月までの間に治療した小児大腿骨骨幹部骨折例のうち，直達牽引後，単純X線にて架橋仮骨形成が認められた時点で体幹ギプスを装着し荷重を許

Key words：femoral shaft(大腿骨骨幹部)，fracture(骨折)，conservative treatment(保存的治療)，cast(ギプス包帯)，weight bearing(荷重)
連絡先：〒573-8511　大阪府枚方市星丘4-8-1　星ヶ丘厚生年金病院整形外科　福島八枝子　電話(072)840-2641
受付日：平成20年5月9日

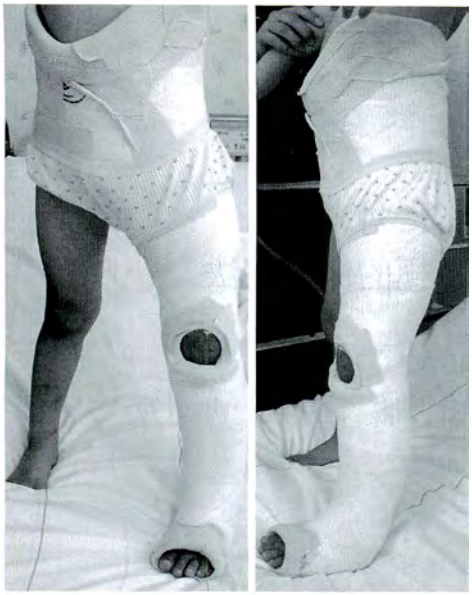

図 1. 早期荷重ギプス装着時の状態

可し治療した4例(早期荷重ギプス群：Early casting；EC群)と，ほぼ骨癒合が得られるまで直達牽引を行い治療した症例の中で，EC群の4例と年齢，受傷機転，骨折形態が類似した症例を抽出し，直達牽引群(Direct traction group；DT群)として，比較検討した．年齢・性別の内訳は，EC群は，4.2～7.9歳(平均6.0歳)の男子2名・女子2名で，DT群は3.3～5.6(平均4.3歳)の男子1名・女子2名であった．骨折型は，AO/OTA分類で，DT群はA1型2例・A2型1例，EC群は全例A1型であった．

DT群においては，局所麻酔下に，脛骨結節部骨端線を避けて脛骨近位部にキルシュナー鋼線を刺入し，ベット上で患肢を股関節，膝関節を約90°に屈曲し，全例2～3kgでの直達牽引を行った[4]．患肢の位置を調整しながら単純X線を参考にして角状・短縮変形を調整した．単純X線による評価にてほぼ骨癒合が得られた時点で，直達牽引を抜去した．その後，数日間の副子固定を行い，外固定を除去後部分荷重歩行を許可し，順次全荷重歩行とした．歩行状態が安定した時点で退院とした．

EC群においては，同様の牽引法を行い，単純X線写真上架橋仮骨形成が認められた時点で，全身麻酔下に，患側は足部まで，健側は鼠径部まで，股関節・膝関節軽度屈曲位にて体幹ギプス固定を行い，翌日にはギプス固定のまま荷重訓練を開始し，可及的に全荷重歩行とした(図1)．歩行状態が安定した時点でギプス固定装着下に退院とした．DT群，EC群とも，牽引中の調整で約1cm程度短縮させ側々位での整復とした．

これら2群間において，臥床・入院期間，骨癒合獲得時期，全身合併症の有無，ギプス装着時・ギプス除去時・最終経過観察時の大腿骨アライメント，機能予後について比較検討した．骨癒合の定義は，少なくとも2人の整形外科医によって，単純X線正側面で，骨片間の内外側，前後方のうち，少なくとも3か所以上に架橋する仮骨があり，骨片間の骨折線の消失が確認された時期とした．合併症に関しては，なんらかの治療を必要とした場合に限り「有」と評価した．大腿骨アライメントについては，最終経過観察時点で内外反屈曲変形を10°まで，前後屈曲変形を15°までを許容範囲とした[9]．牽引中はさらにこれらの角度に加え，5°程度のリモデリングによる自家矯正を考慮し，内外反15°，前後屈曲20°程度をアライメント調整の許容範囲とした[9]．回旋変形については臨床所見にて評価し，左右差を認めない場合を正常とした．臥床，入院，骨癒合獲得までの期間について，各群間の値をMann-Whitney-U testにより統計学的に解析し，P値が0.05未満の場合を有意差ありと判定した．

結　果

平均経過観察期間は，DT群で27.1か月，EC群で8.0か月であった．牽引期間は，DT群で48～61(平均55)日間，EC群で23～32(平均26.8)日間であり，臥床期間は，DT群で46～79(平均62.7)日間，EC群で23～32(平均26.8)日間であった．入院期間は，DT群で56～66(平均73)日間で，EC群で31～47(平均41)日間であった．両群とも全例に良好な骨癒合，許容されるアライメント，機能予後を獲得できた．なお，経過途中に，ギプス障害を認めた症例もなかった．DT群

表 1. EC 群と DT 群における治療成績の比較(括弧内：平均値)

	牽引期間(日)	臥床期間(日)	入院期間(日)	骨癒合までの日数(日)
DT 群	48-61(55)	48-79(62.7)	58-95(73)	71-96(84)
EC 群	23-32(26.8)	23-32(26.8)	31-47(41)	49-81(62.3)
P 値		0.03	0.03	0.07

a|b|c|d 図 2. 早期荷重ギプス群代表症例の単純 X 線像(左：大腿骨正面像，右：大腿骨側面像)
6 歳，女児，転倒してきた成人の下敷きになり受傷

a：受傷時．右大腿骨骨幹部骨折．AO/OTA 分類 A1 型の閉鎖性骨折
b：牽引除去時．90°-90°直達牽引を 33 日間行い，単純 X 線にて架橋仮骨が認められた時点で牽引を除去し体幹ギプス固定を行った．
c：ギプス除去時．39 日間のギプス固定の後，除去した．
d：ギプス除去 2 週後．アライメントは牽引除去時と変化無く，骨癒合も良好である．

においては，気管支炎を生じた例が 2 症例，発熱を生じた症例が 1 例存在した．統計学的解析によると，EC 群では DT 群に比し，臥床・入院期間が有意に短縮され，平均値で見ると，それぞれ 42%，57%短縮されていた．また，受傷から骨癒合獲得までの期間は，平均値で見ると EC 群で 26%短縮していたが，両群間で統計学的な有意差を認めなかった(表 1)．ギプス装着時のアライメントは，ギプス除去時にも維持されており，ギプス内での骨片転位を生じた症例は無かった．EC 群における代表症例の経過を図 2 に示す．

考　察

小児大腿骨骨幹部骨折の治療法として，牽引やギプスを中心とした保存的治療[4]から，創外固定[3]，弾性髄内釘固定[6),7]，プレート固定[5]，髄内釘固定[5]に至るまで，多種多様な手法が国内外で施行されており，これらの治療指針の選択には際しては，患者の年齢，骨折部位，骨折型，合併損傷の有無，家庭の事情など，様々な条件が考慮される[1),2),8]．保存的加療の場合には，主に牽引療法が選択されるが，長期の入院期間を要するため，特に欧米では手術適応が拡大され，入院期間の短縮が図られている．しかしながら，創外固定法におけるピン刺入部感染・遷延治癒・再骨折，弾性髄内釘固定における皮下の刺激，プレート固定における手術侵襲・瘢痕，髄内釘固定における大腿骨頭壊死など，各観血的療法には各々特有の合併症が存在し[1),2),8]，また，内固定材料を使用する場合には抜釘処置に伴う全身麻酔の必要性に関しても念頭においておかねばならない．一方，保存的療法でも介達牽引に伴う循環障害や，直達牽引の鋼線刺入に起因する成長障害や，神経麻痺などのギプス障害といった合併症は生じうるが，いずれも

注意すれば防ぎうるものであり，特に長期入院に伴う医療費負担の増加が欧米ほど著しくない本邦では，重篤な合併症発生のリスクが少ない保存的療法が選択されることが多い．

保存的療法で，入院期間を短縮し得る方法として，従来から，受傷直後に整復してギプスを装着する早期ギプス法も存在するが，海外の多施設間ランダム化比較試験で，創外固定による治療群に比し，変形癒合を生じる傾向が強いことが報告されている[9]．この点から，ギプス装着前の牽引療法は，アライメント調整とある程度の仮骨形成による安定化を獲得するという点で有用であると考える．従来から数週間の牽引後にギプスを装着する方法は，一般的に行われているが，今回の我々の方法は，牽引後に装着したギプスのままで，積極的に荷重し，日常生活動作制限のできるだけ少ない治療を励行する点が特徴的である．その際，最も危惧されるのが，荷重に伴う骨片の再転位や，褥瘡などのギプス障害であるが，今回の検討では，治療経過中良好なアライメントが維持され，合併症を認めた例も存在しなかった．ただし，症例数が未だ不十分であることも事実であり，入院・臥床期間に関する統計学的裏付けを明確にするためにも，症例数を増加させての検討が必要である．

最後に，本方法の適応症例であるが，年齢としては，骨癒合が比較的早く，体幹部へのギプス固定に対するコンプライアンスが比較的良好と考えられる小学校低学年頃までで，3歳以下の症例では，骨癒合がかなり早いと考えられることから，牽引のみで良いと考えている．骨折型に関しては，ギプス内転位の危険性を考えると，学童期の症例では単純骨折であるAO/OTA分類のA型が適しており，骨癒合の旺盛な低年齢の症例では，A型のみならず，多少不安定で第3骨片を伴うようなB型でも適応があると考えている．体動管理が重要な多発外傷や，軟部組織管理が必要とされる開放骨折の症例には，原則的に適応していない．

結　語

1）今回我々は，小児大腿骨骨幹部骨折症例に対し，直達牽引後早期荷重ギプスにより治療したEC群4例4肢と，骨癒合獲得まで直達牽引により治療したDT群3例3肢において2群間の治療成績を比較検討した．

2）両群とも全例に良好な骨癒合，良好なアライメント，機能予後を獲得できた．

3）EC群では，DT群に比べ臥床期間・入院期間の短縮が可能であった．

文　献

1) Anglen JO, Choi L：Treatments options in paediatric femoral fractures. J Orthop Trauma **19**：724-733, 2005.
2) Flynn JM, Schwend RM：Management of pediatric femoral shaft fracture. J Am Acad Orthop Surg **12**：347-359, 2004.
3) 浜田良機，荻野哲男，佐藤栄一ほか：小児大腿骨骨幹部骨折．関節外科 **21**：29-34，2005.
4) 広瀬一郎，石塚隆二，浦川圭二ほか：小児大腿骨骨幹部骨折の保存療法成功のポイント．整・災外 **44**：535-540，2001.
5) 石井庄次，別府諸兄：小児大腿骨骨幹部骨折の手術療法成功のポイント．整・災外 **44**：541-546，2001.
6) 前田明夫，飯田鴎二：小児大腿骨骨幹部骨折．経皮的髄内ピンニング法．新OS NOW **4**：113-117，1999.
7) 西山　武，長野博志，佐々木和浩ほか：学童期以降の小児大腿骨骨折における逆行性Ender釘の治療経験．中部整災誌 **49**:541-542, 2006.
8) 高村和幸：小児大腿骨骨幹部骨折に対する保存療法とORIF．整・災外 **49**：425-434，2006.
9) Wright JG, Wang EEL, Owen JL et al：Treatments for paediatric femoral fractures：a randomized trial. Lancet **365**：1153-1158, 2005.

Abstract

Pediatric Femoral Shaft Fracture by Treated Using a Weight-bearing Cast after Direct Traction

Yaeko Fukushima, M. D., et al.

Department of Orthopaedic Surgery, Hoshigaokakouseinenkin Hospital

We report the clinical results of four cases of a femoral shaft fracture in young children treated using an early spica-casting (EC) after direct traction (mean age 6.0yrs, range 4.2-7.9yrs). With the EC method, the patients were permitted weight bearing with a spica-cast after confirmation of visible callus bridging the fracture fragment on radiographic examination. When compared to three cases treated by direct traction (DT) alone (mean age 4.3yrs, range 3.3-5.6yrs), the period of bed rest and the duration of hospital stay were significantly shortened by 43% and by 56%, respectively. The functional outcome, union rate, and final alignment each showed no difference between the EC and DT groups. The current results suggested that the EC method is a safe and promising alternative to conservative treatment for a pediatric femoral fracture, which can shorten the period of hospitalization.

日小整会誌（J Jpn Ped Orthop Ass）17(2)：348-352, 2008.

Retrograde Flexible Intramedullary Nailing を用いた学童期以降の小児大腿骨骨折の治療

香川県立中央病院整形外科
長　野　博　志

要　旨　学童期以降の小児大腿骨骨折に対して，retrograde flexible intramedullary nailing (Ender nail)を用いて治療を行った7例8肢について検討した．男性6例，女性1例，受傷時年齢は9～16歳(平均12.4歳)，経過観察期間は3～37か月(平均14か月)．骨折型はAO分類で32-A1：2例，32-A3：6例であった．入院期間は41～100日(平均71日)，仮骨形成時期21～29日(平均25.0日)，荷重開始時期は39～57日(平均53日)であった．10°を超える角状変形や回旋変形は認めず，1cmを越える脚長差を残した症例は無かった．3例で刺入部位の疼痛を認め，1例でEnder釘の打ち込みの再手術が必要であった．最終的には全例良好な結果であった．この方法は骨端線を損傷せずに，良好な整復と骨癒合が得られる有効な治療法の一つである．

はじめに

小児大腿骨骨幹部骨折の治療は依然議論の多いところである．

学童期以降の小児大腿骨骨折に対しエンダー釘を用いたretrograde flexible intramedullary nail法(以下，flexible nailing)で加療した症例を検討したので，文献的考察を加え報告する．

対象および方法

対象は2002年4月～2006年7月までに，flexible nailingで治療した7例8肢である．性別は男性6例，女性1例，患肢は右3肢，左5肢，受傷時年齢は9～16歳(平均12.4歳)であった．受傷原因は交通事故が5例で4例は自転車，1例はバイクの事故であった，転落が1例，脳性麻痺の1例が体位変換時の骨折であった．両側例1例，floating kneeの症例1例，脳挫傷合併例1例であった．骨折型はAO分類で32-A1の螺旋骨折が2例でいずれも転子下の骨折であった．32-A3横骨折が6例で骨幹部中1/3での骨折が4例，骨幹部遠位1/3での骨折が2例あった．経過観察期間は3～37か月(平均14か月)であった．

これらの症例に対し入院期間，仮骨形成時期，荷重開始時期，最終成績を検討した．機能評価はFlynn[3]の評価基準を用いた(表1)．

Minor complicationは追加処置を要した合併症で，Major complicationは再入院や再手術を要した合併症である．

手術方法

手術は牽引手術台を用いないで，基本的には骨折部は展開しない，closed reductionで行った．整復は助手の徒手的な牽引整復操作で多くの場合整復可能であった，ただし螺旋骨折の症例では小切開による観血整復，ワイヤー固定を追加した．

Key words：femoral shaft fracture(大腿骨骨幹部骨折)，school-age children(学童期の小児)，retrograde flexible intramedullary nailing(逆行性髄内釘)，Ender nail(エンダー釘)
連絡先：〒760-0017 香川県高松市番町5-4-16　香川県立中央病院整形外科　長野博志　電話(087)835-2222
受付日：平成20年3月5日

表 1. Flynn's classification

	Excellent	Good	Poor
Leg length inequality	<1.0 cm	<2.0 cm	>2.0 cm
Mal-alignment	5°	10°	>10°
Pain	none	none	present
Complications	none	minor	major

エンダー釘のエントリーポイントは大腿骨遠位骨端線の近位1〜2 cmの所であり，同レベルで内外側に4.5 mmドリルで穴を開け，オール等で穴を少し拡口．使用するエンダー釘は4〜5 mm 2本であり，術前に計測し選択する．エンダー釘の先を少しbendingしておくと，挿入が容易である．3点固定がその固定性の重要なポイントであるので，エンダー釘の弯曲は大きめにつけるようにした．

結　果

入院期間は41〜100日(平均71日)と長かった．これは核家族で，両親が共働きなどの家庭の事情や，院内学級で授業を受けることが可能であったので，学校に行けるまで入院させたいという，親の希望を考慮したためと考えられた．仮骨形成時期21〜29日(平均25日)で，荷重開始時期は39〜57日(平均50日)であった．多くの症例で術後6週より1/3荷重開始．両側例，floating knee症例などで術後8週より荷重を許可した．全荷重可能となったのは平均10週であった．術後機能評価は，再手術を行った1例を除き，Excellentであった．釘の打ち込み不足の症例に，同部の痛みに対し，釘の打ち込みの再手術を行った．脚長差は，1例で1 cm以下の短縮を認めた．回旋変形は，腹臥位で股関節の内，外旋を健側と比較し，1例で5°の外旋変形を認めた．角状変形は認めなかった．3例で術後刺入部位の疼痛を認めたが，抜釘後最終調査時には消失していた(表2)．

症例提示

症例1：9歳，女児．2階から誤って転落し，受傷．両側32-A3の大腿骨骨折(図1)．受傷翌日，直径4 mmのエンダー釘2本を逆行性に挿入固定．術後は若干の不安定性の残る左側のみ2週間の介達牽引を行った．術翌日より膝可動域訓練開始，術後8週より部分体重負荷，10週より全体重負荷．術後6か月で抜釘を行い，術後1年での機能評価は，Flynn分類でExcellentであった(図2)．

表 2. 術後評価(Flynn's classification)

	Excellent 7例	Poor 1例
脚長差(SMD)	1例(1 cm以下の短縮)	
回旋変形	1例(5°の外旋)	
刺入部位疼痛	3例	
再手術 (エンダー釘の打ち込み)	1例	

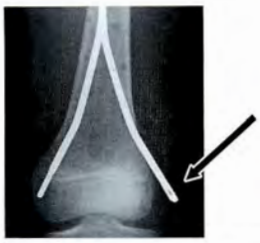

症例2：11歳，男児．自転車走行中，車と接触し受傷．骨折型は32-A3．受傷後4日に，直径4.5 mmのエンダー釘2本を逆行性に挿入し固定した．

術翌日より膝可動域訓練開始，術後1週よりCPM，術後8週より部分体重負荷，10週より全体重負荷を行った．術後8か月時，1 cm以下の短縮と5°の外旋変形を認めたが，角状変形，疼痛，合併症は無く，Flynn分類でExcellentであった．このように，骨折部がより遠位の症例では遠位骨片の固定性が弱く，慎重な後療法が必要である(図3)．

症例3：16歳，男性．体位変換時に骨折．骨折型は32-A1．脳性麻痺があり立位は不可能であった．受傷後4日に，直径4 mmのエンダー釘2本を逆行性に挿入し固定．骨折部の整復は観血的に行い，骨折部をワイヤーで固定した．術後2.5か月骨癒合良好で，Flynn分類でExcellentであった(図4)．

考　察

就学前の小児大腿骨骨折は，骨癒合が良好であり，牽引やギプス固定での保存的治療が原則である．しかし患者が学童期以降になると，幼児期までと比較すると，骨癒合およびリモデリングが制限されることや，早期の退院なども考慮され，手

図 1. 症例 1：9 歳，女児．AO 32-A3

手術時　　術後 1 年

図 2. 症例 1

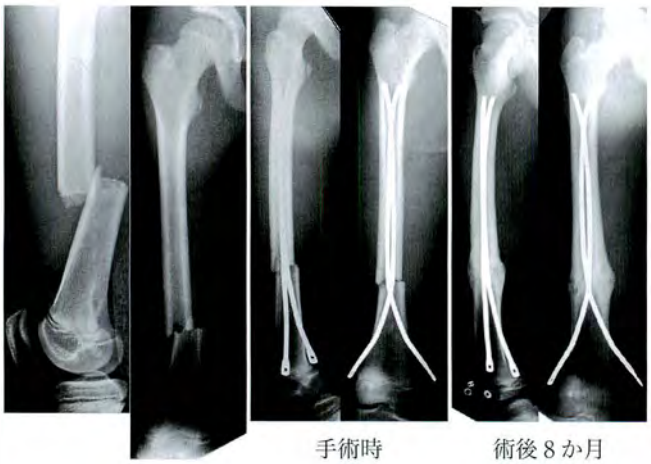

手術時　　術後 8 か月

図 3. 症例 2：11 歳，男児．AO 32-A3

手術時　　術後 2.5 か月

図 4. 症例 3：16 歳，男性．AO 32-A1

術的治療が選択されることが多い．flexible nailing は，骨端線を損傷せずに良好な整復と骨癒合が得られる．しかし，短縮や回旋に対する固定性が不十分であるため，その適応骨折は，粉砕がなく，比較的安定型の骨折である．われわれは flexible nailing を AO 分類 32-A1，A3 の症例に用いて，治療を行い良好な結果を得た．Poolman ら[6]は 2422 例の小児大腿骨骨折を review し，その結果保存的治療より手術的治療が mal-union rate と有害事象が少ない点で勝ると報告している．2422 例の review の結論は "intramedullary nailing versus external fixation"，"intramedullary nailing versus submuscular plating"，"flexible versus rigid intramedullary nailing" については multi-center RCT で調査する必要があり，現時点ではエビデンスとなるような結論はでなかった．Flexible nailing に関しては，flexible nailing（10 例）と external fixation（10 例）を比べた randomized controlled trial[1]があり，その結果は mal-union は flexible nailing では 1 例もなく，external fixation では 3 例に発生し，2 cm 以上の脚長差は両群ともなく，有害事象は flexible nailing では 4 例，external fixation では 5 例あったと報告している．

小児の大腿骨骨折の治療法は保存療法，創外固定，髄内釘，プレート固定などがあるが，それぞれ利点，欠点がある．創外固定法は，開放性骨折の場合には良い選択肢であるが，強固に固定された場合，外仮骨の形成をみない，いわゆる direct bone healing の形態をとることがあり，抜釘後の

表 3.
治療法の比較
★Pin tract infection
☆骨端線損傷　大腿骨頭壊死

	Flexible n.	保存療法	EF	IMnail	Plating
固定性	○	×	○	◎	◎
骨癒合	◎	◎	○	◎	○
変形治癒	◎	△	○	◎	◎
再骨折	○	○	△	○	△
患者のストレス	○	×	△	○	○
入院期間	△	△	△	○	○
その他合併症			★	☆	

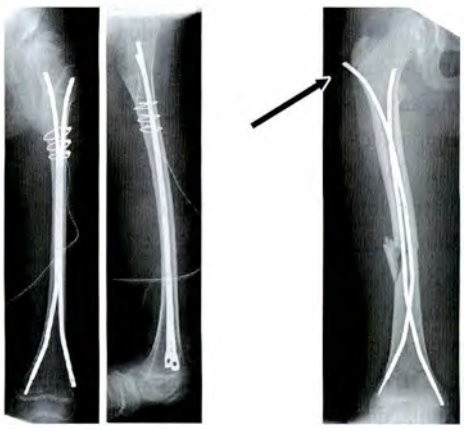

図 5. 回旋不安定性に対して

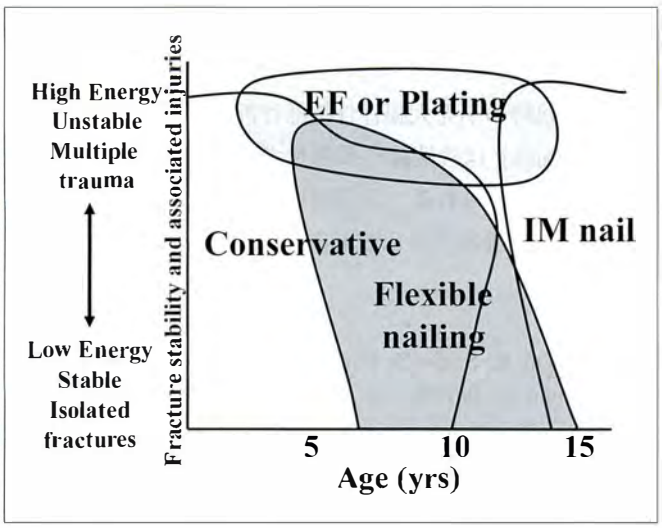

図 6.

再骨折のリスクがある．順行性の髄内釘固定法は，大腿骨近位骨端線の損傷や大腿骨頭壊死の危険があり，成長期を終えていない小児には問題がある．プレート固定法は，分節型の骨折や粉砕骨折では，MIPO による架橋プレート固定での良好な成績が報告されているが，侵襲が大きい点が問題である．Flexible nailing は，学童期以降で幅広い適応がある．しかし不安定な骨折，特に短縮をきたす危険性のある骨折は適応に限界がある．また回旋固定性に対してはその固定力に問題があると考えられる(表 3)．それに対する我々の対策としては wiring の追加や釘を近位で皮質を貫き固定性を高めるなどの工夫をしたり，場合によっては短期間の介達牽引を行っている(図 5)．

小児大腿骨骨折の安定性および合併損傷と，受傷年齢とを考慮した治療法の選択を図 6 に示す．これは Flynn ら[4]の報告を一部改変したものである．

小児の長管骨骨折では，リモデリングである程度の角状変形，脚長差が許容されるが，年齢によってその許容範囲が異なる．Flynn らは，6〜10 歳での角状変形の許容範囲は varus-valgus angulation 10°，anterior-posterior angulation 15°，shortening の許容範囲は 15 mm としている．11 歳以上では varus-valgus angulation 5°，anterior-posterior angulation 10°，shortening は 10 mm とさらに許容範囲が狭い．特に大腿骨近位部の骨折では，近位骨片の転位が大きいため角状変形を残しやすいので注意が必要である．Hae ら[5]は，保存療法では 7 例中 2 例(28%)で 10° 以上の角状変形を残し，flexible nailing 10 例では認めなかったとしている．

また小児長幹骨骨折では，通常骨折後の患肢は過成長するとされており，保存的治療では骨折部を overlap させるが，flexible nailing では骨折部を end-to-end で固定するため，術後過成長による脚長差の問題が議論される．術後脚長差について，Hae らは，保存療法群では平均 5.0 mm，flexible nailing 群では平均 3.3 mm であり，脚短縮-過成長の幅は保存的治療のほうが大きかった

としている．またBuechsenschuetzら[2]は，flexible nailingでは脚長差は全て1 cm以内であった，としている．これは自例の結果においても同様であった．

結　語

学童期以降の小児大腿骨骨幹部骨折において，flexible nailingは骨端線を損傷せずに，良好な整復と骨癒合が得られる．学童期以降の小児の治療に有効な治療法の一つと考える．

文　献

1) Bar-On E, Sagiv S, Porat S et al：External fixation or flexible intramedullary nailing for femoral shaft fractures in children. A prospective, randomized study. J bone Joint Sueg Br **79**：975-978, 1997
2) Buechsenschuetz KE, Mehlman CT, Shaw KJ et al：Femoral shaft fractures in children：traction and casting versus elastic stable intramedullary nailing. J Trauma **53**(5)：914-921, 2002.
3) Flynn JM, Hresko T, Reynolds RA et al：Titanium elastic nails for pediatric femur fractures：a multicenter study of early results with analysis of complications. J Pediatric Orthopaedics **21**：4-8, 2001.
4) Flynn JM, Schwend RM：Management of pediatric femoral shaft fractures. J Am Acad Orthop Surg **12**(5)：347-359, 2004.
5) Hae RS, Chang WO, Hyun DS et al：Treatment of femoral shaft fractures in young children：comparison between conservative treatment and retrograde flexible nailing. J Pediatric Orthopaedics **13**(4)：275-280, 2004.
6) Poolman RW, Kocher MS, Bhandari M：Pediatric femoral fractures：A systematic review of 2422 cases. J Trauma **20**(9)：648-654, 2006.

Abstract

Femoral Shaft Fracture in School-age Children and Adolescents Treated with Retrograde Flexible Intramedullary Nailing

Hiroshi Nagano, M. D.

Department of Orthopaedic Surgery, Kagawa Prefectural Central Hospital

We report 8 cases of a femoral shaft fracture in 7 school-age children and adolescents treated with retrograde flexible intramedullary nailing(using Ender nails). There were 6 boys and 1 girl, with an average age at the time of injury of 12.4 years(range from 9 to 16 years). The average follow-up period was 14 months(range from 3 to 37 months). According to the AO classification of fracture type, 2 cases were 32-A1 was, and the other 6 cases were 32-A3. The average duration of hospitalization was 71 days(range from 41 to 100 days). The average time until callus formation was 25 days(range from 21 to 29 days). The average time until weight-bearing was 53 days(range from 39 to 57 days). No case of angular or rotational deformity greater than 10 degrees was observed, and no case showed leg length discrepancy greater than 10 mm. Three patients postoperatively complained of pain at the site of insertion of the flexible nails into the femur. In one case, re-operation was necessary. At most recent follow-up, all cases showed excellent results. This treatment was an effective method achieving good alignment and good bony union without damage to the epiphyseal line.

日小整会誌（J Jpn Ped Orthop Ass）17(2)：353-357, 2008.

小児大腿骨骨折に対するMIPO法

和歌山県立医科大学整形外科学教室
宮崎展行・岩崎　博・高見正成
納田和博・吉田宗人
愛徳医療福祉センター
下薗英史

要　旨　小児大腿骨骨折は保存療法が行われることが多いが，直達牽引を長期に行うことは患児にとって精神的・肉体的に苦痛であり，入院期間や休学も長期にならざるを得ない．これらの解決策として，Minimally invasive plate osteosynthesis(以下，MIPO)を行ったので報告する．対象は15歳未満の大腿骨骨折に対してMIPOを行った5例5肢(男性2例，女性3例)であり，手術時間は70～117分(平均89.8分)，仮骨形成は7～17日(平均12.0日)，骨癒合は42～85日(平均63.8日)，全荷重は28～65日(平均38.4日)，入院期間は11～49日(平均27.2日)であった．MIPOは保存療法に比べ，入院期間，全荷重までの期間の短縮が図れ，小児大腿骨骨折に対する選択肢のひとつと考える．

緒　言

小児大腿骨骨折の治療は，直達牽引やBryant牽引などの保存療法が基本とされている．しかし，直達牽引を4週間前後も長期に行うことは患児にとって苦痛であり，入院期間や休学も長期にならざるを得ない．また昨今の社会情勢から両親共働きの家庭も多く，入院期間が長期に渡ると付き添いが困難になるなど家族への負担も大きくなる．一方，患児側の因子としては，年長になるに従い許容される変形の許容範囲が小さくなり，正確な整復位が求められる．このような状況から，観血的治療のひとつとして，小児大腿骨骨折に対して，Minimally invasive plate osteosynthesis(以下，MIPO)を行ったので報告する．

対　象

2000年4月～2007年5月に加療した15歳未満の大腿骨骨折14例を対象とした．このうち2000年4月～2006年6月に，直達牽引後にギプス固定で保存療法を行った9例(男性6例，女性3例)を保存療法群，2006年7月～2007年5月までMIPOを行った5例(男性2例2肢，女性3例3肢)をMIPO群とした．受傷時年齢は，保存療法群が5～12歳(平均6.8歳)，MIPO群が4～14歳(平均7.2歳)であった．受傷機転は，自転車対自動車が保存療法群2例，MIPO群2例，歩行対自動車が保存療法群4例，MIPO群1例，転倒・転落が保存療法群3例，MIPO群2例であった．合併損傷として保存療法群1例にくも膜下出血，MIPO群1例に下腿開放性骨折を認めた．既往歴として

Key words：pediatric(小児)，femoral fracture(大腿骨骨折)，minimally invasive plate osteosynthesis(最小侵襲プレート骨接合術)
連絡先：〒641-8510　和歌山市紀三井寺811-1　和歌山県立医科大学整形外科　宮崎展行　電話(073)441-0645
受付日：平成20年1月31日

図 1. 症例 1：初診時

図 2. 症例 1：術直後
プレートはスモール LC-DCP を用いた.

図 3. 症例 1：術後 3 か月
骨癒合が得られている.

は，MIPO 群に成長障害児 1 例，多動症 1 例を認めた．骨折型分類は AO/OTA 分類を用いた．保存療法群は A1：4 例，A2：5 例であり，MIPO 群は A1：2 例，A3：1 例，B2：1 例，B3：1 例であった．

手術方法

麻酔は全身麻酔とし，体位は仰臥位とした．イメージにてプレートの長さをあらかじめ決定しておく．骨折部を中心としてプレートの末梢にあたる部分に約 3 cm の皮膚切開を加え，外側広筋の筋膜を切開し骨膜に達し，中枢方向に骨膜上でエレバトリウムを滑らせてトンネルを作成する．トンネルにプレートを滑らせて挿入し，プレートの中枢端にあたる部分に約 3 cm の皮膚切開を加える．この状態で末梢もしくは中枢側の骨片のどちらかにプレートと骨軸を合わせて 2 本ないし 3 本のスクリューを挿入する．その後整復を行い，残りの骨片をスクリュー固定する．ロッキングプレートを使用する際には，小児の骨は細く，プレートが大腿骨の直上に設置されなければスクリューが良好な位置に設置できないため，細心の注意が必要である．

検討項目

手術時間，初期仮骨形成時期，全荷重までの期間，骨癒合までの期間，入院期間，変形の有無，合併症について検討した．

結　果

MIPO 群における手術時間は 70〜117 分(平均 89.8 分)，仮骨形成時期は 7〜17 日(平均 12.0 日)，骨癒合は 42〜85 日(平均 63.8 日)，全荷重は 28〜65 日(平均 38.4 日)，入院期間は 11〜49 日(平均 27.2 日)であった．変形，合併症はともに認めなかった．一方，保存療法群は，牽引期間 23〜45 日(平均 28.9 日)，牽引後のギプス固定期間は，24〜46 日(平均 34.3 日)，仮骨形成時期は 15〜22 日(平均 17.4 日)，骨癒合は 61〜113 日(平均 117.2 日)，全荷重は 84〜117 日(平均 95.3 日)，入院期間は 24〜127 日(平均 67.8 日)であった．保存療法群 9 例中 1 例に回旋変形を認めた．また全身麻酔下徒手整復を 1 例に，屈曲変形に対し創外固定を 1 例に施行した．

代表症例

症例 1：5 歳，男児．歩行中に車にはねられて受傷した．AO/OTA 分類にて 32-B3 の大腿骨骨折

図 4. 症例 2：初診時

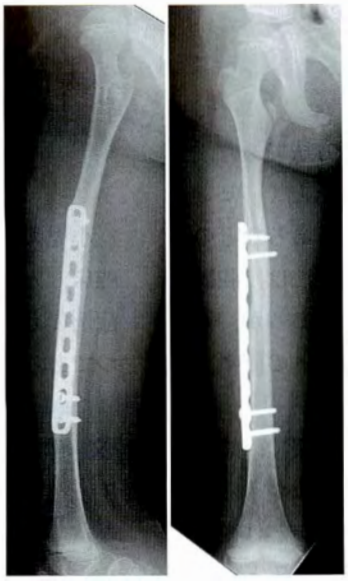

図 5. 症例 2：術後 3 か月
プレートはスモールロッキングプレートを用いた.

図 6. 症例 2：抜釘時
前回と同じ皮膚切開にて抜去が可能であった. 脚長差も認めない.

と Gustilo 分類 2 の下腿開放性骨折を認めた(図 1). 受傷当日, 全身麻酔にて緊急手術を行った. 大腿骨にはスモール LC-DCP を用いて MIPO にて手術を行った(図 2). 下腿開放性骨折に関しても一期的にスモール T-Plate を用いて内固定を同時に行った. 入院期間は 31 日, 全荷重は 65 日であった. 術後 3 か月にて骨癒合は得られており, 機能障害も認めない(図 3).

症例 2：7 歳, 女児. 母親に抱かれたまま転倒して受傷した. 既往歴に成長障害がある. AO/OTA 分類にて 32-A3 の大腿骨骨幹部骨折を認めた(図 4). スモールロッキングプレートを用いて MIPO 法にて手術を行った. 術後 4 週間で全荷重を許可した. 術後 3 か月で骨癒合が得られており(図 5), 6 か月の時点で抜釘を行った. 前回の MIPO と同一の皮膚切開で抜去可能であり, 脚長差も認めない(図 6).

考　察

小児大腿骨骨折は, リモデリングが旺盛で, 治療初期に多少の変形を残しても自然矯正されるため保存療法が原則とされている[2),6),7)]. しかしながら, 保存療法にはいくつかの問題点も存在する. ひとつは自家矯正の限界であり, 年長児になるに従って, 許容される転位の範囲は小さくなる. 斉藤らによると, 骨癒合時の変形の許容範囲は, 5 歳以下では 20° まで, 6～10 歳では 15° まで, 11 歳以上では 10° までとしている[6)]. また, 長期の牽引は患児に大きな精神的苦痛を与え, 長期にわたる入院は両親など家族の付き添いと仕事との両立でも大きな負担となることもある. その際には, 観血的治療を選択することも有用と考えられる. 観血的治療を要する適応としては, 整復固定不十分, 変形治癒, 偽関節および遷延治癒, 開放骨折, 神経血管損傷, 10 歳以上の転子下骨折, 顆上骨折およびその周辺の骨折で整復保持が難しいもの, 合併症があり早期離床が望ましい時などが報告されている[3),5)]. しかし, 最近では観血的治療の適応が拡大されつつあると考える. 5 歳未満の幼少児には保存療法を行い, 5 歳以上の幼児では手術療法を積極的に選択するというものである.

小児大腿骨骨折の手術法としては, 髄内釘, 経皮的髄内ピンニング, 創外固定, プレート固定などがある. しかしながら, 髄内釘は良好な固定が得られる一方, 骨頭壊死の報告[9)]や骨端線損傷の可能性があり, 小児大腿骨骨折での使用は困難である. 経皮的髄内ピンニングは, 低侵襲かつ良好な機能獲得が期待されるが, 回旋力に弱いのが欠

点である．創外固定は低侵襲な手術方法であり，推奨する報告も多いが[4),8)]，固定力に乏しく，ピン刺入部の感染のリスクや着衣が困難であるなどの問題もある．また従来のプレート固定法は，強固な固定性が得られ，整復保持も容易であるが，侵襲が大きく，感染，手術瘢痕，プレートの破損，抜釘などが問題となる．

MIPO 法は従来法と比較して，低侵襲で，感染率が低く，手術瘢痕が小さいという利点がある．しかし，プレートの破損や抜釘の必要などは従来と同様であり，解剖学的整復が困難であるという欠点も存在する．Anglen らは，小児大腿骨骨折に対する MIPO の適応として，1.5〜6 歳児の肥満児や粉砕骨折例を挙げており，さらに 6〜11 歳児では単純骨折，多発骨折，開放骨折例，頭部外傷合併例など多くの適応を報告している[1)]．また Kanlic らは，51 例の小児大腿骨骨折に MIPO を行い，全例で骨癒合が得られ，早期機能回復が可能であり有用であったと報告している．一方合併症として，プレート破損が 1 例，抜釘後骨折が 1 例，脚長差(−23 mm から＋10 mm)が 4 例みられたとも述べている[3)]．本邦では栩木らが 2 例の小児大腿骨骨幹部骨折に対して MIPO を行い，変形治癒なく整復位の保持が容易で，早期退院，休学期間の短縮が可能であり有用であったと報告している[10)]．我々の症例でも，保存療法に比較して，入院期間，全荷重開始時期ともに短期であり，早期復学が可能であった．特に術後ギプスなどの外固定を必要とせず早期に可動域訓練を開始することができたことや，創外固定やギプスと違い，入浴が容易なことも早期に自宅管理できる要因であったと考えられる．

結　語

小児大腿骨骨幹部骨折に対する MIPO は，早期離床，入院期間の短縮が可能であり，転位のある症例でも変形治癒の危惧が少なく，選択肢のひとつである．

文　献

1) Anglen JO, Choi L：Treatment options in pediatric femoral shaft fractures. J Orthop Trauma **19**(10)：724-733, 2005.
2) 広瀬一郎，石塚隆二，浦川圭二ほか：小児大腿骨骨幹部骨折の保存療法成功のポイント．整・災外 **44**：535-540, 2001.
3) Kanlic EM, Anglen EM, Smith DG et al：Advatages of submuscular bridge plating for complex pediatric femur fractures. Clin Orthop Relat Res **426**：244-251, 2004.
4) 木村一雄，尾上英俊，三原　隆ほか：創外固定器による小児大腿骨骨幹部骨折の治療成績．整形外科と災害外科 **49**：122-125, 2000.
5) 門司貴文，今泉　司，高田直也ほか：小児大腿骨骨幹部骨折の治療経験．骨折 **23**：486-489, 2001.
6) 斉藤英彦，遠藤博巳，白石衛二ほか：小児大腿骨骨幹部骨折に対する保存療法の適応と限界．整・災外 **33**：13-20, 1990.
7) 斉藤　進，扇谷浩文，脇田正美：小児大腿骨骨幹部骨折の治療．整・災外 **42**：41-50, 1999.
8) 佐藤栄一，浜田良機，益山宏幸ほか：外傷治療の Controversies 骨折　その他　小児大腿骨骨幹部骨折に対する創外固定法の有用性．別冊整形外科 **37**：194-196, 2000.
9) 杉　基嗣，開地逸郎，斉藤良明ほか：髄内釘使用により大腿骨頭壊死を生じた小児大腿骨骨幹部骨折の 1 例．臨整外 **34**：363-366, 1999.
10) 栩木弘和，佐々木　孝，野本　聡ほか：小児大腿骨骨幹部骨折の治療成績の比較検討―小侵襲プレート骨接合術の有効性を含めて―．骨折 **23**：490-494, 2001.

Abstract

Pediatric Femoral Shaft Fracture Treated Using Minimally Invasive Plate Osteosynthesis

Nobuyuki Miyazaki, M. D., et al.

Department of Orthopaedics Surgery, Wakayama Medical University

Conservative therapy by skeletal traction is the traditional treatment for a pediatric femoral shaft fracture. However, it is hard for children to undergo skeletal traction and stay in hospital for a long time. In five such cases, we have performed minimally invasive plate ostheosynthesis (MIPO), involving 3 boys and 2 girls, with an average of 12.0 years. The operative duration was 70～117 minutes (average 89.8 minutes), the period for bridging callus was 7～17 days (average 12.0 days), the time to radiographic union was 42～85 days (average 63.8 days), full-weight bearing was allowed after 11～49 days (average 38.4 days), the duration of hospitalization was 28～65 days (average 27.2 days). MIPO achieved rigid fixation without damaging the epiphyseal line, and enabled early ambulation and function. Compared with conservative therapy, MIPO reduced the duration of hospitalization and reduced the period to full-weight bearing. MIPO was effective for treating a pediatric femoral shaft fracture.

日小整会誌（J Jpn Ped Orthop Ass）17(2)：358, 2008.
第18回日本小児整形外科学会学術集会　パネルディスカッション5

小児の下肢における正常と異常
—下肢痛との関連—

座長：亀ヶ谷　真　琴

本学会では，浜西会長が総合テーマにされた「一般整形外科医が診る子供」に沿った形として，「小児の下肢における正常と異常—下肢痛との関連—」と題し，パネルディスカッションの企画を立てました．

小児整形外科外来には，下肢の痛みや変形を主訴として来院する例が多く見られます．しかし，その多くは，いわゆる正常発達における“normal variants”の範疇に入るものです．本パネルでは，これら“normal variants”として判断できるものと，そうでなく症候性と考えられるものを，いかに鑑別し対処するかについて，5人の現在小児整形外科の中心として活躍されている先生方に，そのポイントを示していただきました．その内容は，「下肢回旋に伴う歩容異常」「成長痛」「下肢痛で発症した白血病例」「O脚における治療の必要性」「小児の神経・筋疾患と下肢痛」で，日常よく遭遇するものから，稀ではあるが見逃してはならない疾患まで，小児の下肢痛に関連した正常と異常について述べてもらいました．

「下肢回旋に伴う歩容異常」については，佐藤整形外科医院の佐藤雅人先生に日常診療でよく見られる内旋歩行を中心に，その原因と自然経過，また注意すべき関連の疾患について述べていただきました．「成長痛」に関しては，国立小児病院以来，長期にわたる経験から日下部浩先生に発表していただきました．本疾患の特長をはじめとして，当初成長痛とされたものが，その後何らかの別の診断とされた興味ある症例も報告されました．「下肢痛で発症した白血病例」では，兵庫県立こども病院の小林大介先生にまとめていただきました．本疾患は，小児悪性疾患の中でもしばしば遭遇する疾患であり，また下肢痛などにより整形外科を初診することから，見逃してはならない疾患のひとつです．以前先生には，いくつかの小児病院で経験した整形外科初診の白血病患者をまとめていただき，国際誌に報告していただきました．「O脚における治療の必要性」は，千葉県こども病院の西須孝先生に報告していただきました．O脚は，小児整形外科領域ではよく診られる変形の一つで，ほとんどの場合生理的なものですが，中には病的なものが含まれます．その代表的なものはBlount病です．今回は，その鑑別点，装具や手術治療のエビデンスについて，過去の報告と合わせまとめてもらいました．最後に「小児の神経・筋疾患と下肢痛」ですが，これも下肢痛，歩容異常，足部変形などを主訴に整形外科を初診することの多い疾患です．今回は，小児神経科として大阪府立母子保健総合医療センター小児神経科の鈴木保宏先生にお話いただきました．神経・筋疾患を先天性と後天性に分け，それぞれの原因，初発時期，症状，検査所見などについて，詳細に述べていただきました．

日小整会誌（J Jpn Ped Orthop Ass）17(2)：359-362, 2008.

下肢痛で初診した白血病，悪性リンパ腫患者の検討

兵庫県立こども病院整形外科
小林大介・薩摩真一・浜村清香

要　旨　下肢痛を主訴として整形外科を初診したものの精査の結果白血病であった症例について調査を行った．全症例数は12例であり男9例，女3例，初診時平均年齢は1歳4か月～12歳で平均5歳4か月である．臨床所見，血液検査所見，画像所見について調査した．付随する全身所見としては37度以上の発熱8例，顔色不良2例，全身倦怠感1例，肝腫大1例であった．症状出現から確定診断までの期間は4日～20週であり平均7.4週間であった．初診時における血液検査所見において12000/μl以上の白血球増多が2例，Hbが11 g/dl以下であったのが9例，CRP陽性が9例，末梢血に芽球が出現したものが4例認められた．初診時の単純X線写真において最も頻度の高い所見は骨萎縮であり9例に認められた．白血病は生命予後にも関係する重篤な疾患であるが整形外科医は本疾患が整形外科的愁訴で初診する可能性があることに留意する必要がある．

はじめに

白血病は小児の悪性血液腫瘍疾患の中で最も頻度の高い疾患である．この疾患はしばしば下肢痛など整形外科的愁訴を有することが知られている．本研究の目的は下肢痛で来院したものの精査の結果白血病あるいは悪性リンパ腫であった症例における初期の臨床所見，血液学的所見，X線所見を調査しこのような症例に対する早期診断の道筋を確立することである．

調査対象

兵庫県立こども病院，千葉県こども病院，静岡県立こども病院，福岡市立こども病院，成育医療センターにおいて下肢痛を主訴として整形外科を受診したものの精査の結果白血病，あるいは悪性リンパ腫であった症例を調査対象とした．白血病の診断がついてから下肢症状が出現した症例は除外した．全症例数は12例であり男9例，女3例，初診時平均年齢は1歳4か月～12歳で平均5歳4か月，追跡期間は3か月～10年で平均6年6か月であった．

確定診断は全例骨髄穿刺，あるいは骨生検にて行った．急性リンパ性白血病9例，悪性リンパ腫3例であった．

方　法

初診時の臨床所見，血液検査所見，単純X線所見をそれぞれ調査した．

結　果

1）臨床所見

病院を訪れた主訴を調査した．跛行3例，大腿部痛，膝痛，足関節痛がそれぞれ2例，股関節痛，下腿痛，全身の関節痛がそれぞれ1例であった．

初診時における付随する全身所見を調査した．37度以上の発熱が8例(66.7%)と最も多かった．他には顔色不良2例，倦怠感1例，肝腫大1例で

Key words：limping(跛行)，leukemia(白血病)，malignant lymphoma(悪性リンパ腫)
連絡先：〒675-0081　神戸市須磨区高倉台1-1-1　兵庫県立こども病院整形外科　小林大介　電話(078)732-6961
受付日：平成20年7月16日

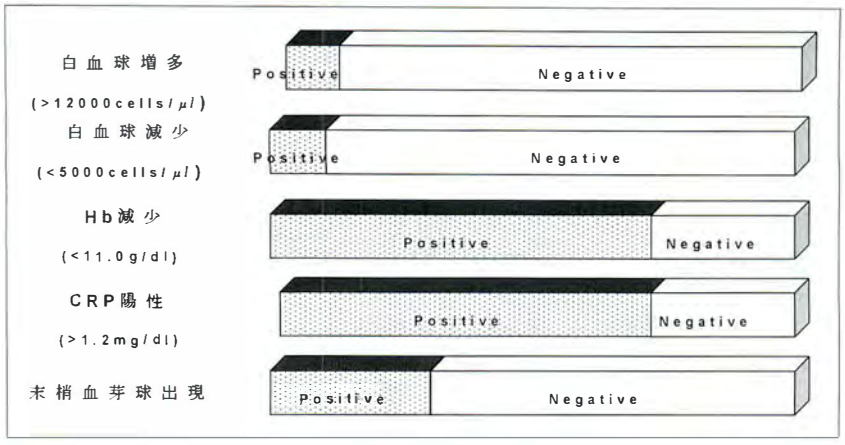

図 1.
初診時血液検査所見

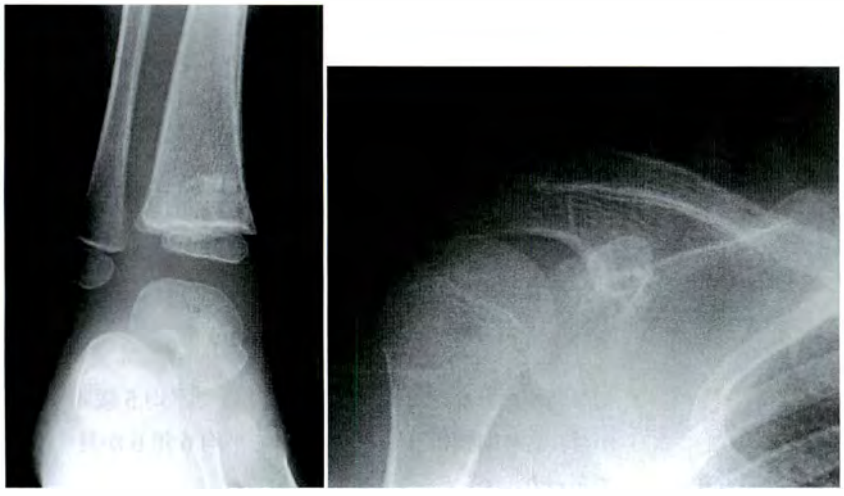

a | b

図 2.
症例 1
a：初診時単純 X 線像(足関節)
右脛骨遠位に病的骨折，骨膜反応が認められる．
b：初診時単純 X 線像(鎖骨)
右鎖骨に骨膜反応が認められる．

あった．

症状出現から確定診断がなされるまでの期間を調査した．発症後 1 週間以内に白血病と診断がされた症例は 2 例，1 週〜4 週が 1 例，4 週〜12 週が 6 例，12 週以上が 3 例であった．発症してから確定診断がなされるまでの期間の平均は 7.4 週であった．

他院において当初なされていた診断は化膿性骨髄炎が 2 例，若年性特発性関節炎が 1 例，単純性股関節炎が 1 例，原因不明が 8 例であった．

2）初診時血液検査所見(図 1)

12000/μl 以上の白血球増多を認める症例は 2 例，5000/μl 未満の白血球減少が 2 例であり 8 例(66.7%)は正常の白血球数であった．

また Hb が 11 g/dl 以下の貧血を認めた症例が 9 例(75%)，CRP 陽性が 9 例(75%)であった．末梢血に芽球が出現していた症例は 4 例(33.3%)のみであった．

3）単純 X 線所見

最も頻度の高い所見は骨萎縮であり 9 例(75%)に認められた．

次に頻度の高い所見は骨膜反応，病的骨折，骨融解像でありそれぞれ 4 例存在した．

白血病に特徴的な X 線所見とされる metaphyseal band は 2 例のみに認められた．また全く異常が認められなかった症例も 1 例存在した．

症例供覧

症例 1：9 歳，女児

主訴：右足関節痛

現病歴：2 週間前より特に誘引なく右足関節痛が出現する．徐々に右の鎖骨部の腫脹も出現したため精査目的で当科受診となる．既往歴としてダウン症候群があった．初診時の血液検査所見では白血球数 9000/μl，Hb 13.7 g/dl，血小板 145000/μl，CRP 0.9 g/dl であり末梢血には芽球は認めら

図 3.
症例 2：2 歳 10 か月，男児
初診時単純 X 線像
右大腿骨，右腓骨に病的骨折が認められる．また左大腿骨遠位骨幹端に帯状の lucent zone，いわゆる metaphyseal lucent band が認められる．

れなかった．付随する全身所見では体温が 37.4 度と微熱を認めた．

初診時単純 X 線像では脛骨遠位に病的骨折，鎖骨に骨膜反応が認められた（図 2-a，b）．ダウン症であることから何らかの腫瘍性疾患の可能性もあると考え右鎖骨の骨生検を行ったところ，急性リンパ性白血病であると診断され，血液腫瘍科にて化学療法が施行された．

症例 2：2 歳 10 か月，男児

主訴：両膝関節痛

現病歴：特に誘因なく両膝の腫脹が出現した．他院を受診し化膿性骨髄炎の診断のもと入院．抗生物質投与がなされていたが改善しないため，発症後 4 週間で当科受診となる．既往歴，家族歴に特記すべきことはない．

当科初診時の血液検査所見では白血球数 12700/μl，Hb 9.6 g/dl，血小板 418000/μl，CRP 5.7 g/dl と炎症反応，貧血を認めた．末梢血には芽球は認めなかった．全身所見として 37.7 度の微熱と倦怠感を訴えていた．当科初診時の単純 X 線写真では両大腿骨遠位，両脛骨近位，右腓骨近位に骨膜反応，骨融解像を認めた（図 3）．また左大腿骨遠位骨幹端部には帯状の lucent zone いわゆる metaphyseal lucent band を認めた．臨床所見，血液所見，X 線所見より何らかの血液疾患を疑い骨髄穿刺を行った．その結果，悪性リンパ腫であると判明し血液腫瘍科にて化学療法が施行された．

考　察

白血病の初発症状としては発熱，易出血性，感染，肝脾腫などが一般的であるが整形外科的愁訴を訴える患者が存在することも以前より指摘されている[3),4)]．Rogalsky ら[3)]は，白血病患者の約 20％は初診時に整形外科的愁訴を有しており，経過中約 45％の患者は骨痛など整形外科的愁訴が出現すると報告している．また我々の調査[2)]では，白血病患者の約 7％は初診時に小児科ではなくまず整形外科を初診することが明らかになっている．よって白血病患者が下肢痛など整形外科的愁訴を訴えることは決してまれではないことを整形外科医はまず認識しておく必要があると考えられる．

次にこのような患者に対する早期診断についてであるが，Jonsson ら[1)]は骨痛を訴える白血病患者は骨痛を訴えない白血病患者に比べ血液学的検査所見が乏しくその結果確定診断までの時間が骨痛を訴えない患者より長かったことを報告している．今回の調査においても白血球数に異常を認める症例，末梢血に芽球を認める症例は全体の 1/3 であり，むしろ正常の症例のほうが多かった．整形外科的愁訴を訴える白血病患者においては白血球数が正常であること，末梢血に芽球を認めないことは決して白血病を否定することにはならないことに留意すべきである．

次に画像所見であるが，我々の症例では単純 X 線写真において約 90％の症例は何らかの異常所見を呈していたが，その多くは骨萎縮など非特異的な所見であり metaphyseal band など白血病に

特異的とされる所見を呈した症例は少なかった．よって単純X線写真のみで骨髄炎，若年性特発性関節炎と鑑別するのは困難ではないかと考えられる．

今回の我々のデータからは原因不明の骨痛，関節痛があり跛行を認める患者を診察した場合，微熱，貧血，白血球増多を伴わないCRP上昇，骨萎縮，骨溶解像，骨膜反応などは白血病を示唆する因子と考えられる．整形外科医はこの事を認知した上で診療に当たる必要がある．骨髄穿刺あるいは骨生検のみが確定診断の方法であり疑いがある症例に対してはこれをためらうべきではない．

まとめ

1）下肢痛を主訴とし来院したものの精査の結果白血病，あるいは悪性リンパ腫と診断された12例について調査を行った．

2）白血病患者が整形外科的愁訴を訴えることは決してまれではない．

3）血液検査所見において白血球数が正常であること，末梢血に芽球が存在しないことは白血病を否定することにはならない．

4）原因不明の骨痛，関節痛を有し微熱，貧血，白血球増多を伴わないCRP上昇，骨萎縮，骨溶解像，骨膜反応などの所見を伴う症例は白血病を疑う必要がある．

5）確定診断には骨髄穿刺が必要であり，疑いのある症例に対してはこれをためらうべきではない．

文　献

1) Jonsson OG, Sartain P, Ducore JM et al：Bone pain as an initial symptom of childhood acute lymphoblastic leukemia：Association with nearly normal hematologic indexes. J Pediatr **117**：233-237, 1990.
2) Kobayashi D, Shinichi S, Kamegaya M et al：Musculoskeletal conditions of acute leukemia and malignant lymphoma in children. J Pediatr Orthop **B 14**：156-161, 2005.
3) Rogalsky RJ, Black CB, Reed MH：Orthopaedic manifestation of leukemia in children. J Bone Joint Surg **68 A**：494-501, 1986.
4) Tuten HR, Gabos PG, Kumar SJ et al：The limping child：A manifestation of acute leukemia. J Pediatr Orthop **18**：625-629, 1998.

Abstract

Retrospective Study of Acute Leukemia and Malignant Lymphoma in Children with Lower Extremity Pain

Daisuke Kobayashi, M. D., et al.

Department of Orthopaedic Surgery, Kobe Children's Hospital

We have retrospectively reviewed 12 patients with acute leukemia and malignant lymphoma who visited our hospital with orthopaedic complaints. The patients included 9 boys and 3 girls with an average age of 5 years (range from 4 months to 12 years). Eight patients presented a fever (37C or more), another 2 patients presented generalized fatique, one other presented poor anemia, and the other one presented liver enlargement on X-ray. The leukocyte count was elevated in two patients, decreased in another two patients, and normal in the other 8 patients. Blast cells on a peripheral smear were seen in four patients. On radiographic examination, osteopenia was seen in 9 patients, osteolytic lesions in four, and pathologic fractures in four. Because the initial presentation of patients with leukemia often involves the musculoskeletal system, orthopaedists need to recognize the symptoms of this disease to avoid misdiagnosis and to expedite the initiation of appropriate potentially life-saving treatment.

日小整会誌（J Jpn Ped Orthop Ass）17(2)：363-366, 2008.

O脚における治療の必要性について

千葉県こども病院整形外科
西須　孝・亀ヶ谷真琴・高澤　誠・川村剛以
千葉市障害者相談センター
篠原裕治

要　旨　O脚の自然経過を調査し，過去の文献における装具療法の治療成績と比較検討した．調査対象は，O脚または内反膝を主訴に千葉県こども病院整形外科を受診した307例603肢のうち，3歳以前に初診し保存的治療は行わずに5歳以降または自家矯正するまで経過をみた生理的O脚またはブラント病の125例242肢とした．初診時femoro-tibial angle(FTA)，metaphyseal diaphyseal angle(MDA)，最終経過観察時FTAなどについて後ろ向き調査を行った．初診時MDAが11°以下をGroup A，11°より大きいものをGroup Bとし，最終経過観察時FTA 180°以下を自家矯正と判定した．Group Aは167肢，Group Bは75肢であった．Group Aでは99.4%に自家矯正が見られ，Group Bでも89.3%に自家矯正が見られた．初診時MDAと最終FTAの間に有意な相関を認め，初診時MDA 10°未満では全例に自家矯正が見られた．今回我々が調査した自家矯正率は，過去に報告されたO脚に対する装具療法の有効率と比較し，少なくとも同等以上であることがわかった．

はじめに

乳幼児期のO脚には成長に伴って自然に改善する生理的O脚と自然には改善しない病的なものとがある．病的なものの中で，ブラント病[2]は生理的O脚との境界が不明瞭な疾患であり，早期にブラント病と診断された症例が保存的治療を行った後に正常化した場合，それが自然経過なのか，治療の効果なのか，検証することはきわめて難しい．今回我々は，O脚の自然経過を調査し，過去の文献における装具療法の治療成績と比較検討したので報告する．

対象と方法

1988～2006年までにO脚または内反膝を主訴に千葉県こども病院整形外科を受診したのは，307例603肢で，その内訳は，生理的O脚またはブラント病が477肢，軟骨無形成症およびその類似疾患が88肢，くる病が26肢，その他が12肢であった．本研究の調査対象は，生理的O脚またはブラント病の477肢のうち，3歳以前に初診し，保存的治療は行わずに5歳以降または自家矯正するまで経過をみた125例242肢とした．なお，対象には無治療で経過観察した後に4歳以降で手術を行った症例を含むが，他院で装具治療が既に行われていた症例は無治療ではないため除外した．調査項目は，初診時の年齢，性別，femoro-tibial angle[1]（FTA），metaphyseal diaphyseal angle[5]（MDA），経過観察期間，手術治療の有無，最終経過観察時FTAである．FTA，MDAは，いずれも膝蓋骨正向位の立位で，両下肢全長を正面から撮影した単純X線写真を用いて計測した．MDA

Key words：infantile tibia vara（乳幼児脛骨内反），Blount disease（ブラント病），natural history（自然経過）
連絡先：〒266-0007　千葉市緑区辺田町579-1　千葉県こども病院整形外科　西須　孝　電話(043)292-2111
受付日：平成20年1月25日

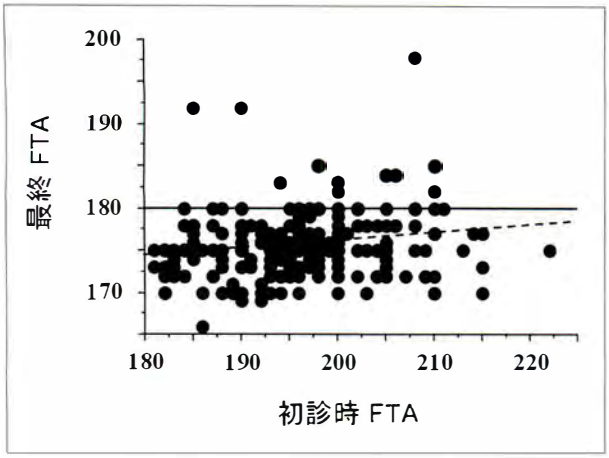

図 1. 初診時 FTA と最終 FTA の関係
実線は最終 FTA 180°のライン，点線は回帰直線を示す．相関係数 $\gamma=0.185$ (n=242) で有意な相関 (p=0.004) を認めた．自家矯正を確実に期待できる初診時 FTA の域値はなかった．

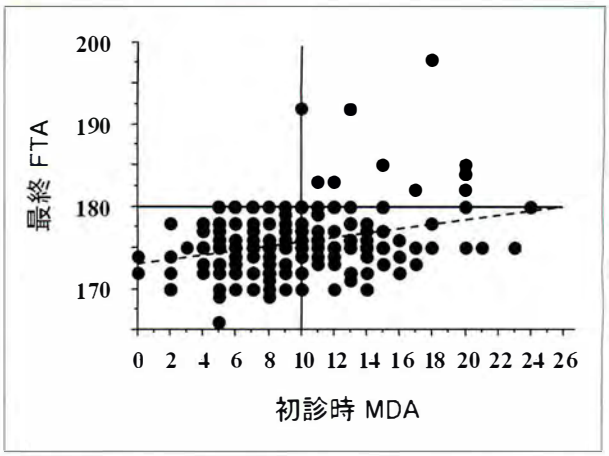

図 2. 初診時 MDA と最終 FTA の関係
実線は初診時 MDA 10°のラインと最終 FTA 180°のライン，点線は回帰直線を示す．相関係数は 0.300 (n=242) で有意な相関 (p<0.0001) を認めた．自家矯正を確実に期待できる初診時 MDA の域値は 10°であった．

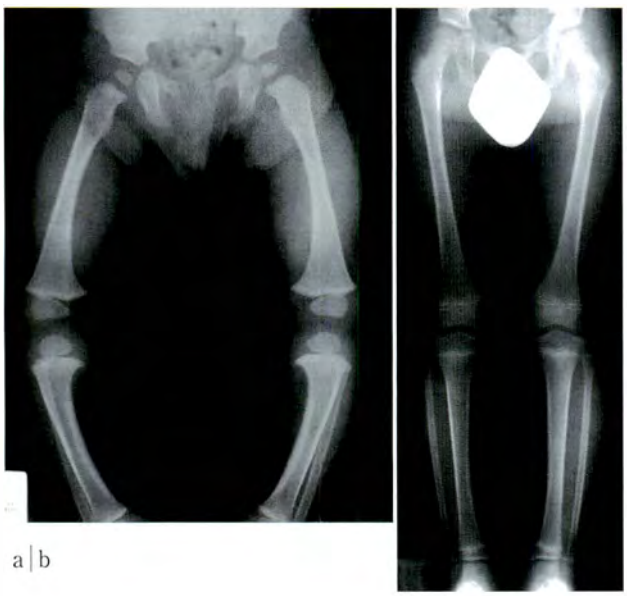

図 3. 自家矯正がみられた症例
a：1 歳時，O 脚を主訴として初診．立位単純 X 線写真上，FTA 右 215° 左 210°，MDA 右 17° 左 16° であった．全く無治療で自然経過をみた．
b：6 歳時．FTA 右 173° 左 172° と正常化していた．

11° 以下が生理的 O 脚を判別する目安とした Levine らの報告[5] に基づき，初診時 MDA が 11° 以下を Group A，11° より大きいものを Group B とした．また，最終経過観察時 FTA 180° 以下を自家矯正と判定した．統計学的解析は $p<0.05$ を有意と判定した．

結　果

Group A は 167 肢，Group B は 75 肢であった．Group A では 166 肢 (99.4%) で自家矯正が見られ，1 肢 (0.6%) で骨切り術が行われた．Group B では 67 肢 (89.3%) で自家矯正が見られ，3 肢 (4.0%) で骨切り術が行われた．図 1 は初診時 FTA と最終 FTA の関係を示したものである．相関係数は 0.185 (n=242) と有意な相関 (p=0.004) を認めたが，自家矯正を確実に期待できる初診時 FTA の閾値は得られなかった．図 2 は初診時 MDA と最終 FTA の関係を示したものである．相関係数は 0.300 (n=242) と有意な相関 (p<0.0001) を認め，自家矯正を確実に期待できる初診時 MDA の閾値は 10° であった．すなわち初診時 MDA が 10° 未満であれば，全例で自家矯正がみられた．

症例供覧

症例：男児．1 歳時，O 脚を主訴として初診．立位単純 X 線写真上，FTA 右 215° 左 210°，MDA 右 17° 左 16° であった (図 3-a)．全く無治療で自然経過をみたところ，6 歳時には FTA 右 173° 左 172° と正常化した (図 3-b)．

考　察

1．自家矯正率について

共著者の篠原らはMDA 11°以上の29例46肢の自然経過を調査し，Langenskiöld stage Ⅰの22肢の全例，Langenskiöld stage Ⅱ，Ⅲの24肢の75%に自家矯正がみられたと報告した[8]．今回我々は，新たに多数の症例を追加した125例242肢を対象として自然経過を調査した．Langenskiöld分類[4]は，検者間相違が大きいため[9]，あえて行わなかった．調査結果から，MDAが11°以下のGroup Aでは99.4%に自家矯正が見られ，Levineらが予後不良の指標と報告[5]したMDAが11°より大きいGroup Bでも89.3%に自家矯正が見られた．図2に示したように，MDAから判断できるのは，10°未満であれば自家矯正が期待できることであり，何°以上であれば自家矯正が期待できないという絶対的危険域は存在しなかった．図1に示したように，初診時FTAにおいては，自家矯正を期待できる閾値すら存在しなかった．中島らは2歳以降でFTA 195°を超える場合，自家矯正が期待できないので装具治療の適応であると報告した[6]が，今回の調査では，初診時2歳以降でFTAが195°を超えていた13例20肢の自然経過は，17肢85%に自家矯正がみられ，矯正骨切り術を要したのは1肢5%に過ぎなかった．

2．装具療法に関する過去の報告

Zionsらは生後18か月以降まで変形の残る内反膝24例42肢にabove-the-knee braceを適用し，69%に正常域まで改善がみられたと報告し[10]，RichardsらはLangenskiöld stage Ⅱ，Ⅲの27例にHKAFOまたはKAFOを適用し，70%に十分な改善がみられたと報告した[7]．この他にも装具療法が有効であるとする報告は数多くあるが，いずれの治療成績も今回我々が調査した自然経過を超えるものではなかった．2002年に篠原らが自然経過を報告して以来，装具療法を支持する英文報告はないが，本邦では少なくとも3編の報告があり，いまだに議論が続いている．

装具療法には足底板と下肢硬性装具の2種類がある．足底板に関しては外側ウエッジがよいとする報告と内側ウエッジがよいとする報告があり，藤井らは相反する治療法のいずれもよい成績ならそれは装具治療の効果ではないと述べている[3]．下肢硬性装具については我々も1994年以前，8例16膝に経験したが，装具に対するコンプライアンスが悪く，1年以上装着を続けてくれた症例は皆無で，1例は装具を作成した直後に来院が途絶えていた．装具を装着していると申告していた症例においても，いつまでも装具が新品同様であったり，体が大きくなってサイズが合わないはずなのに再作製を希望しないなど，本当は装着していないのではないかと思われる症例もあった．最終的に3例5膝(31%)で矯正骨切り術を要していた．

結　語

1）O脚に対する装具療法の有効性については，いまだ議論の余地が残されているが，過去に報告された装具療法の成功率と今回我々が調査した自家矯正率はほぼ同等であった．

2）予後の予測には初診時MDAが有用であり，10°未満であれば自家矯正が期待できると考えられた．

3）4歳以降まで自然経過をみて，十分な改善がなければ手術を行うのが最も合理的な治療方針と考えられた．

文　献

1) Bauer GCH, Insall J, Koshino T：Tibial osteotomy in gonarthrosis. J Bone Joint Surg **51-A**：1545-1563, 1969.
2) Blount WP：Tibia vara：osteochondrosis deformans tibiae. J Bone Joint Surg **19**：1-29, 1937.
3) 藤井敏男，高嶋明彦，高村和幸ほか：幼児の生理的O脚に装具治療は必要か．関節外科 **17**：850-854，1998.
4) Langenskiöld A, Riska EB：Tibia vara (osteochondrosis deformans tibiae). A survey of

seventy-one cases. J Bone Joint Surg **46-A**：1405-1420, 1964.
5) Levine AM, Drennan JC：Physiological bowing and tibia vara. J Bone Joint Surg **64-A**：1158-1163, 1982.
6) 中島邦晴，腰野富久，斎藤知行ほか：長期経過観察し得た小児O脚変形における立位膝外側角の変化．日小整会誌 **8**：4-7, 1999.
7) Richards BS, Katz DE, Sims JB：Effectiveness of brace treatment in early infantile Blount's Disease. J Pediatr Orthop **18**：374-380, 1998.
8) Shinohara Y, Kamegaya M, Kuniyoshi K et al：Natural history of infantile tibia vara. J Bone Joint Surg **84-B**：263-268, 2002.
9) Stricker SJ, Edwards PM, Tidwell MA：Langenskiöld Classification of tibia vara：an assessment of interobserver variability. J Pediatr Orthop **14**：152-155, 1994.
10) Zionts LE, Shean CJ：Brace treatment of early infantile tibia vara. J Pediatr Orthop **18**：102-109, 1998.

Abstract

Natural History of Infantile Tibia Vara：A Survey of 125 Cases

Takashi Saisu, M. D., et al.
Division of Orthopaedic Surgery, Chiba Children's Hospital

We report the natural history of 242 limbs in 125 children with infantile tibia vara. In 167 limbs with a metaphyseal diaphyseal angle (MDA) ≤11 on the first visit, spontaneous resolution was observed in 166 limbs (99.4%). Of the remaining 75 limbs with MDA >11, spontaneous resolution was observed in 67 limbs (89.3%). The value of MDA before the age of 3 was significantly correlated to the femoro-tibial angle (FTA) at the final follow-up ($r = 0.300$, $p < 0.0001$), and the tibia vara was resolved spontaneously in all the patients with MDA <10 on the first visit. The spontaneous resolution rate was similar to that reported elsewhere using various brace treatments. We concluded that brace treatment does not significantly change the natural history of infantile tibia vara.

日小整会誌（J Jpn Ped Orthop Ass）17(2)：367-368, 2008.
第18回日本小児整形外科学会学術集会　パネルディスカッション6

ペルテス病の画像における予後因子

座長：金　　郁　喆

このパネルは会長の浜西千秋教授のご配慮で，Herring先生も参加され，実りある討論ができた．討論内容の総括を以下に報告する．

1）ペルテス病の原因に関して

過去の報告から骨頭が阻血にいたる要因として，血管の解剖学的異常，滑膜炎による関節内圧の上昇，血液自体の凝固・線溶系の異常，また力学的負荷による骨端の脆弱性などが推察されている．今回のパネラーの先生方のご意見では，やはり原因は不明であるとの見解であったが，MR画像の経時的推移から阻血状態にある骨端部になんらかの力学的負荷が加わり軟骨下骨の骨折をきたしたのち，滑膜炎による関節内圧が完全な骨端部の阻血をもたらす可能性も示唆された．

2）骨頭の壊死範囲の決定について

Catterall分類は正確な壊死範囲の決定に有用ではないが，骨頭壊死の範囲決定にMRIが有用であるとの見解で一致した．

3）骨頭の圧潰や壊死の程度判定

Herring分類は文献上もMCSの結果からも有意な予後判定因子として認知してよい．判定時期としては分節期という発症後の時間的な要素が加味するため，早期に判定してもtypeが後に変わる可能性がある．lateral pillarの圧潰の程度は経時的に進行し，発症後7か月以降はあまり変化しないとの報告があるが，判定の時期が遅れるほどtype Bやtype Cの比率が増加している．またtype Bが半数以上を占めるため，近年，type B/Cが設定され，きめ細かな分類となった．今後判定の時期についてさらに検討が必要である．

MR画像では骨端核の圧潰の程度や関節軟骨を含めた骨頭の扁平化，また新生骨組織がある程度判定できる．和田先生が報告された土屋分類type 3などT2強調画像で骨頭外側に高信号域を認めないものは圧潰の程度も強く予後不良であった．また，新生骨組織や圧潰組織の血流の程度判定に関しては北野先生らのDynamic MRIが今後期待できる検査法であるが，現在のところ計測に時間を要する．

4）単純X線像における予後因子について

単純X線像でCatterallのhead at sign（骨端外側部の骨吸収，同部の石灰化，骨端部嚢腫様変化，骨頭側方化，骨端線の水平化）に関しては骨頭側方化のみが重要で，他の因子は予後との関連はないとの見解で一致した．また，Herring分類の有用性に関してはtype Cが予後不良で，type Aが良好と見解は一致したが，大半を占めるtype B，type B/Cのなかでも成績不良例や良好例があり今後の報告が期待される．この点に関して二見先生の定量的lateral pillar分類は発症年齢を加味して

おり，より精度の高い予後判定法として期待できる．

5）MR 画像における予後因子について

MR 画像で骨頭壊死部の範囲やその修復過程が明らかになりつつあるが，土屋分類や土田の MR-EQ 値，細川先生の発表した骨端線の弯曲度および骨頭内側に認められる異常像の有無は予後との関連が示唆され，今後の研究が期待できる．

6）治療に関して

治療法が予後と大きく関与することはいうまでもないが，保存療法であれ手術療法であれ，壊死部の圧潰を進行させないことが重要であり，免荷の必要性で見解が一致した．治療促進に関しては朝貝先生の近赤外線照射法が骨頭修復を促進しており，低侵襲で有用な治療促進法として，今後その普及が期待される．

日小整会誌（J Jpn Ped Orthop Ass）17(2)：369-374, 2008.

ペルテス病の保存的治療成績に影響を及ぼす因子と成績向上への取り組み

信濃医療福祉センター整形外科
朝 貝 芳 美・渡 邉 泰 央
東京医科大学整形外科学教室
山 本 謙 吾

要 旨 ペルテス病の予後に影響を与える因子として，股関節可動域制限，外側亜脱臼，発症年齢，壊死範囲，lateral pillar などとの関連が指摘され，治療法に関しては無治療と保存的治療で予後に違いはないとする報告もある．しかし従来，早期の股関節可動域制限や側方亜脱臼を軽減し，lateral pillar height の減少を抑制する積極的な治療法はなかった．

ペルテス病早期であれば近赤外線照射と牽引により，股関節可動域制限および股関節外側亜脱臼を軽減し，lateral pillar の形成を促進，減少を抑制し，徹底した免荷装具療法に近赤外線照射を併用することで，骨頭の collapse による壊死治癒過程の遷延や骨頭変形増悪の悪循環を防ぎ成績向上に結びつくと考えられた．

はじめに

ペルテス病予後との関連因子として，早期の股関節可動域制限，外側亜脱臼との関連など多くの要因が報告されているが，発症年齢，壊死範囲，lateral pillar などとの関連が指摘され[11]，保存的治療法との関連は少ないとする報告もある[9]．

装具療法で骨格成熟にいたった例と装具療法に近赤外線照射を併用した例の X 線成績および MRI 経過を検討し，保存的治療成績に影響を及ぼす因子と成績向上の取り組みについて検討した．

対象および方法

対象は装具療法で骨格成熟にいたった例 41 例 48 関節を A 群とした．1993 年以後装具療法に近赤外線照射を併用した 21 例 24 関節を B 群とし，治療開始時期により B 群を 2 群に分類し，治療開始時期が硬化期例（1 例のみ分節期初期）を B-1 群，分節期以降例を B-2 群とした．A 群は男児 34 例，女児 7 例で初診時年齢は 5～11 歳，平均年齢 6.6 歳．B-1 群は男児 13 例，女児 1 例，初診時年齢は 5～10 歳，平均年齢は 6.5 歳．B-2 群は男児 7 例，初診時年齢は 5～11 歳，平均年齢は 7.7 歳．

全例入院装具療法を実施，退院は骨頭辺縁が 2/3まで修復後とした．入院後全例平均 1 か月ベッド上牽引，以後 A 群では装具（Abduction weight bearing brace）で松葉杖歩行，入院期間は骨頭輪郭が修復するまで平均 2 年．B 群では 60°開排装具療法に近赤外線照射を併用，荷重は MRI で骨頭荷重部が修復されるまで（平均 8 か月）禁止し，入院期間は骨頭輪郭が修復するまで平均 1 年．近

Key words：Perthes' disease（ペルテス病），outcome（治療成績），conservative therapy（保存療法），near-infrared ray（近赤外線）
連絡先：〒 393-0093 長野県諏訪郡下諏訪町社字花田 6525-1 信濃医療福祉センター 朝貝芳美 電話(0266)27-8414
受付日：平成 20 年 1 月 18 日

a|b|c

図 1.
a：B-1 群，左ペルテス病，男児，初診時 7 歳，単純 X 線
b：3 か月後．骨頭核外側の修復がみられた．
c：最終診察 9 歳．経過良好

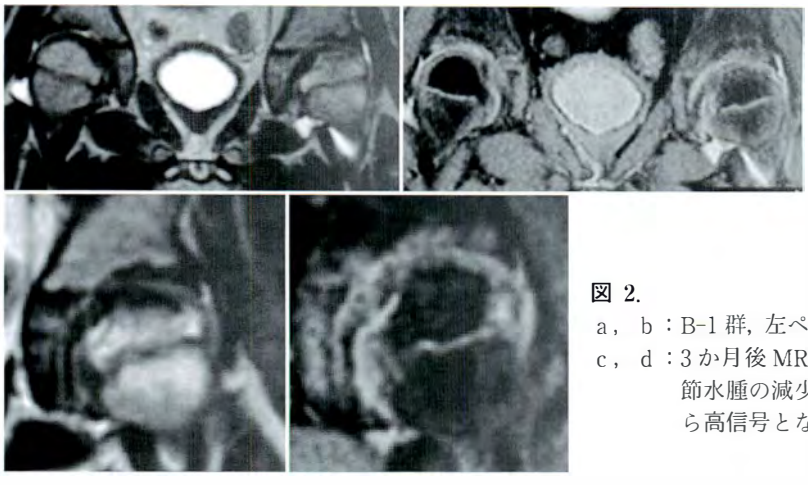

a | b
c | d

図 2.
a，b：B-1 群，左ペルテス病，男児，初診時 7 歳，MRI
c，d：3 か月後 MRI T2 強調画像．脂肪抑制画像で関節水腫の減少がみられ，骨頭核外側が低信号から高信号となり修復が確認された．

赤外線は出力 1800 mW，照射部位は両側第Ⅱ，Ⅳ腰椎傍脊柱筋部，患側股関節前面 2 か所，計 6 か所．照射時間，回数は 1 か所 3 分(計 18 分)，1 日 1 回週 5 回，照射期間は入院時から退院まで約 1 年であった[4)5)]．B-1 群の股関節可動域制限の経過，X 線正面像で骨頭涙痕間距離の経過と lateral pillar height を健側と比較し二見らの percent lateral pillar(% LP)の経過，MRI で関節水腫の経過を細川らの評価[10)]を用いて検討し，治療成績に影響を与えた因子について検討した．

結　果

A 群 Catterall 分類はⅡ型 16 関節，Ⅲ型 15 関節，Ⅳ型 17 関節．B-1 群は Catterall Ⅱ型 1 関節，Ⅲ型 13 関節．B-2 群は Catterall Ⅲ型 4 関節，Ⅳ型 3 関節であった．A 群の Stulberg 分類は class Ⅰ 11 関節，Ⅱ 22 関節，Ⅲ 11 関節，Ⅳ 4 関節であった．B-1 群で Mose は good 13 関節 93%，poor 1 関節，AHI 80%以上は 14 例中 9 例 64%，ATD は平均 17.8 mm，B-2 群では Mose は good 2 関節 29%，fair 2 関節 29%，poor 3 関節 43%，AHI は 80%以上 0 例，ATD は平均 16.1 mm であった．

B-1 群の股関節可動域制限の経過では，入院 1 か月後には全例可動域制限は軽減し，10 例でわずかに内旋制限を残すのみとなった．また骨頭涙痕間距離健側差の経過で A 群 Catterall Ⅲ型 15 例のうち，健側差 5 mm 以上は 4 例あり，2 mm 以下はみられなかった．3 か月以内に 1 mm 以上改善した例もみられなかった．一方 B-1 群では，経過中健側差 4 mm は 1 例のみで 5 mm 以上はなく 12 例中 6 例は 2 mm 以下で外側亜脱臼は軽度であった．また，初診後 3 か月以内に 1 mm 以上改善した例が 3 例みられた．

B-1 群の関節水腫の経過について骨頭を含む連続した冠状断 5 画面中に水腫を認める画像数でみると，3 か月以内に水腫が減少したのは 14 例中 13 例で，減少の程度は画像数 1 減少が 4 例，2 減少が 3 例，3 減少が 3 例，4 減少が 1 例みられた．

B-1 群の MRI 経過は，3〜4 か月，平均 3 か月で骨頭核外側が T2 強調画像で低信号から高信号へ変化し修復が確認された．B-2 群の MRI 経過では，3 か月以内に水腫が減少した例はなく，3〜

a | b | c

図 3.
a：B-1 群，右ペルテス病，男児，初診時 5 歳．単純 X 線
b：3 か月後 lateral pillar height の減少はみられなかった．
c：最終診察 8 歳．経過良好

a | b
c | d

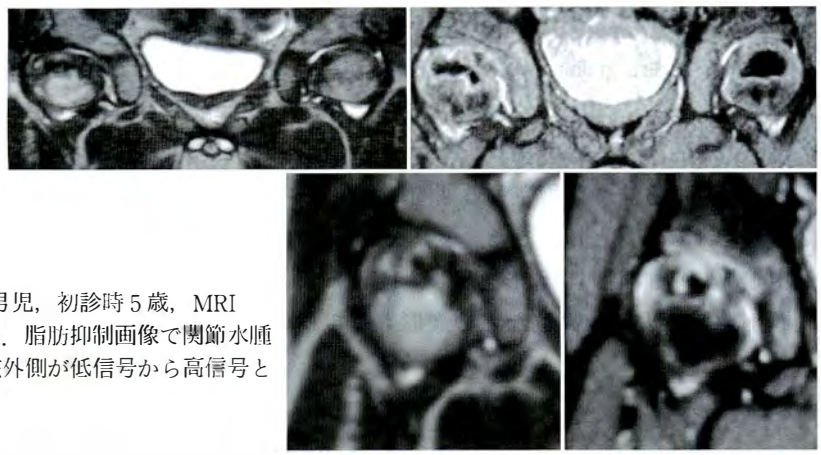

図 4.
a，b：B-1 群，右ペルテス病，男児，初診時 5 歳，MRI
c，d：3 か月後 MRI T2 強調画像．脂肪抑制画像で関節水腫の減少がみられ，骨頭核外側が低信号から高信号となり修復が確認された．

4 か月で修復が確認された例もみられなかった．この時期の B-1 群では X 線所見でも骨頭核外側が修復され，免荷装具療法に早期から近赤外線照射を併用することで，lateral pillar が早期から形成された(図 1-a～c，図 2-a～d，図 3-a～c，図 4-a～d)．A 群 Catterall Ⅲ型 15 例の % LP の経過で最小値が 50% 以下の例が 2 例，80% 以上の例は 3 例みられた．経過中 lateral pillar height の減少は 14 例にみられ，うち 2 例に 5 mm 以上減少がみられた．一方 B-1 群両側例 2 例を除いた Catterall Ⅲ型 11 例の % LP の経過で最小値が 50% 以下の減少例はなく 80% 以上が 8 例みられ，うち 3 例は初診時以降% LP の減少はみられなかった．1 か月後に % LP が減少せず増大した例が 5 例(平均 9.6% 増大)みられ，2 か月後，5 か月後増大がそれぞれ 1 例みられた(図 5)．両側例を含めた 14 例の経過中 lateral pillar height に減少がみられたのは 7 例で，4 例は 1 mm のみ減少，1 例は 2 mm，2 例は 4 mm の減少がみられた．経過中 2 mm 以上減少した 3 例のうち 2 例は治療開始 6 か月後に collapse を生じ，原因は麻疹などの罹患で 1 週間以上照射を中断したことによる可能性が考えられ，1 例は治療開始 7 か月後に collapse を生じ，荷重が原因と考えられた．この 3 例以外では経過中に lateral pillar height が 2 mm 以上減少した例はみられなかった．

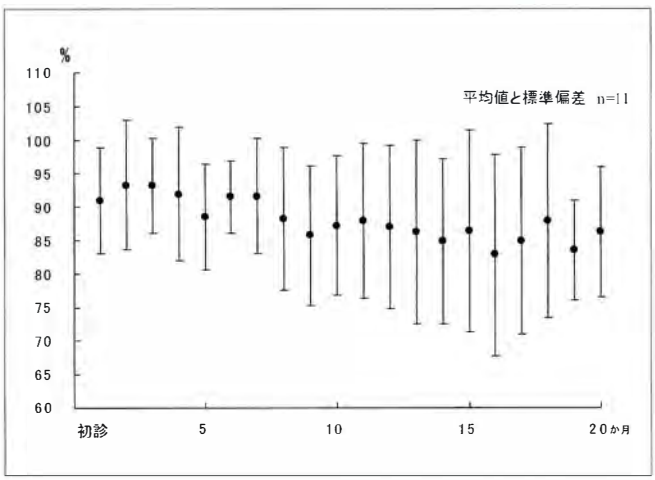

図 5. Percent lateral pillar の経過
最小値が 50% 以下の例はなく，80% 以上が 11 例中 8 例みられ，うち 3 例は初診時以降減少はみられなかった．

X 線極期でも B-1 群 Catterall Ⅲ型では lateral pillar 分類 A 3 例，B 9 例，B/C border 1 例であり C はみられなかった(図 6)．X 線像極期から骨

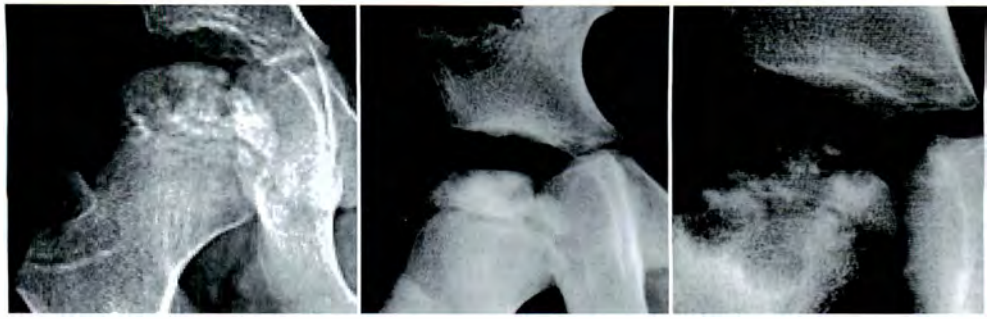

A 3例　　B 9例　　B/C border 1例

図 6. B-1 群，極期単純 X 線
Lateral pillar 分類 A が 3 例，B が 9 例，B/C border は 1 例のみで，C はみられなかった．

頭核辺縁が 2/3 まで修復される期間は 2 か月～8 か月平均 4.6 か月と短かった．最終 X 線像で 14 例中 13 例の大腿骨頭は球形を呈し，11 例は大腿骨頚部短縮や大転子高位などの変形もみられなかった．

考　察

ペルテス病の予後に影響を与える因子としては，治療開始時期と治療方法，発症年齢，性別，股関節可動域制限，X 線像では head at risk（骨頭核外方石灰化，特に外側亜脱臼），Herring lateral pillar 分類，赤澤 posterior pillar 分類[1]，Catterall 分類，MRI 像では T2 強調画像での壊死範囲があげられる．特に早期の股関節可動域制限，外側亜脱臼との関連など多くの要因が報告されているが[8]，発症年齢，壊死範囲，lateral pillar との関連が指摘され，Herring らは無治療と保存的治療法で予後との関連はなかったと報告している[9]．しかし従来，早期の股関節可動域制限と外側亜脱臼を軽減し，lateral pillar height の減少を抑制する積極的な治療法はなかった．

治療開始時期と治療方法に関して，早期診断は，超音波検査で関節腫脹が 3 週間以上継続する例ではペルテス病を疑い MRI 検査を実施する必要がある[2]．

早期治療は下肢牽引と近赤外線照射で股関節可動域制限および外側亜脱臼を改善し，免荷 containment 装具療法に近赤外線を用いた物理療法を併用することで，骨頭核外側の修復が進み，lateral pillar が早期から形成され，徹底した免荷装具療法で骨頭の collapse を防ぐことで collapse による壊死治癒過程の遷延や，骨頭変形増悪の悪循環に陥りにくくなり骨頭核外側の修復が進み，ペルテス病治療期間短縮および骨頭核変形増悪防止が可能となると考えられる．

初期の股関節外側亜脱臼の原因は水腫，軟骨の肥厚，可動域制限による筋拘縮などが報告されており[7)10]，外側亜脱臼が増悪すると骨頭の lateral migration と肥大骨頭の原因になると考えられている[12]．B-1 群では骨頭涙痕間距離の検討で経過中に外側亜脱臼の増悪は軽度で，Gigante らが報告した[8]予後に影響を及ぼす 5 mm 以上の例はなく，3 例は初診後 3 か月以内に 1 mm 以上の改善がみられ，関節水腫も早期に減少がみられた．近赤外線照射による血流改善や筋拘縮の軽減が，股関節可動域制限や関節水腫，外側亜脱臼の改善に結びついたと考えられた．

B-1 群 percent lateral pillar の経過で 50% 以上減少例はなく，14 例中 11 例は lateral pillar height の減少が 2 mm 未満であった．また治療開始 1 か月後に % LP が減少せず増大した例が 5 例，経過中に lateral pillar height の減少がみられなかった例が 7 例あり注目された．

近赤外線治療機器は，光を高密度のスポット状にして照射しており，光透過度が高く，光子エネルギーは従来の赤外線治療器と比較して増加しており，光作用と同時に温熱作用が期待でき血流改善，疼痛軽減，生体作用活性化，創傷治癒促進などの臨床応用が広がってきている[3]．Lateral pillar 形成促進の作用機序については生体組織に対

する温熱および光作用のため単一ではないが，照射による血流改善が主な要因と考えられる[6]．

今回，B-1 群に Catterall Ⅳ型がなかったことは骨頭の collapse を防ぐことでⅣ型への 2 次的な増悪を防止できた可能性があると考えられた．

結　語

1）ペルテス病早期であれば近赤外線照射と牽引により，股関節可動域制限および股関節外側亜脱臼を軽減することができる．

2）lateral pillar の経過から，ペルテス病早期であれば近赤外線照射により lateral pillar の形成を促進し，減少を抑制することが明らかになった．

3）徹底した免荷装具療法に近赤外線照射を併用することで，骨頭の collapse による壊死治癒過程の遷延や骨頭変形増悪の悪循環を防ぎ成績向上に結びつくと考えられた．

文　献

1）赤澤啓史，三宅良昌，永澤　大ほか：片側ペルテス病における posterior pillar の検討．日小整会誌　**9**：212-215，2000.

2）朝貝芳美，三松興道，宍戸孝明ほか：ペルテス病に対する超音波診断の応用．日小整会誌 **4**：116-121，1994.

3）朝貝芳美：整形外科領域における直線偏光近赤外線治療器の応用．別冊整形外科 No44（二ノ宮節夫編），南江堂，東京，219-222，2003.

4）朝貝芳美，木村　大，渡邉泰央ほか：ペルテス病に対する近赤外線照射の意義．日小整会誌 **13**：141-146，2004.

5）Asagai Y, Watanabe Y, Yamamoto K：Application of infrared irradiation therapy to Perthes disease. Laser Therapy　**15**：105-113, 2006.

6）Asagai Y, Sujaritpong T, Tranvan L, Ohshiro T：Assessment of changes in carotid blood flow following LLLT of the neck. Laser Therapy **16**：127-132, 2007.

7）二見　徹，石田勝正，田村　清ほか：初期ペルテス病の病態．別冊整形外科 No32（高岡邦夫編），南江堂，東京，58-62，1997.

8）Gigante C, Frizziero P, Turra S：Prognotic value of Catterall and Herring classification in Legg-Calve-Perthes disease；Follow-up to skeletal maturity of 32 patients. J Ped Orthop **22**：345-349, 2002.

9）Herring JA, Kim HT, Browne R：Legg-Calve-Perthes disease. Part Ⅱ：prospective multicenter study of effect of treatment on outcome. J Bone Joint Surg Am　**86**：2121-2134, 2004.

10）細川元男，金　郁喆，土田雄一ほか：MR 画像によるペルテス病の骨頭側方化および骨頭変形の検討．日小整会誌　**6**：281-287，1997.

11）大出武彦，船山完一：ペルテス病治療の現状．整・災害　**41**：431-438，1998.

12）Song H, Lee S, Na J et al：Relationship between lateral subluxation and widening of medial joint space in Legg-Calve-Perthes disease. J Pediatr Orthop　**18**：637-642, 1998.

Abstract

Conservative Therapy for Perthes' Disease : Factors Affecting the Outcome and Suggestions for Improving the Therapeutic Outcome

Yoshimi Asagai, M. D., et al.
Department of Orthopaedic Surgery, Shinano Handicapped Children's Hospital

Factors reported to affect the prognosis in Perthes' disease include the degree of restriction of the range of motion (ROM), lateral subluxation in the hip joint, age at onset of the disease, extent of necrosis, lateral pillar height, and others. These factors have been reported to affect the prognosis similarly both in untreated cases and in conservatively treated cases. No active treatment method has yet been established to reduce the restriction in ROM and the lateral subluxation of the hip joint, or to suppress the reduction in the lateral pillar height in the early stages of the disease.

Our experience suggests that in the early stages of Perthes' disease, near-infrared irradiation and suspension can reduce the restriction in ROM and lateral subluxation of the hip joint, and stimulate lateral pillar formation to suppress reduction of the lateral pillar height. Our results also suggest that a combination of load-free appliance therapy and near-infrared irradiation therapy can help to prevent any delay in healing due to femoral head collapse or aggravation in femoral head deformation, leading to improved therapeutic outcome.

日小整会誌（J Jpn Ped Orthop Ass）17(2)：375-380, 2008.

MRIなど画像所見からみたペルテス病の治療予後

名古屋市立大学医学部整形外科
和田郁雄・堀内　統・若林健二郎・大塚隆信
厚生連海南病院整形外科　伊藤整形外科
土屋大志　伊藤博一

要　旨　大腿骨内反骨切り術を行ったペルテス病の長期成績に関連する各種画像の特徴について検討した．

対象は最終調査時年齢16歳以上の36例36股．調査時X線像からStulberg分類を行い，class Ⅰ，Ⅱの良好群とclass Ⅲ以上の不良群に分類した．これら2群の画像上の特徴的所見や分類について分析した．

症例の約2/3で術後の股関節発育は良好であった．Lateral pillar分類(Herring)は長期成績と比較的よく相関し，グループAと分類された症例はほとんどが良好な成績であった．しかし，グループBやC例では良好例や不良例が混在していた．一方，土屋のMRI分類も長期成績との間に相関があり，T2強調像にて大腿骨近位骨端核外側に高信号領域を認める症例のほとんどは成績良好，同部分に高信号領域のないものでは良好例は皆無であった．MRI分類はペルテス病の長期成績を推定する上で良好な指標であった．

序　文

ペルテス病は1910年に始めて報告されてより既にほぼ100年が経過し，その病態や症状，X線像所見の特徴あるいは自然経過などに関して多くの報告がみられる[4)5)8)～10)12)]．一方，最近の画像診断技術の進歩に伴い，MRIを中心とした新しい画像評価法や所見が時々刻々と報告されている．今回，ペルテス病早期の骨頭外側部MRI所見など各種画像所見と治療成績との関連を分析するとともに，本症における骨頭外側の病態について検討した．

対象と方法

対象は当院で大腿骨内反骨切りを行った調査時年齢16歳以上のペルテス病36例36股(男性26例，女性10例)である．調査時年齢は平均21歳，術後経過期間が平均13.5年で，発症時年齢は平均6.5歳であった．

調査時のX線像からStulberg分類[9)]を行い，治療成績をclass ⅠおよびⅡの良好群，class Ⅲ以上の不良群とした．手術前後のX線像からCatterall分類[1)]，HerringらのLateral pillar分類[2)]を行うとともに，土屋によるMRI分類[11)]について調査し，これら分類と治療成績との関連性について検討した．

Key words：Legg-Calvé-Perthes' disease(ペルテス病)，femoral varus osteotomy(大腿骨内反骨切り術)，imaging modalities(画像診断法)，MRI(核磁気共鳴画像)，lateral pillar classification(ラテラルピラー分類)
連絡先：〒467-8601　名古屋市瑞穂区瑞穂町川澄1　名古屋市立大学整形外科　和田郁雄　電話(052)853-8236
受付日：平成20年1月29日

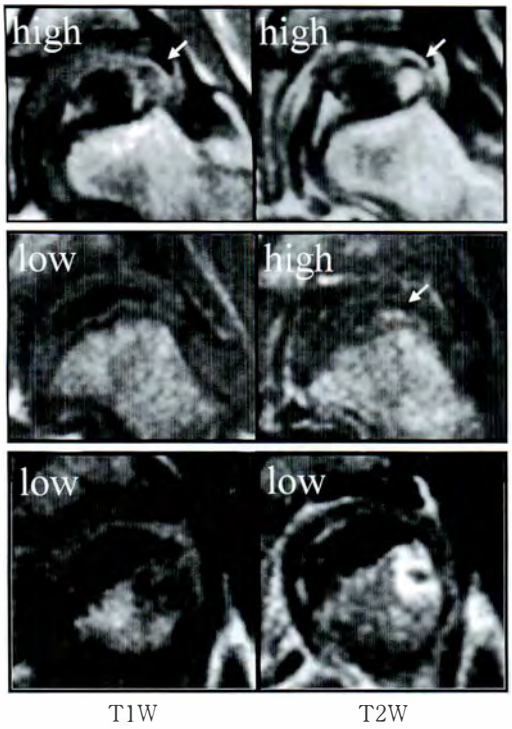

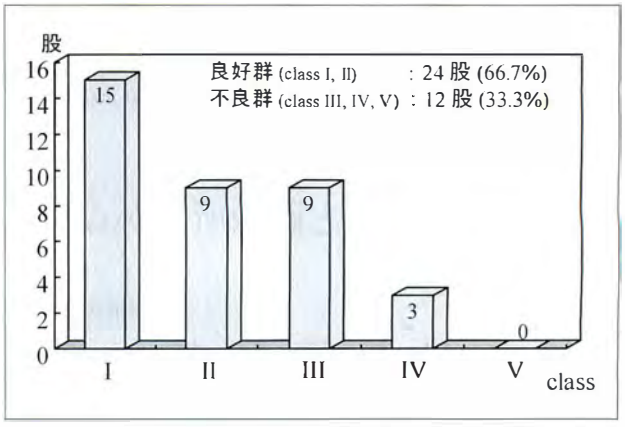

図 2. Stulberg 分類

図 1.
MRI 分類(土屋による MRI 分類)
a：type Ⅰ，b：type Ⅱ，c：type Ⅲ
近位骨端部外側部分は T1 強調像(左列；T1W)，T2 強調像(右列；T2W)とも高信号領域(矢印)を有する type Ⅰ，T1 強調像で低信号，T2 強調像では高信号領域(矢印)を有する type Ⅱ，両強調像とも高信号領域がみられない type Ⅲに分類される．

表 1. 良好群と不良群の内訳

良好群(Stulberg's class Ⅰ，Ⅱ)	
24 例 24 股	男児 17 例　女児 7 例
最終調査時年齢	：20.0±2.8 歳
術後経過期間	：平均 13.7 年
推定発症時年齢	：5.8±1.5 歳*
不良群(class Ⅲ，Ⅳ，Ⅴ)	
12 例 12 股	男児 9 例　女児 3 例
最終調査時年齢	：22.0±2.4 歳
術後経過期間	：平均 13.1 年
推定発症時年齢	：7.9±2.2 歳*

(*：$p<0.05$)

土屋の MRI 分類では近位骨端部外側部分は信号強度の違いから，T1，T2 強調像とも高信号領域を有する type Ⅰ，T1 強調像で低信号，T2 強調像では高信号領域を有する type Ⅱ，両強調像とも高信号領域がみられない type Ⅲに分類される(図 1)．

結　果

成績は良好群 24 股(66.7%)，不良群 12 股(33.3%)で，全体の 2/3 は Stulberg 分類の class ⅠおよびⅡの成績良好例が占めた(図 2)．両群の内訳のうち，経過期間や調査時年齢には差異はなかったが，推定発症時年齢は良好群が平均 5.8 歳，不良群では平均 7.9 歳と不良群で発症年齢が有意に高かった(表 1)．

Catterall 分類では全症例とも group Ⅲおよび Ⅳで，良好群では group Ⅲが 18 股，Ⅳは 6 股であった．不良群では group Ⅲ，Ⅳとも 6 股で，group Ⅲ，Ⅳと成績の間には有意差は見られなかった．Lateral pillar 分類の内訳は group A が 10 股，B15 股，C は 11 股であった．Group A では良好群が 9 股と圧倒的に多くを占めた．不良群は group A，B，C の順に増加し，各 group における良・不良例数には有意差がみられた($p<0.05$)．しかし，group B および C には良，不良例とも混在していた(図 3)．MRI 分類の内訳は type Ⅰが 23 股，Ⅱ5 股，Ⅲは 8 股であった．type Ⅰでは良好群が 21 股と圧倒的に多数を占め，type Ⅱは良・不良群が相半ばしていた．これに対して，type Ⅲでは不良群が 8 股すべてを占め，良好なものは皆無であった．各 type 間の良，不良例の例数には有意差を認めた($p<0.001$，図 4)．

症例呈示

症例 1：5 歳発症の女児で Catterall 分類 group Ⅳ，Lateral pillar 分類は group C．MRI では T1，T2 強調像とも骨頭外側には高信号領域は認め

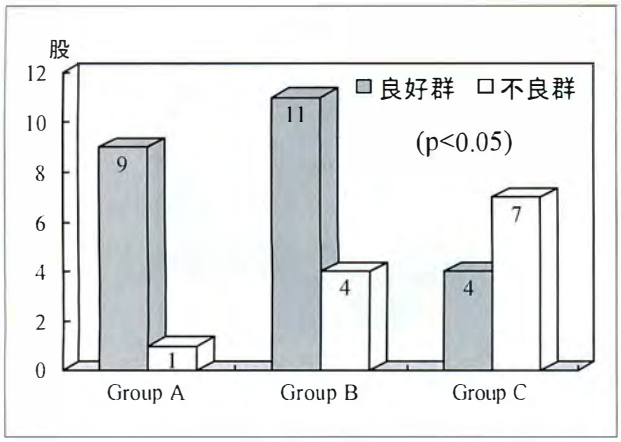

図 3. Lateral pillar 分類

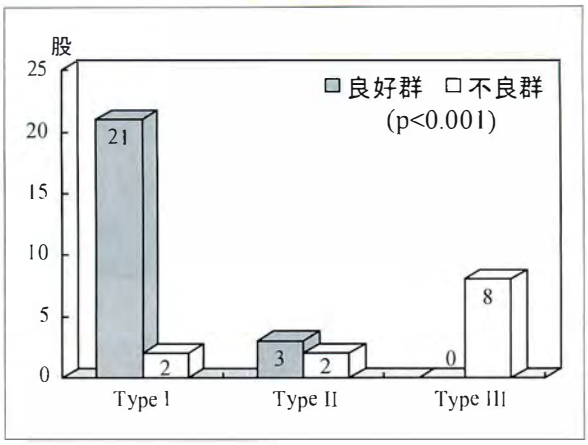

図 4. MRI 分類

図 5. 症例 1

a：術前 X 線像，b：術前 MRI(上段 T1 強調像，下段 T2 強調像)，c：術後 16 年の最終調査時 X 線像

5 歳発症の女児で術前 X 線では Catterall 分類は group Ⅳ，Lateral pillar 分類 group C．術前 MRI では T1，T2 強調像とも骨頭外側には高信号領域は見られず MRI 分類 type Ⅲ．術後 16 年の最終調査時の成績は Stulberg 分類 class Ⅲ

ず，MRI 分類 type Ⅲ．術後 16 年の最終調査時の成績は Stulberg 分類 class Ⅲ(図 5)．

症例 2：5 歳発症の女児．術前 X 線像では Catterall group Ⅳ，Lateral pillar 分類 group C．MRI では T1，T2 強調像とも骨頭外側には高信号領域を認め，MRI 分類 type Ⅰ．術後 15 年の最終調査時の成績は Stulberg 分類 class Ⅰ(図 6)．

考　察

調査結果を推定発症年齢と成績分布との関連からみたところ，諸家の報告同様，年長発症，特に 9 歳以降発症例は明らかに不良な成績となることがはっきりした．良好群で 9 歳以降例は 1 股(4.2%)であるのに対し，不良群では 5 股(41.7%)を占め有意に年長発症例が多かった($p<0.001$)．これに対して，9 歳未満例では良好例が多いものの，初期治療までに 6 か月以上経過していたものでは既に骨頭の圧潰が進行し，不良な結果を招くことが多いことも示された．こうした結果は本症の治療成績を左右するとされる発症時年齢や壊死範囲，亜脱臼の有無などに加えて，発症から初期

図 6. 症例 2
a：術前 X 線像，b：術前 MRI(上段 T1 強調像，下段 T2 強調像)，c：術後 15 年の最終調査時 X 線像
5 歳女児で Catterall 分類 group Ⅳ，lateral pillar 分類 group C．術前 MRI では T1，T2 強調像とも骨頭外側には高信号領域を認め(矢印)，MRI 分類 type Ⅰ．術後 15 年の最終調査時の成績は Stulberg 分類で class Ⅰ

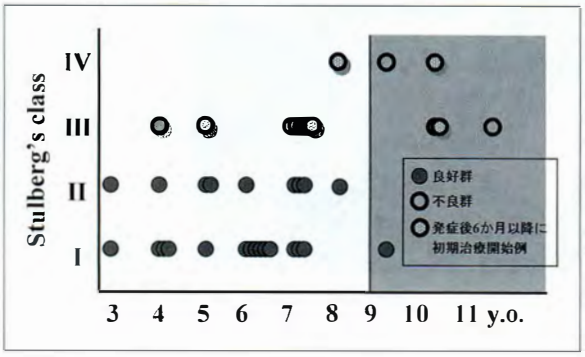

図 7. 発症時年齢と治療成績(Stulberg 分類)
良好群で 9 歳以降発症例は 1 股(4.2%)であるのに対し，不良群では 5 股(41.7%)を占め有意に年長発症例が多かった($p<0.001$)．9 歳未満例では良好例が多いものの，初期治療までに 6 か月以上経過していたものでは成績不良例が多かった．

治療までの経過期間も成績に大きく影響することを示す証といえる．すなわち，長期放置されたものほど当然ながら骨頭の圧潰が進行し成績は概して不良といえよう(図 7)．加えて，本症に対して行われる各種画像診断法の中には治療成績と密に関連する特徴的所見も種々報告されている．とりわけ，我々の提唱する MRI における骨頭外側の高信号領域と成績との間には，Lateral pillar 分類にも増して強い関連がみられた．

本症における骨頭外側の病態は種々の画像上の特徴的所見として以前から注目されている．骨シンチグラムでは骨頭外側の RI の集積像は予後良好な徴候であるとの報告がある．一方，1992 年に Herring ら[2]は骨頭外側の形態に着目した Lateral pillar 分類を提唱したが，判定時期によって評価に差が出るとの報告もある[7]．さらに，分類をより明確にすべく，2004 年には新たに B/C border が追加されている[3]．一方，整形外科領域での MR 画像の応用が始まりつつある頃，伊藤ら[6]は始めて T2 強調像での骨頭の高信号領域が新生骨の出現や成績と強く関連することを述べ，さらに土屋[11]は T1，T2 強調像での高信号領域の有無から骨頭外側の画像的特徴を 3 type に分類した．このうち，T2 強調像での骨頭外側部の高信号領域の存在，すなわち type Ⅰおよび Ⅱに分類されるものでは，外側部は壊死を免れた viable zone ないしは一旦途絶した血行が再開通し速やかに骨新生が起こりつつあると考えている．従って，治療により早期に良好な環境が担保されれば急速に修復が起こり，関節形態は良好に発育すると考える．一方，高信号領域がない type Ⅲでは壊死部分の修復は血管新生に依存し骨新生や修復が遅延

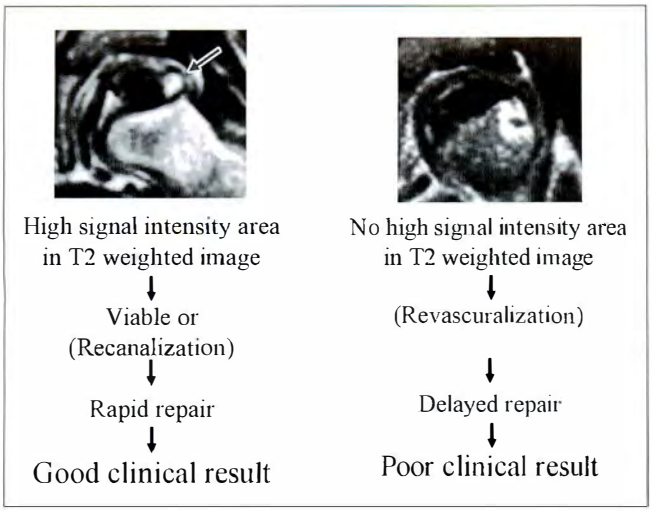

図 8. MRI での骨頭外側の病態と成績
T2 強調像での骨頭外側部の高信号領域の存在(矢印)，すなわち MRI 分類で type Ⅰおよび Ⅱとされるものでは，外側部は壊死を免れた viable zone ないしは一旦途絶した血行が再開通し速やかに骨新生が起こりつつあると考えられる．従って，治療により早期に良好な環境が担保されれば関節形態は良好に発育する．一方，高信号領域がない type Ⅲでは壊死部分の修復は血管新生に依存し骨新生や修復が遅延すると推測される．

MRI \ Lateral pillar	Group A	Group B	Group C
Type I	10 ●●●●●●●●●○	9 ●●●●●●●●●	4 ●●●◎
Type II	0	2 ●●	3 ●○◎
Type III	0	4 ○○○◎	4 ○◎◎◎

●良好群 ○不良群 ◎発症後6か月以降に初期治療開始例

図 9. MRI 分類と lateral pillar 分類の関連
Lateral pillar 分類では成績の決して良くないとされる group C の中にも良好なものが含まれる．これに対して MRI 分類のうち，type Ⅲでは成績良好例はなかった．さらに，type Ⅰおよび Ⅱ例では年長発症例や治療遅延例を除けばほとんどが成績良好であった．

するものと推測している．従って，環境が整っていてもその成績は必ずしも良好とは限らない．こうした推測を裏付けるように，土屋[11]らは術後に新生骨が出現する時期が type Ⅲの症例では type Ⅰおよび Ⅱに比べて有意に遅いと報告している(図 8)．本症の骨頭外側の組織学的，生化学的変化あるいは形態的特徴を画像として描出し評価する lateral pillar 分類あるいは MRI 分類が治療予後を推測する上で有用な指標となることは今回の検討からはっきりした．しかし，lateral pillar 分類では成績の決して良くない group C の中にも良好なものが含まれる．これに対して MRI 分類のうち，成績が不良となりうる type Ⅲでは成績良好例は 1 例たりとも存在しなかった．さらに，type Ⅰおよび Ⅱ例に分類されるものは年長発症例や治療遅延例を除けばほとんどが成績良好であった．こうしたことから，MRI 分類は治療成績を推定する上で lateral pillar 分類以上に特異度の高い指標といえよう(図 9)．

まとめ

1）内反骨切り術により治療したペルテス病の早期各種画像所見と治療成績について比較分析した．

2）約 2/3 の症例で治療成績は良好であった．

3）Lateral pillar 分類は成績と比較的良く相関し，group A に属するものはほとんど成績良好であった．しかし，group B および C 例では良好例と不良例が混在していた．

4）土屋の MRI 分類も成績との間に非常に有意な関連を有し，T2 強調像で骨頭外側部に高信号領域を有する症例の多くが良好な成績であった．反面，高信号の見られないもので成績良好例は見られなかった．

5）MRI 分類は予後推定に際して有用な指標であった．

文　献

1) Catterall A：Coxa Plana. Mod Trends Orthop **6**：122-147. 1972.
2) Herring JA, Neustadt JB, Williams JJ et al：The lateral pillar classification of Legg-Calve-Perthes disease. J Pediatr Orthop **12**：143-150. 1992.
3) Herring JA, Kim HT, Browne R：Legg-Calve-Perthes disease. Part Ⅰ：Classification of ra-

diographs with use of the modified lateral pillar and Stulberg classifications. J Bone Joint Surg **86-A** : 2103-2120, 2004.
4) Herring JA, Kim HT, Browne R : Legg-Calve-Perthes disease. Part Ⅱ : Prospective multicenter study of the effect of treatment on outcome. J Bone Joint Surg **86-A** : 2121-2134, 2004.
5) Inoue A, Freeman MAR, Vernon-Roberts B et al : The pathogenesis of Perthes' disease. J Bone and Joint Surg **58-B** : 453-461, 1976.
6) 伊藤博一, 池田　威, 和田郁雄ほか : Perthes 病に対する内反骨切り術の適応. 日小整会誌 **2** : 177-183, 1992.
7) Lappin K, Kealey D, Cosgrove A : Herring classification : how useful is the initial radiograph? J Pediatr Orthop **22** : 479-482, 2002.
8) Salter RB : The present status of surgical treatment for Legg-Perthes disease. J Bone Joint Surg **66-A** : 961-966, 1984.
9) Stulberg SD, Cooperman DR, Wallensten R : The natural history of Legg-Calve-Perthes disease. J Bone Joint Surg **63-A** : 1095-1108, 1981.
10) Thompson GH et al : Legg-Calve-Perthes disease Current concepts. J AAOS **51** : 367-384, 2002.
11) 土屋大志 : ペルテス病における骨頭外側部の病態—MRI からみた予後—. 名古屋市大医会誌 **53** : 55-64, 2002.
12) Weinstein SL : Long-term follow-up of pediatric orthopaedic conditions—natural history and outcomes of treatment—. J Bone Joint Surg **82-A** : 980-990, 2000.

Abstract

The Prognostic Value of MRI Findings for Legg-Calvé-Perthes' Disease

Ikuo Wada, M. D., et al.
Department of Orthopaedic Surgery, Nagoya City University, Medical School

Legg-Calve-Perthes' disease (LCPD) is a relatively common in pediatric hip disorder. Here we report the efficacy of several imaging modalities for following the long-term results after treatment with femoral varus osteotomy.

A total of 36 patients with unilateral LCPD, over the age of 16 years at final examination, were enrolled in this study. The cases were divided into two groups according to Stulberg's radiological classification (Good Group-Stulberg's class Ⅰ or Ⅱ ; Poor Group-Stulberg's Ⅲ, Ⅳ or Ⅴ). The relative findings from various imaging modalities in the two groups were analyzed and discussed.

Overall about two-thirds of the cases showed good development of the hip joint after surgery. Herring's lateral pillar classification was well correlated with the results. Almost all cases classified into lateral pillar Group A showed good results, while good or poor results were found in Group B and Group C. Tsuchiya's MRI classification was also well correlated with the results. Almost all cases with high signal intensity in the lateral part of the proximal femoral epiphysis on T2 weighted MR imaging showed good clinical results, and none of the cases with no high signal intensity in this part had good results. The MRI classification was concluded to be a good prognostic indicator for predicting the long-term results from treatment for LCPD.

日小整会誌（J Jpn Ped Orthop Ass）17(2)：381-389, 2008.
第18回日本小児整形外科学会学術集会　特別講演1

Update distraction osteogenesis/histogenesis

Gang Li M. D.
Centre for Cancer Research and Cell Biology, School of Biomedical Sciences, Queen's University Belfast, UK
Pei-Fu Tang M. D.
Department of Orthopeadics, General Hospital of Peoples Liberation Army, China

Abstract：Distraction osteogenesis (DO) techniques have been developed in orthopaedics with outstanding clinical outcomes. This review discusses recent advances in understanding the basic biological mechanisms of DO, methods of assessing and promoting bone consolidation in DO and new clinical applications of DO. Mechanical stimulation is known to regulate many genes in skeletal tissues. The changing patterns of BMPs expression, cell proliferation, angiogenesis and apoptosis regulate bone regeneration in DO. High magnitude strain promotes bone remodelling, whereas low magnitude stain stimulates angiogenesis and bone formation. For clinical assessment, plain radiography is the most common imaging technique, followed by ultrasound, mechanical testing, DEXA and QCT. For promoting bone consolidation during DO, minimally invasive interventions are preferable, such as weight-bearing exercise, ultrasound, and electromagnetic stimulation；whereas systemic administration of anabolic agents and hormones may also be employed and local application of growth factors such as BMPs and other growth factors, peptides remains the last resort. New applications of DO have been extended into treating difficult vascular diseases, cosmetic lengthening, spinal deformities. Through studying DO technique we realise body's self-repair and self-regeneration potentials and its principles and new clinical applications are to be extended to functional tissue engineering in many different systems and disciplines.

Introduction

Distraction osteogenesis (DO) techniques have been developed over the last 50 years and is now widely accepted and practiced in orthopaedics, traumatology, and craniofacial surgery. Using DO methods, many previously untreatable conditions have been successfully managed with outstanding clinical outcomes[1)~8)]. Although the biological mechanisms of DO are still not yet fully defined, it is generally accepted that mechanical stimulation is the key in promoting and maintaining tissues' regenerating capacities. This review discusses recent advances in understanding the basic biological mechanisms of DO, new methods of assessing and promoting bone consolidation during DO treatments and its potential new clinical applications.

Biological mechanisms of DO

Many genes have been found being up- or down-regulated in the bone cells responding to mechanical stimulation[9)]. Mechanical stimulation is the single, most important factor that can

Key words：distraction osteogenesis, mechanical stimulation, bone consolidation, vascular diseases
Dr. Gang Li：Centre for Cancer Research and Cell Biology, School of Biomedical Sciences, Queen's University Belfast, 97 Lisburn Road, Belfast, BT9 7BL, UK.
E-mail：G.Li@qub.ac.uk

trigger changes in gene expression and lead to cell proliferation, angiogenesis, cell death and tissue formation and remodelling. For instance, the nuclear proto-oncogene c-fos and c-jun were found to be up-regulated at early stages of DO[10], Fos- and Jun-related genes were related to mechanotransduction and embryonic bone development, their strong expressions during DO provide further evidence to support Ilizarov's hypothesis that DO resembles many aspects of embryonic development. Slow dividing tissues such as Schwann cells retain ability to synthesize myelin during gradual nerve elongation[11], suggesting that DO process is indeed a process of histogenesis, where soft tissues such as muscle, ligament, tendon, blood vessels as well as nerve will regenerate in response to mechanical traction. Mechanical signals play an integral role in bone homeostasis. Low magnitude of tensile stain (2-8% equibiaxial strain) in the tissues has anti-inflammatory effects and inhibits proinflammatory gene expression (such as IL-1β, interleukin 1 beta and COX-2, cyclooxygenase-2), whereas tensile stain of high magnitude (15% equibiaxial strain) induces proinflammatory gene expression, rapidly up-regulated COX-2 mRNA expression and PGE_2 (prostaglandin E2) synthesis[12]. Several studies have suggested that growth factor signalling is also involved in the transduction of mechanical stimuli, for example, epidermal growth factor receptor expression is up-regulated in osteoblastic cells under fluid flow[9]. Taken together, these observations reveal an important mechanism that bone resorption may occur in a field experiencing high magnitudes of strain and bone formation results in fields exposed to physiologic or low magnitude of strain. This may also explain the stimulatory effects on bone regeneration/consolidation by weight bearing exercise, pulsed electromagnetic field stimulation, ultrasound and short-wave treatment.

For bone regeneration during DO, bone morphogenic protein (BMP)-2, 4, 5, 6 and 7 are all expressed continuously from the beginning of DO till 2 weeks after the completion of DO[13] suggesting BMP genes are responsible for controlling the balance of bone formation and remodelling during DO. During DO, new bone forms and undergoes rapid remodelling, the localization of apoptotic cells at the different regions of the regenerate, accompanied by the osteoclast activities, suggest that apoptosis is closely related to bone formation and remodelling during DO[14]. It is well documented that DO is a vascular-dependent process. As to the source of bone-forming progenitors during DO, many believe that the periosteum and bone marrow are the main contributors. Poorly preserved periosteum at surgery may indicate slow bone regeneration or poor regenerate quality[15]. With appropriate soft tissue preservation and mechanical stimulations, good quality of bone regeneration usually occurs, even in the bone following chemotherapy[16]. DO stimulate expression of angiogenic factors, such as VEGF (vascular endothelial growth factor) and bFGF (basic fibroblast growth factor) in the newly formed bones[17]. DO results not only in increased local expression of VEGF and its receptors at the site of distraction gaps, but also leads to increased expressions of VEGF and its receptors levels in distant muscle sides[18], suggesting that DO induces systemic responses, such as releasing of growth factors, cytokines, hormones, stem cells that promote healing[19].

Assess bone quality in DO

DO can be a lengthy procedure and the healing

index, the time needed for each centimetre of new bone to form and mature and to maintain its structure after fixator removal, ranges from 20 days to 4-5 months depending on patient age, bone location, total lengthening and surgical managements[3]. Past research has also suggested that long duration of DO treatment can have negative impact upon the physical and psychological well-being of patients, particularly the young person. Recent study in young people with DO treatment has suggested that with proper support and education, (young) patients can tolerate DO treatment without sustained adverse psychological impact[20].

Non-invasive imaging such as plain radiography remains the most cost effective imaging technique to monitor the regenerate[3], but plain x-ray is not reliable to predict bony union or the quality or quantity of the regenerating bone, since an estimated 40% increase in radio-density is needed to visualize a radiological change, and radiographic changes did not correlate to the changes of mechanical stiffness[21]. Supplemental techniques including mechanical testing for bone strength and stiffness, DEXA (dual-energy x-ray absorptiometry) for bone mineral density, QCT (quantitative computerized tomography) for density and cortical continuity, ultrasound for cyst detection and Doppler or angiography for local blood flow and vascularity have all been used clinically. Among them, ultrasound is a useful and accurate method to evaluate bone cyst in DO[22][23]. Ultrasound examination does not produce metal artefact and radiation exposure and the cost is low, but the facilities for ultrasound follow-up must be developed with an experienced radiologist and it is only recommended where this possibility exists[23]. The mechanical stiffness does not always correlate with the plain radiographic and ultrasound data[21], even when radiographic consolidation of the distraction regenerate is observed, the literature recommends waiting for 2 extra months before removing the external fixation[24], hence the clinical decision of fixator removal has to be made on case by case basis by experienced clinicians.

Promote bone consolidation in DO

Although DO has revolutionized the treatment of many orthopaedic disorders, one of the problems of this technique is the long waiting period for newly formed bone to consolidate, which can cause considerable morbidity to the patients, such as pin-track infection, delayed consolidation and discomfort caused by the bulky frame[24]. Various approaches have been tested to enhance bone formation during DO, these are summarised in Table 1.

Mechanical stimulation by controlled weight-bearing exercises promotes bone consolidation by stimulating angiogenesis, the newly formed vessels in the periosteal region are more sensitive to mechanical stimulation than the endosteal vessels[25]. This again suggests the importance of periosteum preservation and postoperative physiotherapy managements. Pulsed electromagnetic field stimulation may be a safe and cost-effective way of promoting bone consolidation in DO, since electromagnetic field stimulation increases callus formation but does not affect the callus remodelling phase[26], and electromagnetic stimulation can reduce the latency period, from 7-10 days to 1 day, following osteotomy without compromising overall bone regeneration of DO[27].

Some studies suggest that early conversion from external to internal fixation may be an alternative for reducing complications of DO[24] or using lengthening over the nail technique[28].

Table 1. Factors Promote Bone Consolidation in Distraction Osteogenesis

Mechanical
- Weight-bearing(mechanical compression)
- Ultrasound(low velocity)
- Electromagnetic field stimulation
- Electrical currents stimulation
- Short-waves treatment

Biomaterials/Cells
- Calcium sulfate
- Tri-calcium phosphates
- Autologous bone grafts and allografts
- Chitosan and other biopolymers
- Osteoblastic cells
- Bone marrow extracts
- Platelets

Hormones/Anabolic and Antiresorptive Agents
- Growth Hormone
- PTH
- PGE_2 receptor modulator
- Bisphosphonates/Zoledronic acid

Biomolecules/Growth Factors
- BMP-2/BMP-4
- BMP-7/OP-1
- VEGF
- FGF-2
- TGF-β
- Thrombin-related peptide
- Others

After the lengthening is achieved by external fixator, fixator can be removed and the limbs supported with interlocked intramedullary nails, this will reduced the complications of re-fracture and infection following DO treatment.

Systemic administration of anabolic agents and hormones to promote bone regeneration is an appealing strategy. Growth hormone has shown to promote early bone consolidation when given a daily subcutaneous injection of 1 IU/kg in a dog DO model[29], and bone mechanical strength increased 3 times in the growth hormone group than in the control group. Prostaglandins are anabolic agents *in vitro*, but they can not be used *in vivo* due to its gut-intestinal side effects[30]. Recent study into the PGE_2 receptor, such as EP2 receptor-selective agonist, may lead to a new class of anabolic agents that can be administrated locally and systemically to stimulate osteogenesis, fracture healing and DO[31]. Antiresorptive agents such as bisphosphonate have been reported to have positive effect on fracture healing. A recent study showed that in a rabbit model of leg-lengthening, systemic administration of zoledronic acid (0.1 mg/kg) once or twice increased distraction regenerate volume, mineralization and strength[32], suggesting bisphosphonate may have anabolic effect in addition to its antiresorptive effects. However, a dose-related negative effect of zoledronic acid on the longitudinal growth of young rabbits has been noted[32] ; therefore, it may not be safe to give bisphosphonates such as zoledronic acid to children undergoing DO treatment.

Local application of growth factors such as FGF-2, BMP-2 and other biological agents to promote fracture healing and spine fusion has become an accepted clinical alternative. In a rabbit DO model with rapid rate of lengthening (2 mm/day), single application of rhBMP-2 (75 μg) by injection or implantation at the end of distraction period has significantly enhanced bone maturation and bone consolidation[33]. In the similar rabbit model of DO, a single injection of 300 μg thrombin-related peptide (TP508) has also shown to promote bone consolidation and the effects were more potent when the TP508 was delivered in slow-released form[34][35]. Since DO is a vascular-dependent process, the angiogenic factors may also have positive effects on bone regeneration during DO. It has been reported that infusion of FGF-2 into the distraction gap in rabbit has significantly promoted bone consolidation[36]. In summary, additional growth factors may enhance bone regeneration and consolidation in conditions where bone argumen-

tation is clearly needed.

New clinical applications of DO

In addition to its well-known applications in orthopaedics and traumatology, DO techniques have also been widely accepted and performed in craniofacial surgery[2)4)~8)]. Mandibular DO is becoming the first choice of treatment for patients with hypoplastic mandibles[5)8)]. Micrognathia accompanying obstructive sleep apnea syndrome, which is a difficult clinical problem with mandible deformities (shortening) and temporomandibular joint ankylosis, usually results in airway space narrowing[6)]. Mandibular DO has achieved excellent clinical outcome for treating this special syndrome with no age limit of the patients[6)]. DO in craniofacial surgery has been developed rapidly and will advance the management of complex craniofacial anomalies, but at the present, its procedures have not been fully established in comparison to its applications in orthopaedics, and more basic and clinical studies are needed to perfect DO techniques in craniofacial surgery[4)].

Another exciting new development in DO application is to treat vascular conditions such as peripheral chronic artery obliterations[37)]. Qu et al have reported treating patients with thromboarteritis thromboangiitis obliterans successfully by transverse tibial cortex transport. In that, a longitudinal cortical osteotomy was performed splitting a piece of cortex, which was fixed to an external fixator and the split cortex was lengthened at 1 mm/day for 20 days transversely. During the bone transport, the symptoms of cool sensation of leg, the tingling of feet, and the intermittent claudication disappeared gradually in all patients. On angiography, 25 days after the bone transport completed, a richer vascular network has developed in the treated leg compared to before the treatment. The increased blood flow and vasculature after transverse tibial lengthening (thickening) by Ilizarov method has also been reported in a dog DO model[38)], where changes in blood flow and vasculature were most pronounced in the distraction leg and sustained a long-lasting stimulatory effect of promoting circulation in the treated extremity[38)]. The positive effects of DO on angiogenesis, vasculature formation and blood flow of the treated extremity suggest that DO may be an invaluable tool to treat vascular or circulation related disorders, such as diabetic ulcers, chronic artery obliterations, avascular necrosis of femoral heads and chronic soft tissue infections. Recently, the first author has paid a visit to Russian Ilizarov Centre, Kurgan Russia and found that Russian doctors are applying the DO technique on the skull to treat patients suffering from stroke-associated complications, such as paralysis and loss of speech, with outstanding outcome. The principle is similar to the tibial cortex transport, where a small window was created on the skull above the areas of blocked blood vessels (guided by angiography) and a small piece of skull is then transported, during which process it promoted rapid angiogenesis and new vessel formation underneath the skull, and hence enhanced blood supply to the stroked area and improved symptoms of the patients significantly. However, reports on this aspect are lacking and more research is needed in this area of new DO application.

Summary

Under normal circumstances with correct surgical management and adequate support of postoperative physiotherapy, DO treatment has

good clinical outcome and does not need any form of additional intervention (s). However, if bone consolidation becomes a clinical concern, minimal non-invasive means of intervention for promoting bone consolidation are preferable, such as weight-bearing exercise, ultrasound, electromagnetic stimulation. Systemic administration of anabolic agents and hormones may also be useful and local application of growth factors such as BMPs remains the last option, as their working mechanisms in DO are still not clearly known and are expensive.

Being a great surgical technique for tissue repair and regeneration, DO also has a wider implication in understanding body's self-repair and self-regeneration potentials, and its new clinical applications are to be extended to functional tissue engineering, management of soft-tissue repair, treatment of vascular diseases and others.

Acknowledgements

Dr. He-Tiao Xia and Dr. Si-He Qin, Beijing Institute of External Skeletal Fixation Technology, Beijing, PR China for their collaborations and encouragements on studying Ilizarov techniques.

References

1) Ilizarov GA : Transosseous osteosynthesis—theoretical and clinical aspects of regeneration and growth of tissue. Berlin, Springer-Verlag, pp137-257, 1992.
2) Kocaoglu M, Eralp L, Sen C et al : Management of stiff hypertrophic nonunions by distraction osteogenesis : a tale of 16 cases. J Orthop Trauma **17** : 543-548, 2003.
3) Aronson J, Shin HD : Imaging techniques for bone regenerate analysis during distraction osteogenesis. J Pediatr Orthop **23** : 550-560, 2003.
4) Matsumoto K, Nakanishi H, Kubo Y et al : Advances in distraction techniques for craniofacial surgery. J Med Invest **50** : 117-125, 2003.
5) Rhee ST, Buchman SR : Pediatric mandibular distraction osteogenesis : the present and the future. J Craniofac Surg **14** : 803-808, 2003.
6) Wang X, Wang XX, Liang C et al : Distraction osteogenesis in correction of micrognathia accompanying obstructive sleep apnea syndrome. Plast Reconstr Surg **112** : 1549-1557, 2003 discussion 1558-1559.
7) Mofid MM, Inoue N, Tufaro AP et al : Spring-mediated mandibular distraction osteogenesis. J Craniofac Surg **14** : 756-762, 2003.
8) Stricker A, Schramm A, Marukawa E et al : Distraction osteogenesis and tissue engineering—new options for enhancing the implant site. Int J Periodontics Restorative Dent **23** : 297-302, 2003.
9) Ogata T : Increase in epidermal growth factor receptor protein induced in osteoblastic cells after exposure to flow of culture media. Am J Physiol Cell Physiol **285** : C425-432, 2003.
10) Lewinson D, Rachmiel A, Rihani-Bisharat S et al : Stimulation of Fos- and Jun-related genes during distraction osteogenesis. J Histochem Cytochem **51** : 1161-1168, 2003.
11) Hara Y, Shiga T, Abe I et al : P0 mRNA expression increases during gradual nerve elongation in adult rats. Exp Neurol **184** : 428-435, 2003.
12) Agarwal S, Long P, Seyedain A et al : A central role for the nuclear factor-kappaB pathway in anti-inflammatory and proinflammatory actions of mechanical strain. FASEB J **17** : 899-901, 2003.
13) Yazawa M, Kishi K, Nakajima H, Nakajima T : Expression of bone morphogenetic proteins during mandibular distraction osteogenesis in rabbits. J Oral Maxillofac Surg **61** : 587-592, 2003.
14) Li G, Dickson GR, Marsh DR, Simpson H : Rapid new bone tissue remodelling during distraction osteogenesis is associated with apoptosis. J Orthop Res **21** : 28-35, 2003.
15) Tselentakis G, Kitano M, Owen PJ et al : The behaviour of the periosteum during callotasis. J Pediatr Orthop B **12** : 277-283, 2003.

16) Gravel CA, Le TT, Chapman MW : Effect of neoadjuvant chemotherapy on distraction osteogenesis in the goat model. Clin Orthop **412** : 213-224, 2003.
17) Hu J, Zou S, Li J et al : Temporospatial expression of vascular endothelial growth factor and basic fibroblast growth factor during mandibular distraction osteogenesis. J Craniomaxillofac Surg **31** : 238-243, 2003.
18) Hansen-Algenstaedt N, Algenstaedt P, Bottcher A et al : Bilaterally increased VEGF-levels in muscles during experimental unilateral callus distraction. J Orthop Res **21** : 805-812, 2003.
19) Kaspar D, Neidlinger-Wilke C, Holbein O et al : Mitogens are increased in the systemic circulation during bone callus healing. J Orthop Res **21** : 320-325, 2003.
20) Martin L, Farrell M, Lambrenos K, Nayagam D : Living with the Ilizarov frame : adolescent perceptions. J Adv Nurs **43** : 478-487, 2003.
21) Kaban LB, Thurmuller P, Troulis MJ et al : Correlation of biomechanical stiffness with plain radiographic and ultrasound data in an experimental mandibular distraction wound. Int J Oral Maxillofac Surg **32** : 296-304, 2003.
22) Troulis MJ, Coppe C, O'Neill MJ, Kaban LB : Ultrasound : assessment of the distraction osteogenesis wound in patients undergoing mandibular lengthening. J Oral Maxillofac Surg **61** : 1144-1149, 2003.
23) Hughes CW, Williams RW, Bradley M, Irvine GH : Ultrasound monitoring of distraction osteogenesis. Br J Oral Maxillofac Surg **41** : 256-258, 2003.
24) Wu CC, Chen WJ : Tibial lengthening : technique for speedy lengthening by external fixation and secondary internal fixation. J Trauma **54** : 1159-1165, 2003.
25) Moore DC, Leblanc CW, Muller R et al : Physiologic weight-bearing increases new vessel formation during distraction osteogenesis : a micro-tomographic imaging study. J Orthop Res **21** : 489-496, 2003.
26) Kesemenli CC, Subasi M, Kaya H et al : The effects of electromagnetic field on distraction osteogenesis. Yonsei Med J **44** : 385-391, 2003.
27) Fredericks DC, Piehl DJ, Baker JT et al : Effects of pulsed electromagnetic field stimulation on distraction osteogenesis in the rabbit tibial leg lengthening model. J Pediatr Orthop **23** : 478-483, 2003.
28) Paley D, Herzenberg JE, Paremain G, Bhave A : Femoral lengthening over an intramedullary nail. A matched-case comparison with Ilizarov femoral lengthening. J Bone Joint Surg Am **79**(10) : 1464-1480, 1997.
29) Cho BC, Moon JH, Chung HY et al : The bone regenerative effect of growth hormone on consolidation in mandibular distraction osteogenesis of a dog model. J Craniofac Surg **14** : 417-425, 2003.
30) Li M, Ke HZ, Qi H et al : A novel, non-prostanoid EP2 receptor-selective prostaglandin E2 agonist stimulates local bone formation and enhances fracture healing. J Bone Miner Res **18** : 2033-2042, 2003.
31) Chang F, Mishima H, Ishii T, Yanai T, Akaogi H, Sakai S, Yoshioka T, Ochiai N : Stimulation of EP4 receptor enhanced bone consolidation during distraction osteogenesis. J Orthop Res **25**(2) : 221-229, 2007.
32) Little DG, Smith NC, Williams PR et al : Zoledronic acid prevents osteopenia and increases bone strength in a rabbit model of distraction osteogenesis. J Bone Miner Res **18**:1300-1307, 2003.
33) Li G, Bouxsein ML, Luppen C et al : Bone consolidation is enhanced by rhBMP-2 in a rabbit model of distraction osteogenesis. J Orthop Res **20** : 779-788, 2002.
34) Li G, Ryaby JT, Carney DH, Wang H : Bone formation is enhanced by thrombin-related peptide TP508 during distraction osteogenesis. J Orthop Res **23**(1) : 196-202, 2005.
35) Wang Y, Wan C, Szöke G, Ryaby JT, Li G : Local injection of thrombin-related peptide (TP508) in PPF/PLGA microparticles-enhanced bone formation during distraction osteogenesis. J Orthop Res 2007, Oct 24 [Epub ahead of print].
36) Abbaspour A, Takata S, Sairyo K, Katoh S, Yukata K, Yasui N : Continuous local infusion of fibroblast growth factor-2 enhances consolida-

tion of the bone segment lengthened by distraction osteogenesis in rabbit experiment. Bone 2007, Sep 4 [Epub ahead of print].
37) Qu L, Wang A, Tang F : The therapy of transverse tibial bone transport and vessel regeneration operation on thromboangitis obliterans. Zhonghua Yi Xue Za Zhi **81** : 622-624, 2001.
38) Shevtsov VI, Gordievskikh NI, Bunov VS, Petrovskaya NV : Changes in blood flow during tibial thickening by the Ilizarov method. Bull Exp Biol Med **134** : 525-527, 2002.

特別講演の要旨の和訳

延長による骨新生と組織新生：最新の話題

要　旨　仮骨延長法は整形外科分野ですばらしい臨床的成果をあげながら発展してきた．この論文では基礎的な仮骨延長における生体反応，仮骨形成の促進法や評価手段，そして仮骨延長法の新しい臨床応用などに関し，最近の研究を概説する．機械的負荷は骨組織において多くの遺伝子の発現を調節することが知られている．また延長仮骨においてBMPの発現パターンの変化，細胞増殖，血管新生，そして細胞アポトーシスなど骨の形成を調整する因子も知られている．骨への負荷が強大であると骨のリモデリングが促進され，小さければ血管新生と骨増殖が促進される．臨床評価手段としては単純X線所見はもっとも普遍的な画像評価法であるが，その後，超音波，力学的テスト，DEXA，そしてQCTなどが導入されている．仮骨の成熟を促進する方法としては低侵襲の方法がいくつか推奨される．たとえば体重負荷訓練，超音波刺激，電磁場刺激などである．しかしタンパク合成薬やタンパク合成ホルモンの全身投与もあり得るし，BMPやそのほかの成長因子，あるいはペプチドなどの局所投与などは最終手段として残されている．仮骨延長は新しく難治性の血行障害，美容外科，脊柱変形などに適応が拡大されてきた．仮骨延長法を研究しているうちにわれわれは生体の自己治癒能力，自己再生能力というものに目を開かれた．そして仮骨延長原理と新しい応用技術により，いくつもの異なった系統や分野で，生体組織工学はより機能的なものへと拡大してゆくはずである．

（浜西学術集会会長のご好意により，本和訳は，大阪府立母子保健総合医療センターの川端秀彦先生により行われた．）

日小整会誌 (J Jpn Ped Orthop Ass) 17(2)：390-395, 2008.
第18回日本小児整形外科学会学術集会　特別講演3

A Prospective Study of Treatment for Legg Calve Perthes Disease

John A. Herring M. D., Hui Taek Kim M. D.
Texas Scottish Rite Hospital, Texas Southwestern Medical School

BACKGROUND

The treatment of Legg Calve Perthes disease, a very variable disorder, has been based on uncontrolled retrospective studies with relatively small numbers of patients. This study was designed as a large controlled prospective multicenter study designed to determine the effect of treatment upon outcome in Legg Perthes disease with identification and control of identified risk factors.

METHODS

We enrolled 451 hips in a prospective multicenter study in which each investigator applied the same treatment method to each patient meeting study criteria. The five treatment methods were brace treatment, range of motion, no treatment, femoral osteotomy, and Salter osteotomy. All patients were over 6 years of age at onset and had no prior treatment. 345 hips in 337 patients were available for follow up at skeletal maturity.

RESULTS

Lateral pillar classification and age of onset were strong prognostic factors. All 6 lateral pillar A hips had Stulberg Ⅰ or Ⅱ results as did 145 of 218 (67%) lateral pillar B hips. Only 17 of 60 (28%) B/C border hips and 8 of 60 (13%) lateral pilar C hips had Stulberg Ⅰ or Ⅱ results. Stulberg Ⅳ or Ⅴ results were found in 14 of 218 (6%) lateral pillar B, 17 of 60 (28%) B/C border and 21 of 60 (35%) lateral pillar C hips, $p<.0001$. Children over 8.0 at onset had (39%) Stulberg Ⅰ, Ⅱ results compared to (59%) of those 8.0 years or less, $p=.0001$. Females did worse than males if over 8.0 years of age at onset, $p=.002$. There were no significant differences in outcome between hips treated with bracing, range of motion therapy, or no treatment. There were also no differences between those treated with femoral varus ostoetomies and those treated with Salter osteotomies. In lateral pillar B and B/C border in children over age 8.0 at onset, hips treated surgically had better outcomes than those treated non-operatively. These older patients in lateral pillar B had 27 (44%) Stulberg Ⅰ, Ⅱ and 9 (16%) Stulberg Ⅳ, Ⅴ results treated non-operatively compared to 24 (75%) Stulberg Ⅰ, Ⅱ and 2 (6%) Stulberg Ⅳ, Ⅴ in the surgically treated group, $p=.02$. In the B/C border group over 8.0 years of age, 9 (60%) of non-operatively treated hips had Stulberg Ⅳ, Ⅴ results compared to 3 (27%) of the surgically treated hips, $p=0.05$. Younger lateral pillar B hips in the non-operative and operative groups had 61 of 80 (76%) and 33 of 43 (77%) Stulberg Ⅰ, Ⅱ results with no evident treatment effect. Lateral pillar C hips overall had only 8 of 60 (13%) Stulberg Ⅰ, Ⅱ outcomes with 13 of 19 (68%) Stulberg Ⅳ, Ⅴ results in those over 8.0 at onset, with no treatment effect.

CONCLUSIONS

The lateral pillar classification and age at onset strongly correlate with outcome in Legg Perthes disease. Hips treated with femoral osteotomy and Salter osteotomy have better outcomes in patients over age 8.0 years at onset in lateral pillar groups B and B/C border compared with the non-operatively treated hips. Younger group B hips have very favorable outcomes unrelated to treatment, while older group C hips frequently have poor outcomes which are also unrelated to treatment.

特別講演の和訳：ペルテス病治療の前向き調査

ペルテス病治療の前向き研究

John A. Herring M. D., Hui Taek Kim M. D.
Texas Scottish Rite Hospital, Texas Southwestern Medical School

背　景

ペルテス病は，多様な様相を呈する疾患であるが，これまでは比較的少数の患者に対する対照群を設定しない後ろ向き研究(uncontrolled prospective study)に基づいた治療が行われてきた．本研究は大規模の対照群を設定した多施設前向き研究(controlled prospective multicenter study)として行われた．その目的はペルテス病に対する治療の効果を明確にして，その危険因子を同定・制御することにある．

方　法

それぞれの治療責任医師が本研究の基準に合致する患者に同一の治療法を適用する多施設前向き研究に451股関節を登録した．治療法は，装具療法，可動域訓練，治療なし，大腿骨骨切り術，ソルター骨盤骨切り術の5つである．患者はすべて発症時年齢が6歳以上で，それまでに治療を受けていないものとした．337名345股関節が骨成熟時に評価可能であった．

結　果

Lateral pillar分類と発症時年齢が強い予後規定因子であった．Lateral pillar分類Aの6股関節すべてがStulburg分類ⅠまたはⅡで，Lateral pillar分類Bの218股関節中145股関節(67%)も同様の結果であった．Lateral pillar分類B/C borderの60股関節中17股関節(28%)，Lateral pillar分類Cの60股関節中8股関節(13%)のみがStulburg分類ⅠまたはⅡであった．Stulburg分類ⅣまたはⅤの股関節はLateral pillar分類Bの218股関節中14股関節(6%)，Lateral pillar分類B/C borderの60股関節中17股関節(28%)，Lateral pillar分類Cの60股関節中21股関節(35%)に見られた($p<.0001$)．発症時年齢が8.0歳以上の患者の39%，8.0歳以下の患者の59%がStulburg分類ⅠまたはⅡであった($p=.0001$)．発症時年齢8.0歳以上では女児が男児と比較して悪い結果であった($p=.002$)．装具療法，可動域訓練，治療なし群間には結果に有意の差はなかった．同様に大腿骨骨切り術，ソルター骨盤骨切り術群間にも差はなかった．発症時年齢8.0歳以上のLateral pillar分類B及びB/C borderの患者においては外科的治療を受けた股関節は外科的治療を受けなかった股関節より良好な結果であった．これらの比較的年長の患者の中でLateral pillar分類Bの患者では，外科的治療を受けなかった群では27股関節(44%)がStulburg分類ⅠまたはⅡで，9股関節(16%)がStulburg分類ⅣまたはⅤであったのに対して，外科的治療を受けた群では24股関節(75%)がStulburg分類ⅠまたはⅡで，2股関節(6%)がStulburg分類ⅣまたはⅤであった($p=.02$)．発症時年齢8.0歳以上の患者の中でLateral pillar分類B/Cの患者では，9股関節(60%)がStulburg分類ⅣまたはⅤであったのに対して，外科的治療を受けた群では3股関節(27%)がStulburg分類ⅣまたはⅤであった($p=.05$)．比較的若年でLateral pillar分類Bに属する股関節においては外科的治療を受けなかった群で80股関節中61股関節(76%)，外科的治療を受けた群で43股関節中33股関節(77%)がStulburg

分類ⅠまたはⅡとなり，明らかな治療効果は認められなかった．Lateral pillar 分類 C の股関節全体では 60 股関節中 8 股関節（13%）のみが Stulburg 分類ⅠまたはⅡで，さらに発症時年齢 8 歳以上の症例にしぼると 19 股関節中 13 股関節（68%）が Stulburg 分類ⅣまたはⅤで，治療効果は認められなかった．

結　論

Lateral pillar 分類と発症時年齢はペルテス病の予後と強い相関があった．発症時年齢 8.0 歳以上の Lateral pillar 分類 B 及び B/C border の患者においては大腿骨骨切り術またはソルター骨盤骨切り術を受けた股関節は外科的治療を受けなかった股関節より良好な結果であった．比較的若年の Lateral pillar 分類 B に属する股関節は治療方法の如何にかかわらず大変良好な結果であったのに対して，比較的年長の Lateral pillar 分類 C の患者では高頻度で結果は不良で，この点においても治療方法で差はなかった．

（浜西学術集会会長のご好意により，本和訳は，大阪府立母子保健総合医療センターの川端秀彦先生により行われた．）

Legg Perthes Disease with Onset before Age 6 : A Retrospective Review

Scott Rosenfeld M. D., John A. Herring M. D.
Texas Scottish Rite Hospital, Texas Southwestern Medical School

We retrospectively reviewed 190 hips in 173 patients who had onset of Legg Perthes disease before the age of 6 years. No patients had surgical treatment and a small number had brace management, the remainder were untreated. The mean age at onset was 4.6 years (2.0-5.9).

We found a unique group of 12 patients who had simultaneous onset of Perthes-like radiographic changes and symmetric evolution through the stages of fragmentation and reossification. Ten of the 12 had radiographs of the spine and knees and several had ankle, wrist, and elbow films, all of which were normal. One patient was braced, the rest untreated. There were 7 lateral pillar B, 4 B/C border, and 13 lateral pillar C hips. At final follow-up there were 21 Stulberg I - II and 3 Stulberg III results, and only one patient had different results between the two hips.

In the entire group there were 7 lateral pillar A, 101 lateral pillar B, 27 B/C border, and 29 C hips. There were 131 Stulberg I - II, 14 III, and 19 Stulberg IV results. The group B hips had Stulberg I - II outcome in 95 of 101 hips while only 14 of 29 group C hips had a Stulberg I - II result and 10 of 29 had a Stulberg IV outcome ($p < 0.0001$). In a logistic regression with the B hips compared to the B/C border and C hips, both age and lateral pillar classification were significant predictors of outcome.

Age	Lateral pillar	Probability of good outcome
0-3+11	B	0.988
4-5+11	B	0.927
0-3+11	B/C+C	0.839
4-5+11	B/C+C	0.443

We conclude that there is a group of young patients who have simultaneous, symmetric onset and evolution of changes who, in spite of apparently severe involvement have a benign course and a good outcome without treatment. In the larger group of patients with onset before age 6, age and classification are predictive of outcome, and a good outcome is likely in 80% of hips without treatment.

6歳以前に発症したペルテス病：後ろ向き総説

Scott Rosenfeld M. D., John A. Herring M. D.
Texas Scottish Rite Hospital, Texas Southwestern Medical School

6歳以前にペルテス病を発症した173名190股関節を後ろ向きに検討した．外科的治療を受けた例はなく，少数の患者は装具療法を受けていたが，それ以外は無治療であった．平均発症時年齢は4.6(2.0〜5.9)歳であった．

われわれは，レントゲン上ペルテス様変化を両側同時に発症し，分節期・修復期を通して対称的に進行していった12名からなる独特の患者群を発見した．うち10例においては脊椎と膝の，数例においては足関節・手関節・肘関節のレントゲンがあったが，それらには異常はなかった．装具療法を受けた1名を除き無治療であった．Lateral pillar分類Bが7股関節，B/C borderが4股関節，Cが13股関節であった．最終経過観察時には21股関節がStulburg分類ⅠまたはⅡ，3股関節がStulburg分類Ⅲで，1名においてのみ左右二つの股関節における結果が異なっていた．

全体ではLateral pillar分類Aが7股関節，Bが101股関節，B/C borderが27股関節，Cが29股関節であった．結果はStulburg分類ⅠまたはⅡが131股関節，Ⅲが14股関節，Ⅳが19股関節であった．Lateral pillar分類B群では101股関節中95股関節がStulburg分類ⅠまたはⅡであったのに対して，Lateral pillar分類C群では29股関節中14股関節のみがStulburg分類ⅠまたはⅡで，10股関節はStulburg分類Ⅳであった($p<0.0001$)．Lateral pillar分類B群のB/C border群及びC群に対するロジスティック回帰分析では，年齢とLateral pillar分類が有意差を持った予測因子であった．

年齢	Lateral pillar 分類	Probability of good outcome
0-3+11	B	0.988
4-5+11	B	0.927
0-3+11	B/C+C	0.839
4-5+11	B/C+C	0.443

結　論

左右に同時に発症し対称的に進行する若年齢の患者群があり，それらは一見して重度のようにみえても無治療で良好な経過をたどる．発症時年齢が6歳以前の患者全体では年齢とLateral pillar分類が結果予測因子で，無治療でもその80%において良好な結果が期待できる．

(浜西学術集会会長のご好意により，本和訳は，大阪府立母子保健総合医療センターの川端秀彦先生により行われた．)

日小整会誌（J Jpn Ped Orthop Ass）17(2)：396-400, 2008.
第18回日本小児整形外科学会学術集会　ヌーンタイムレクチャー1

小児整形外科診療における医師の責務と医療安全

長吉総合病院
梁　瀬　義　章

要　旨　医療安全に努め，医事紛争を減らすためには，医師はその責務を自覚し，その責務を果たすべきである．幾ら熟練した医師であっても過誤を起こさないとは限らないが，医療技術が未熟なことによる医療事故は決して起こしてはならない．医師個人の責務としては，診断や治療のための医学知識の充実，手術手技の習熟などがある．患者に対する責務として患者への説明と同意がある．特に小児整形外科では保護者に対する説明と同意が求められる．また，小児整形に限らないが，インフォームドコンセントで大切なことは，各疾患の自然経過を常に知識としてもつこと，治療法についても保存的から手術的治療まで利点・欠点を十分に説明できるだけの知識が要求される．一方的な医師からの説明だけでなく，患者に納得していただき同意を得ることも必要である．小児の骨折治療に際しては，自然矯正（矯正される変形と矯正されない変形治癒），成長障害や過成長，関節症への伸展などについても十分に認識して説明すべきである．医療は患者のために行うものであり，医師は先進医療にのみ熱中するのではなく，負の医療にも目を向け反省することも大切である．

はじめに

医療は常に危険と隣り合わせの行為であり，結果が保証されていない．一般的に医療に携わるものは，医療安全に努め，医師はその責務を自覚し，それを果たすべきである．医師の責務には医師個人の責務と患者に対する責務とがある[1]．医師個人の責務には医学知識・医療技術の習得，医療行為を行う際の注意義務，医師法など各種法律の遵守などがある．いくら熟練した医師であっても過誤を起こさないとは限らないが，医療技術が未熟なことによる医療事故は決して起こしてはならない．医師個人の責務としては，やはり自分のおかれている医療機関の医療水準の認識，診断や治療のための医学知識の充実，手術手技の習熟などが求められる．これらの責務を果たせなかったための医療事故が発生している．患者に対する責務として患者への説明と同意がある．特に小児整形外科では保護者に対する説明と同意が求められるので，不謹慎な発言などは慎むべきである．また，小児整形に限らないが，インフォームドコンセントで大切なことは，各疾患の自然経過を常に知識としてもつことが大切であり，治療法についても保存的から手術的治療まで利点・欠点を十分に説明できるだけの知識が要求される．一方的な医師からの説明だけでなく，患者に納得していただき同意を得ることも必要である．例えば，小児の骨折治療に際しては，自然矯正（矯正される変形と矯正されない変形），成長障害や過成長，関節症への伸展などについても十分に認識して説明すべきである．上述した注意点に関連し，これまで問題となった事例を紹介しながら述べる．

Key words：medical malpractice（医事紛争），informed consent（説明と同意），role of physicians（医師の責務），medical risk management（医療安全管理）
連絡先：〒547-0016　大阪市平野区長吉長原1-2-34　長吉総合病院　梁瀬義章　電話(06)6709-0301
受付日：平成20年2月18日

日常の診療における医師の一般的責務

1．医師個人の責務

医師個人の責務としては，常に医学知識の習得につとめ，医療技術も十分に習得したうえで，臨床に応用すべきである．新しい手術手技(内視鏡下手術など)を十分に研修しないまま，試してみたかったという理由で施行し，患者を死にいたらしめ，医師が業務上過失致死で逮捕されるという事件が報道されている．診断においても十分な鑑別診断を行ったうえで，治療法を決定すべきである．紹介する事例は3年間経過をみた斜頸の患者を筋性斜頸と誤診をし，手術時に腕神経叢不全損傷を起こしたため，裁判となり，医師の過失が認定されている．

“症例：1歳，男児．平成5年，先天性筋性斜頸と診断され，経過観察をうけるも改善しないため，3歳で手術を受けた．しかし，右肩と右肘の運動障害を残したため，診断および治療ミスだとして，当該病院に5300万円の損害賠償を求めて提訴した．裁判所は手術の適応ならびに手術手技に過失があったとして，治療費や慰謝料など760万円の支払いを命じた．(平成16年○月20日，K新聞)”

本件は，結果的には筋性斜頸でなく，痙性斜頸であったと思われるが，整形外科医である当事者は，その辺の鑑別を十分に行わず，手術で典型的な胸鎖乳突筋の病変がなかったため，手術時に深追いしすぎたのか，腕神経叢不全損傷をきたしたものと思われる．整形外科で扱う斜頸は，筋性斜頸のほか骨性斜頸，炎症性斜頸が主であるが，他に痙性斜頸，眼性斜頸，耳性斜頸，習慣性斜頸，心因性斜頸などもあることを念頭において診察すべきである．医事紛争にはこのように鑑別が不十分であったために，患者サイドに後遺症などが残ったことが原因の事例がみられるため，たえず医学知識の習得に心がけるべきである．

2．患者に対する責務

医師として医師個人の責務以外に，患者に対する責務を果たすことも重要である．診療上の患者に対する一般的責務としてインフォームドコンセントがある．患者への情報の提供(説明)，患者の理解，それに対する患者の同意を得ることである．患者の症状を聞き，病名を告げ，行う検査や治療の内容や目的を説明することはもっとも基本となる．さらにこれら検査や治療により予測される結果やそれに伴う危険性について説明し，これら医療行為以外に方法があるか否か，これらを受けないことによって起こりうる結果などについて説明し，患者の理解を得ることが重要である．医師は患者に理解してもらったと思っていても，時に医師の常識と患者の常識の間に差があり，後でそのような説明は受けなかったなどの紛争が起こることがある．同意を得る場合も，高圧的になるのではなく，患者に選択させるようにすべきである．小児の事例ではないが，小児整形外科においても起こりうる事例を紹介する．

“下腿骨折の患者に対し，手術的治療の必要性，合併症，後療法などについて説明し，患者の同意を得て手術を行い，手術自体は問題なく施行されたが，術後に感染を起こし下腿切断となった事例がある．患者サイドは手術をしなければ感染は起こらなかった筈である．しかし，保存的治療については一切説明がなく，医師に説明義務違反があったとして提訴した．裁判所は医師の説明義務違反を認め，30万円の慰謝料を認めた．(大阪地裁，平成13年10月26日)”この事例にみられるごとく，手術に伴う感染は，余程でない限りは不可抗力とされるが，説明義務に関しては医師の責任が問われている．他に，古い事例であるが，手術前に，すべて医師にお任せし，一切異議は申しませんという手術承諾書を書いていたが，手術の際に関係のない血管を損傷し，健常組織が壊死となり，その部を切除され，患者側が控訴して，医療サイドが敗訴した事例がある．一般的な合併症は免責されても，明らかな過失を伴った場合は免責されないので，注意が必要である．

3．患者の自己決定権

インフォームドコンセントに関連して，患者の自己決定権侵害とされる事例がある．すなわち，① 同意権(承諾権)の侵害；医療行為は同意あってのもので，説明不足は患者の同意権(承諾権)の侵害となる．② 選択権の侵害；前述したごとく，観血的治療と非観血的治療の説明をせず，手術的治療を行ってトラブルとなった場合，どちらの医療を選択するかの自己決定権の侵害となる．小児整形では両親が関係してくるため，注意が必要である．

小児整形外科診療での説明義務と安全管理

1．小児の骨折の特徴と説明義務

小児の骨折は成人の場合と異なり，関節近傍での骨折など幾つかの注意が必要である．一側の骨膜の連続性が保たれた騎乗位転位，断裂した骨膜の嵌頓による整復障害，骨折線と成長軟骨版の存在，自然矯正の有無など，十分なる知識をもったうえで，説明すべきである．

2．小児骨折治療で時に紛争となる事例

小児の長管骨骨折では，角状変形が残っても，多くの場合自然矯正される．しかし，自然矯正されるか否かなどについては，十分な医学知識をもったうえで，患者サイドに十分な説明をしておかなければならない．小児の骨折治療でときどき問題となる事例について説明する．

A．Monteggia 骨折診断遅延

医事紛争で時にみられるのが，Monnteggia 骨折後の変形治癒である．受傷直後の X 線写真で，尺骨骨折にのみ気を取られ，骨癒合後に橈骨頭の脱臼に気づき患者サイドとトラブルになる．脱臼が遺残すれば，矯正骨切り術が必要となるため，その治療に要した費用や入院に対する慰謝料などの金銭面での責務が生じる．このような場合は医療サイドが誠意をもって対応すれば，裁判などにはならずに，民事で対応可能かと思われる．

B．果上骨折後の変形

小児の上腕骨果上骨折や外果骨折後に変形を遺残し，美容上や機能上に問題が残ればやはり矯正骨切り術が必要となる．この場合も患者サイドからクレームがあれば，矯正手術に要した治療費や入院した場合は入院慰謝料などを支払って解決しなければならなくなる場合がある．

C．Volkmann 拘縮

Volkmann 拘縮も，起こってしまうと患者サイドの機能には重大な障害を残してしまうため，十分な経過観察と早期の対応が必要である．肘関節周辺の骨折治療の際には看護師などにも経過観察に懈怠がないよう，5P サインのチェックなど指導すべきである．治療後の管理不備などのために拘縮を残すと責任が問われる．労災後遺障害 7 級に該当し，障害は永続するため，遺失利益も含めると高額な賠償責任を問われることになる．

医師法で定められた医師の業務と医事紛争

医師法には第 19 条から 24 条に医師の業務に関する義務が決められている．24 条の診療録の記録と保存は最も基本的なことであるが，第 19 条の応召義務が時に問題となる．最近，救急車の受け入れを拒否する医療機関が問題となってマスコミで報道されている．しかし，これは医療機関のみの責任ではなく，社会全体に責任がある．現在，マスコミで医療過誤報道が多くなされ，刑事訴追が増え，患者の権利意識が変わってきているため，医療サイドもつい専門外には手を出さなくなっている．昔は皮膚科医や内科医が時間外に創傷の縫合処置をすれば感謝こそされ，説明義務違反などの文句を言われなかった．しかし，最近では，もし腱断裂を見逃し，数日後に腱断裂が他院で指摘されたりすると，治療結果に影響しなくても，何故最初に指摘してくれなかったのかと文句を言われる時代である．マスコミで，救急車の受け入れ拒否が問題視されているが，その背景には患者サイドの訴訟の増加がある．日常ほとんど生命に関わる疾患に遭遇しない整形外科医は，当直で頭部外傷や腹痛患者を診なくなって当然と思われる時代になってきている．もしも誤診をしたり，他院

へ紹介して別の診断がなされたりして，患者が警察に訴えると，刑事事件で業務上過失致死罪として書類送検される時代である．医師法19条には，「診療に従事する医師は，診察治療の求めがあった場合には，正当な事由がなければ，これを拒んではいけない．」と規定されている．正当な事由とは①医師が旅行中に診療を頼まれた場合，②医師の健康上の問題がある場合，③時間外診療，④専門外診療などである．この専門外診療が昔に比べてより医療サイドがこだわるのも，既述した訴訟を避け，自己防衛の顕著な結果かと思われる．医療水準の定義も問題ではあるが，自分のところでは設備やスタッフ，能力などで，手に負えない場合はより高次な医療機関に紹介することも大切である．責任感や日常の付き合いなどから，専門外の患者を他院へ紹介せず，長く関与しすぎて問題となる事例が増加しすぎである．

専門外診療と注意義務に関しては，

①医師が専門外の診療をしたことで過失の推定を受けることはない，

②医師が専門外ということで注意義務が軽減されることもない．

③専門外の診療に自信がなければ，患者にその旨を説明して転医を勧めるべき，

とされている．

さいごに

医療ミスは医師の資質と関係なくどの医師にも起りうることを念頭におき，われわれ医師は日々の研鑽を積むのはもちろん，公表された医療事故から得られる教訓をしっかりと頭のなかに刻み込み，同じような事故を繰り返さないようにすることが大切である．医師個人の責務と患者に対する責務を実践し，細心の注意を払った医療行為と誠意を持った対応をすべきである．小児整形外科分野においては，患者サイド特に両親との信頼関係の構築が大切で，診療行為前のインフォームドコンセントや治療に万全を尽くすことは勿論であるが，医療行為後のケアも大切である．

文　献

1）染瀬義章：整形外科医事紛争とリスクマネージメント．整形外科　58：1505-1509，2007.

Abstract

Role of Physicians and Risk Management in the Pediatric Orthopaedic Surgery

Yoshiaki Yanase, M. D.
Nagayoshi General Hospital

Medical practice always goes hand-in-hand with danger and there are no guarantees of success. Those who are involved with medical treatment have to focus on medical safety and physicians have to be aware of and fulfill their responsibilities. The responsibilities of physicians include those in respect to the physicians themselves, as well as those toward patients[*1].

As responsibilities in respect to doctors, they must acquire medical knowledge and techniques, pay careful attention when conducting medical practice and observe various laws and regulations, including the Medical Practitioners Law, etc. Although even skilled doctors can make a medical error, medical accidents caused by immature medical techniques should never occur. Doctors are required to know the level of medicine of the organization they belong to, enrich their medical knowledge for making diagnoses and providing treatment and obtain a mastery of surgical techniques as responsibilities concerning themselves. Nevertheless, medical accidents caused by doctors not fulfilling such responsibilities have occurred in the past.

Responsibilities toward patients include providing them with explanations and obtaining their consent. Pediatric orthopedists in particular should avoid inappropriate remarks because they are required to provide explanations to and obtain consent from children's guardians. In addition, although not limited to pediatric orthopedics, what is important for doctors in obtaining informed consent is to always have knowledge on the natural course of each disease and to be able to provide sufficient explanation on the advantages and disadvantages of treatments, including those conservative and operative. They need to obtain consent based on a patient's satisfactory understanding, rather than unilaterally providing an explanation. For example, doctors treating a broken bone in a child should have sufficient knowledge on be accountable to patients for spontaneous correction (malunions that will and will not be corrected), growth impairment and overgrowth and development into arthropathy, etc.

日小整会誌 (J Jpn Ped Orthop Ass) 17(2) : 401-405, 2008.
第 18 回日本小児整形外科学会学術集会 2007 JPOA Asian Fellows

Salter Osteotomy for Sequelae of Infantile Septic Arthritis of the Hip

Panya Surijamorn M. D., Toshio Fujii M. D., Akifusa Wada M. D.,
Kazuyuki Takamura M. D., Haruhisa Yanagida M. D.
Department of Orthopaedic Surgery, Fukuoka Children's Hospital

Abstract : Salter osteotomy for treatment of hip subluxation in 5 hips of 5 patients with sequelae of infantile septic arthritis of the hip were retrospectively reviewed clinically and radiographically. All hips had femoral head deformity ; one hip was classified as Choi type II A, another as II B, and the other three as III A sequelae. The average age at surgery was 3.0 years (2.4-3.6 years), and the average follow-up period was 11.7 years (2.6-19.4 years). Concentric reductions were obtained at the same time by either open reduction with joint debridement or by femoral varus osteotomy.

Four patients had satisfactory clinical results according to Hunka's criteria at the time of most recent follow-up. However one patient had unsatisfactory clinical results due to occasional pain. All hips had successful containment of the femoral head, on the most recent follow-up radiograph. This study found that Salter osteotomy was an effective procedure for treatment of hip subluxation that developed as sequelae of infantile septic arthritis of the hip, provided that concentric reduction can be achieved.

INTRODUCTION

Hip subluxation in sequelae of infantile septic arthritis of the hip is a difficult condition for achieving good results by reduction, because the hip usually lacks a spherical femoral head, making concentric reduction difficult to perform to achieve congruency in the joint.[7] Postoperatively achieving good development and function of the involved hip therefore remain a challenging problem.

Most reports have focused on residual proximal femoral deformities in severe sequelae of infantile septic arthritis of the hip, and there have been few cases of pelvic osteotomy for hip subluxation[2)~6)]

The purpose of this study was to review our experience of Salter osteotomy for treating hip subluxation in the sequelae of infantile septic arthritis of the hip.

PATIENTS AND METHODS

Between 1980 and 2002, we have performed Salter osteotomy on 5 hips in 5 patients who had

Study conducted at Fukuoka Children's Hospital, Fukuoka, Japan
Corresponding author : Toshio Fujii, M. D.
Department of Orthopaedic Surgery, Fukuoka Children's Hospital
2-5-1 Tojinmachi, Chuo-ku, Fukuoka, 810-0063, Japan
Tel : 81-92-713-3111 Fax : 81-92-713-3122
E-mail : fujii.t@fukuoka-child.jp
None of the authors received financial support for this study.

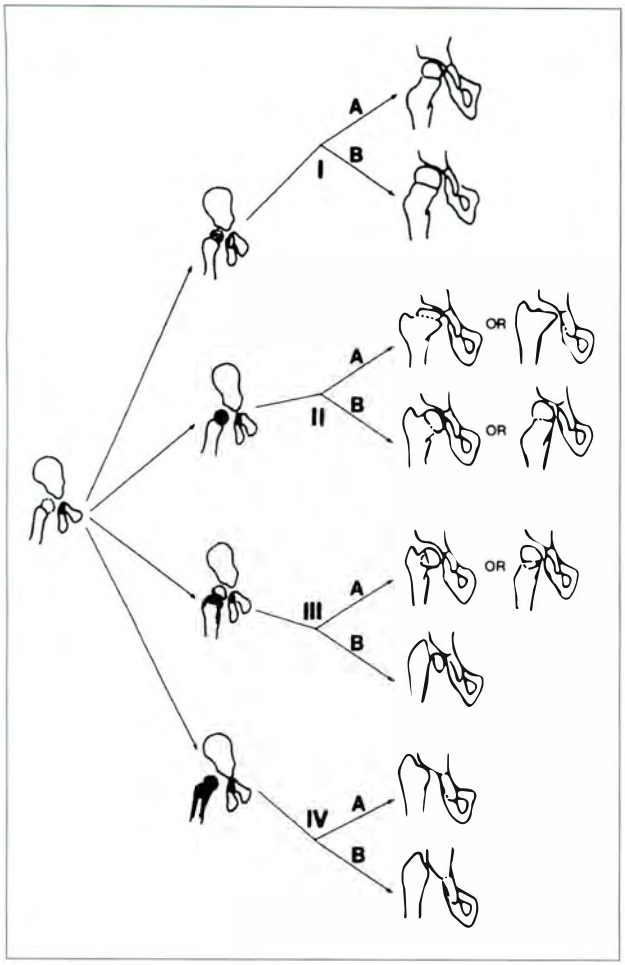

Fig. 1. Choi's classification of sequelae of infantile septic arthritis of the hip[5]

Type Ⅰ : no residual deformity (Type Ⅰ A) or mild coxa magna (Type Ⅰ B)

Type Ⅱ : coxa brevia with a deformed head (Type Ⅱ A) or progressive coxa vara or valga due to asymmetrical, premature physeal closure (Type Ⅱ B)

Type Ⅲ : slipping at the femoral neck, resulting in coxa vara or valga with severe anteversion or retroversion (Type Ⅲ A) or pseuarthrosis of the femoral neck (Type Ⅲ B)

Type Ⅳ : destruction of the femoral head and neck, with a small medial remnant of the neck (Type Ⅳ A) or complete loss of the femoral head and neck and no articulation of the hip (Type Ⅳ B)

hip subluxation from sequelae of infantile septic arthritis of the hip. There were three boys and two girls. The average age at surgery was 3.0 years (2.4-3.6 years), and the average follow-up period was 11.7 years (2.6-19.4 years).

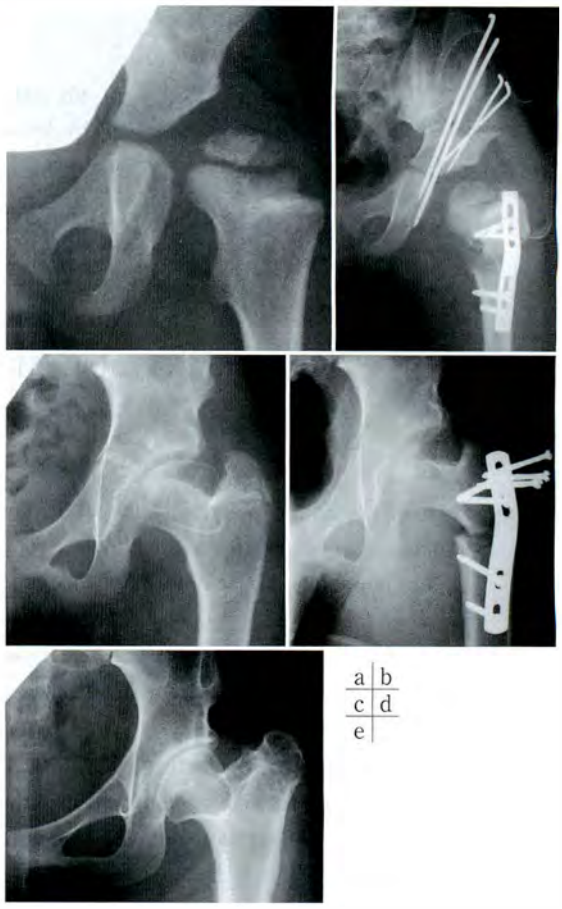

Fig. 2. Case 3 (Choi Ⅲ A)

a : At 2.9 years old, the radiograph of the left hip showed subluxation and coxa valga deformity.

b : At immediately postoperatively, after Salter osteotomy and femoral varus osteotomy had been performed.

c and d : F/U radiograph at 10.1 years old showed residual subcapital coxa valga deformity ; femoral varus osteotomy and distal transfer of the greater trochanter were performed.

e : At most recent F/U (18.3 years old), she had satisfactory clinical results and good containment of the left hip.

All hips had femoral head deformities and subluxation. These hips were classified by Choi's classification[3], (Fig. 1) ; one as type Ⅱ A, another as Ⅱ B, and the other three as Ⅲ A sequelae. Concentric reductions such as open reduction with joint debridement or femoral varus osteotomy were obtained at the same time. All cases underwent iliosoas and adductor tenotomy. One

Table 1.
Patient Data and Surgical Procedures

Case	Sex	Side	Choi's classification	Age at surgery (yrs)	Treatment	F/U duration (yrs)
1	M	R	II A	2.4	OR, Salter	2.6
2	M	R	II B	2.4	OR, Salter	7.6
3	F	L	III A	2.9	DVO, Salter	15.4
				10.1	DVO, DTGT	
4	F	R	III A	3.6	OR, DVO, Salter	19.4
5	M	L	III A	3.6	OR, Salter	13.4

OR, open reduction of the hip ; DVO, femoral varus osteotomy ; DTGT, distal transfer of the greater trochanter

hip (Case 3, Choi III A) needed revision surgery of femoral varus osteotomy and distal transfer of the greater trochanter at 10.1 years old for residual subcapital coxa valga deformity (Fig. 2). (Table 1)

We evaluated the achieved clinical results using Hunka's criteria[6]. The clinical results were considered satisfactory if all the following three requirements were met ; 1) the hip joint was stable ; 2) the flexion arc was 50° or more, with a flexion contracture of no more than 20° ; and 3) the patient was free from pain and able to carry out activities of daily living. The radiographic results were evaluated based on the femoral head coverage and the acetabular angle of Sharp. Hip containment and acetabular development were assessed at the time of the most recent follow-up.

RESULTS

Satisfactory clinical results were found in four patients. Only Case 5 (Choi III A) was unsatisfactory due to a 2 cm leg-length discrepancy and consequent mild limp. The radiograph of this case showed delayed ossification of the femoral head caused by avascular necrosis with marked soft tissue in the joint before surgery. The follow-up radiograph at 17 years old showed the acetabular roof covered severe coxa brevia et plana (Fig. 3).

All hips showed good acetabular contour with the deformed femoral head. Successful hip containment and development were seen at the most recent follow-up (88-100% femoral head coverage, 25°-34° of acetabular angle of Sharp). (Table 2)

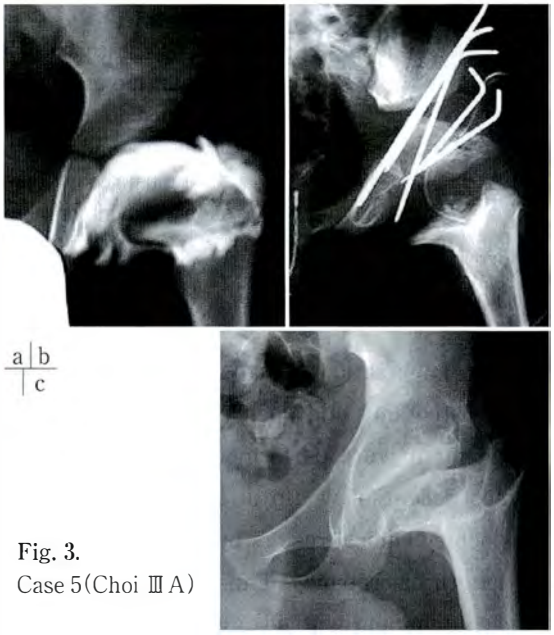

Fig. 3.
Case 5 (Choi III A)

a : At 3.4 years old, the radiograph of the left hip showed avascular necrosis in the femoral head with marked soft tissue interposed.
b : Salter osteotomy after maximally downward displacement was fixed with multiple K-wires.
c : F/U radiograph at 17 years old showed the low position of the acetabular roof full cover coxa brevia et plana.

Case presentation

Case 2

At age 1 month, he was treated for MRSA infection in his right hip with surgical drainage at our hospital. At the age of 2.3 years, the left hip

Table 2. Clinical Results and Radiographic Measurements at most recent Follow-up

Case	Femoral head coverage (%)	Acetabular Angle of Sharp (degrees)	Clinical result
1	100	25	satisfactory
2	88	32	satisfactory
3	100	34	satisfactory
4	100	26	satisfactory
5	100	32	unsatisfactory

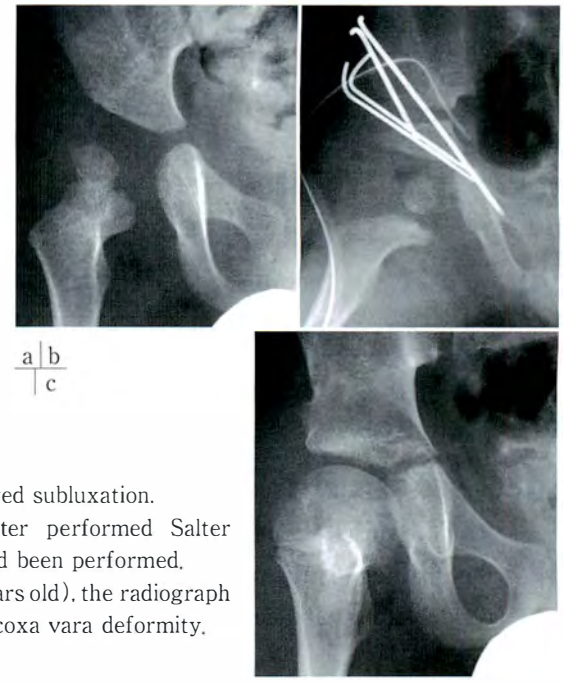

Fig. 4. Case 2 (Choi II B)
a : Right hip at 2.4 years old showed subluxation.
b : Immediate postoperatively, after performed Salter osteotomy and open reduction had been performed.
c : At most recent follow-up (10 years old), the radiograph showed good containment of the coxa vara deformity.

showed subluxation of coxa vara (Choi II B). Salter osteotomy and open reduction with joint debridement were performed at age 2.4 years. At most recent follow-up (at 10 years old), he had satisfactory clinical results but there was a 2 cm leg-length discrepancy. The radiograph showed good containment with coxa vara deformity (88% femoral head coverage, and 32° acetabular angle of Sharp). (Fig. 4)

Case 3

At age 1 month, she was treated for left septic hip at our hospital. The follow-up radiograph at 1.8 years old showed subluxation of left coxa valga (Choi III A). Salter osteotomy and femoral varus osteotomy were performed at age 2.9 years. However, a follow-up radiograph at 10.1 years old showed residual subcapital coxa valga deformity. Revision surgery was performed involving femoral varus osteotomy and distal transfer of the greater trochanter. At the most recent follow-up (at 18.3 years old) she had satisfactory clinical results and negative Trendelenburg sign, but had a 2cm leg-length discrepancy. The radiograph showed good containment and congruency of left hip (100% femoral head coverage, and 34° acetabular angle of Sharp). (Fig. 2)

Case 5

He had delayed treatment for a septic left hip. At 3.4 years old he was referred to our hospital. A left hip arthrogram showed delayed ossification of the femoral head with coxa brevia deformity (Choi III A) with marked soft tissue in the joint. Salter osteotomy was performed with open reduction and joint debridement. The acetabular fragment was displaced downward maximally to cover the coxa brevia. The left acetabular roof was lower than the right, to compensate for leg-length discrepancy at the time of surgery. At most recent follow-up (at 17 years old), he had mild a limp with the 2 cm leg-length discrepancy. The radiograph showed the low position of the acetabular roof which fully covered the severe coxa brevia et plana well (100% femoral head coverage, and 32° acetabular angle of Sharp). (Fig. 3)

DISCUSSION

Although there was a lack in the prerequisites for good results which are spherical femoral head, concentric reduction, and congruency of the joint[7], we performed Salter osteotomy combined with femoral varus osteotomy or open reduction to achieve concentric reduction and congruency of the involved joint as far as possible. At most recent follow-up, all hips had good containment. The acetabular contour was good with the deformed femoral head.

Four patients in this study achieved satisfactory clinical results. They have been able to use their hip during childhood to early adulthood.

Avascular necrosis is a serious complication after open reduction and Salter osteotomy in developmental dysplasia in the hip.[1)7)8)] This problem is more serious in sequelae of infantile septic arthritis of the hip, because the condition of the femoral head might deteriorated after the operation. In our study, no femoral head showed any further deformity at follow-up. Decreased intraarticular pressure between the acetabulum and the femoral head, obtained by tenotomy of the iliosoas and adductor muscle and by resecting the soft tissue in the joint, may have played an important role.

We performed Salter osteotomy early while the patients were still young(average age 3 years at surgery). Early osteotomy has the advantage that the acetabulum has a high potential for development, but there is a high risk of losing the displaced position of the lower fragment. To stabilize the graft and the downward fragment, multiple K-wires fixation were necessary at the time of surgery.

In our series, Salter osteotomy for hip subluxation in sequelae of infantile septic arthritis of the hip was effective when concentric reduction was achieved although there were a basic lack in the Salter's prerequisites.

REFERENCES

1) Barrett WP, Staheli LT, and Chew DE : The effectiveness of the Salter innominate osteotomy in the treatment of congenital dislocation of the hip. J Bone Joint Surg **68-A** : 79-87, 1986.
2) Betz RR, Cooperman DR, Wopperer JM et al : Late sequelae of septic arthritis of the hip in infancy and childhood. J Pediatr Orthop **10** : 365-372, 1990.
3) Choi IH, Pizzutillo PD, Bowen JR et al : Sequelae and reconstruction after septic arthritis of the hip in infants. J Bone Joint Surg **72-A** : 1150-1165, 1990.
4) Choi IH, Shin YW, Chung CY et al : Surgical treatment of the severe sequelae of infantile septic arthritis of the hip. Clin Orthop Relat Res **434** : 102-109, 2005.
5) Dobbs MB, Sheridan JJ, Gordon JE et al : Septic arthritis of the hip in infancy : long-term follow-up. J Pediatr Orthop **23** : 162-168, 2003.
6) Hunka L, Said SE, Mackenzie DA et al : Classification and surgical management of the severe sequelae of septic hips in children. Clin Orthop Relat Res **171** : 30-36, 1982.
7) Salter RB, Dubos JP : The first fifteen year's personal experience with innominate osteotomy in the treatment of congenital dislocation and subluxation of the hip. Clin Orthop Relat Res **98** : 72-103, 1974.
8) Tonnis D : Surgical treatment of congenital dislocation of the hip. Clin Orthop Relat Res **258** : 33-40, 1990.

日小整会誌 (J Jpn Ped Orthop Ass) 17(2)：406-410. 2008.
第18回日本小児整形外科学会学術集会 2007 JPOA Asian Fellows

Bone Overgrowth after Fracture in the Femoral Shaft in Children

Su-Mei Yong MS(Ortho)
Department of Orthopaedics and Traumatology, Hospital Selayang, Selangor
A Saw FRCS, S Sengupta FRCS
Department of Orthopaedic Surgery, University Malaya Medical Centre, Kuala Lumpur
A M Bulgiba PhD
Department of Social and Preventive Medicine, University Malaya Medical Centre, Kuala Lumpur

Abstract：Forty children have been treated non-operatively for a fracture in the femoral shaft and are reviewed with regard to differences in limb length after treatment. The follow up duration ranged from two to seven years. The average femoral overgrowth was 0.85 cm (range 0-2.5 cm), and this was influenced by age at the time of the fracture. We found no association between the quantity of overgrowth and race, gender, level or configuration of the fracture.

Introduction

There are many published studies regarding overgrowth of the femur after a fracture in a growing child. In 1921, Truesdell[1] was the first to report on post-traumatic increase in growth. This phenomenon of overgrowth had been attributed by Speed[2] to a compensatory mechanism. Others regarded the increase to be due to hyperaemia associated with the healing process[3].

It is important to recognise the factors that influence overgrowth, so that overriding of bone fragments can be adjusted in such a way as to minimize the final leg length discrepancy. Various authors have recommended differing amounts of overlap ranging from 1.5 cm to 3.0 cm[4)~7)]. Most studies published to date are based on Western populations. In 1989 Stephens, Hsu and Leung[8] reviewed a series of 30 skeletally mature patients in Hong Kong after an isolated femoral fracture in childhood (age range at time of fracture 7～13y). However, children below the age of seven years were not included in that study. We therefore conducted a retrospective study on children with a femoral shaft fracture treated at our institution to investigate the degree of overgrowth and have attempted to correlate clinical factors that may influence the outcome with such overgrowth.

Material and Methods

We retrospectively reviewed the clinical records of all children between the ages of 0 to 12 years who presented at our hospital with a unilateral femoral shaft fracture, from January 1992 to October 1997. Patients with less than 2

Key words：children, femoral shaft fracture, overgrowth
Corresponding Author：S M Yong, Department of Orthopaedic Surgery, University Malaya Medical Centre, 50603 Kuala Lumpur, Malaysia
E-mail：sumei_y@yahoo.com Fax：603-79535642

years of follow up, pathological fractures, bilateral fractures, and fractures treated with internal fixation were excluded.

Treatment of the patients was age dependent. Bryant's traction was used for children under the age of two or less than 6.8 kg. The traction would be applied on both lower limbs for about 3 weeks, with the child's buttocks lifted just off the surface of the mattress. Hip spica was applied for an additional 3 weeks. For older children, skin traction would be applied for 3 weeks using a Thomas splint. Weights were adjusted based on radiographs, so that the fragments overlapped by about 1.0 cm. Hip spica would then be applied for an additional 3 to 5 weeks.

Radiographs taken at the time of admission till callus formation were reviewed. We assumed that limb lengths were equal prior to the fracture ; therefore the amount of any overlap would represent the initial limb length discrepancy. Magnification factor was taken into consideration. Final limb length discrepancy was evaluated clinically, with the patient in a supine position and the pelvis squared. One researcher conducted all clinical evaluations to prevent discrepancy due to different evaluators. The distance between the distal point of the anterior superior iliac spine (ASIS) to the tip of the medial malleolus was measured. The average of three measurements was used as the recorded discrepancy. Overgrowth was determined by subtracting the final limb length discrepancy from the initial limb length discrepancy.

The ranges of motion in the hips and knees were also assessed. Patients were asked about any limitations in sports or daily activities. Complications such as postural scoliosis due to limb length discrepancy and abnormal gait were also investigated.

Results were analysed using the SPSS (Statistical Package for the Social Sciences) Version 11 for Windows. Data cleaning and pre-processing were performed before analysis. Distributions were examined, and variances were tested for homogeneity before statistical testing. The *t*-test and one-way ANOVA (with Scheffe's post-hoc test) were used to compare means between groups. Prior to utilizing the *t*-test or ANOVA, normality assumptions were assessed using the Kolmogorov-Smirnov test and homogeneity of variances were tested using Levene's test. All statistical tests were carried out using a significant level of 0.05, and 95% confidence intervals were calculated for all factors in this study.

Results

A total of 58 patients were admitted for a femoral fracture during the period of this study. Twelve patients had their subsequent follow-up in other hospitals. There were two pathological fractures, and another two were treated with fixation. We were not able to trace the records and initial radiographs for 2 other patients. The families of the remaining 40 patients were willing to return for clinical evaluation. The mean follow-up period was 54.9 months (range from 27 to 81 months). All patients included in this study had at least 24 months of follow-up. The mean overgrowth for the study sample was 0.85 cm (range from 0 to -2.5 cm)

Gender and Overgrowth

There were 29 males and 11 females included in the current study. The mean overgrowth in the femur in the male patients was 0.90 cm, whereas that in the female patients was 0.71 cm. The mean difference between the males and females was 0.18 cm, but there was no statistical-

Table 1. Mean Overgrowth and Factors Investigated

Factor	Number	Mean difference in cm (95% CI)
Gender		
Male	29	0.90 (0.64, 1.15)
Female	11	0.71 (0.33, 1.08)
Race		
Malay	22	0.75 (0.45, 1.04)
Chinese	10	0.85 (0.47, 1.23)
Indian	8	1.11 (0.57, 1.65)
Age		
0-<2	12	0.36 (0.08, 0.64)
2-<7	17	0.95 (0.68, 1.21)
7-<12	11	1.22 (0.76, 1.68)
Level		
Upper	13	0.94 (0.49, 1.39)
Middle	23	0.77 (0.53, 1.00)
Lower	4	1.00 (0, 2.30)
Pattern		
Spiral	9	0.78 (0.45, 1.10)
Oblique	9	0.87 (0.49, 1.24)
Transvers	22	0.86 (0.52, 1.20)

ly significant difference between the two groups (Table 1).

Race and Overgrowth

Twenty-two (55%) of the children were Malay, ten (25%) were Chinese, and eight (20%) were Indian. The mean overgrowth in the Malays was 0.75 cm ; Chinese 0.85 cm, and in the Indians 1.1 cm. There were no statistically significant differences in the mean overgrowth among the three groups (Table 1).

Age groups and Overgrowth

The children were divided into three different age groups ; twelve (30%) were<2 years ; seventeen (42.5%) were between 2 to 7 years, and eleven (27.5%) were between 7 to 12 years of age. The mean age of all children was 4 years and 6 months. The mean overgrowth in the femur in children below the age of two was 0.36 cm. Older children between the ages of 2 to 7 had a mean overgrowth of 0.95 cm, and those between the ages of 7 to 12 had a mean overgrowth of 1.22 cm.

The mean difference in overgrowth between< 2 years and the 2 to 7 years of age group was statistically significant ($p<0.026$). The difference between the less than 2 years and the 7 to 12 years of age group was also found to be statistically significant ($p<0.003$). However, there was no statistically significant difference between the 2 to 7 and the 7 to 12 age groups (Table 1).

Level of fracture and Overgrowth

Thirteen (33%) of the fractures were in the upper-third of the femur ; twenty-three (57%) were in the middle-third, and four (10%) were in the lower-third. The mean overgrowth at the fracture in the upper-third group was 0.94 cm ; in the middle-third the mean was 0.77 cm, and in the lower-third the mean was 1.00 cm. There were no statistically significant differences among the three groups (Table 1).

Pattern of fracture and Overgrowth

The mean overgrowth for a transverse fracture (22 cases) was 0.86 cm ; for an oblique fracture (9 cases) 0.87 cm, and for a spiral fracture (9 cases) it was 0.78 cm. There was no statistically significant difference among the three groups (Table 1).

Correlation between initial shortening and Overgrowth

Based on the Pearson correlation test, there was a positive correlation between initial shortening and subsequent overgrowth in the fractured limb. The correlation coefficient was 0.74 ($p<0.01$). However, it was not a perfect correlation as some cases showed no overgrowth.

Final limb length

In this study, all but 5 patients had overgrowth.

However, not all of those patients with overgrowth had equal limb length at follow-up, although, all showed reduction of the initial discrepancy. 22 of the 40 patients achieved equal limb length, 16 had shortening, and 2 showed increased length, on the fractured side. Ten patients had shortening of 0.5 to 1.0 cm ; five had 1.0 to 1.5 cm shortening, and one had shortening of 2.0 cm. The two patients who showed increased length had 0.5 cm of lengthening.

Complications

There was one case of postural scoliosis which was correctable with a raised shoe in a child with 2.0 cm shortening. All other patients were able to participate in sports and normal activities. Clinically, all patients had a full ranges of hip and knee movements.

Discussion

In 1923, Burdick and Siris[9] reported a large study on fractures in the shaft of the femur in children. Of these, 118 had a shortening of 0.5-3 cm at discharge. Within 3 years, 53 of those children had bone length equality while others had reduced discrepancy. The authors drew a practical conclusion that slight shortening in fractures of this nature need not be corrected. In the same year, Speed[2] published an article in which he discussed overgrowth in relation to osteomyelitis, but in the introduction, he mentioned in passing that he had observed about 20 cases of so-called compensatory overgrowth as a result of a fracture in the femur. According to Blount[10], open reduction of a diaphyseal fracture was practically never indicated as this was associated with a risk of significant increase in growth. He recommended that a diaphyseal femur fracture in a child be allowed to heal with a shortening of 1-2 cm, which would likely be eliminated during the course of further growth. He found no correlation between the distance of the fracture from the growth plates and the degree of the overgrowth.

In this study, we found that the age of the patient at the time of the fracture influenced the final amount of femoral overgrowth. There was significantly more overgrowth in the 2 to 7 and in the 7 to 12 years age groups compared to the 0-2 years age group. A literature search regarding the influence of age on overgrowth was hampered by different age distributions from study to study. Several authors found that overgrowth was related to age[5),11)~13)]. Most expressed the opinion that overgrowth was greatest when the fracture occurred in children aged between 4 and 8. Other authors found no statistically significant difference in overgrowth between different age groups[14)~16)].

Similar to the findings of Shapiro[15], we found that the gender of the child did not influence the amount of overgrowth. However, Clement and Colton[3] found that the most important factor influencing overgrowth was gender. There was no statistical difference in the amount of femoral overgrowth based on the race of the patient.

We also found that overgrowth did not appear to be influenced by level of the femoral fracture, similar to findings reported by several other studies.[1),15),16)], whereas Staheli[12] (1967) reported more overgrowth in cases of a proximal fracture. From our data, we did not find any difference in the amount of overgrowth among oblique, transverse and spiral fractures, unlike findings reported by Barford and Christensen[5] (1958). In their follow-up study of 114 femurs, oblique and comminuted fractures were shown to produce

more overgrowth.

Conclusion

Overgrowth after a fracture in the femur in children is a universal phenomenon. A mean increase in length of 0.85 cm can be expected in the affected femur, although those below 2 years old have less potential for such overgrowth. Gender, race, level and pattern of fracture do not affect the quantity of overgrowth. Although a majority of patients end up with equal limb length, we expect all patients to achieve a reduction in the initial discrepancy in length ; of those patients who do not show equal leg length at the last follow-up, most have slight shortening, while a smaller number will have slight lengthening.

References

1) Truesdell ED : Inequality of the lower extremities following fracture of the shaft of the femur in children. Ann Surg **74**(4) : 498-500, 1921.
2) Speed K : Analysis of the results of treatment of fractures of the femoral diaphysis in children under twelve years of age. Surg Gynaecol Obstet **32** : 527-534, 1921.
3) Clement DA, Colton CL : Overgrowth of the femur after fracture in childhood : an increase effect in boys. J Bone and Joint Surg **68-B** (4) : 534-536, 1986.
4) Neer CS and Cadman EF : Treatment of fractures of the femoral shaft in children. J Am Med Assoc **163**(8) : 634-637, 1957.
5) Barford B, Christensen J : Fractures of the femoral shaft in children with special reference to subsequent overgrowth. Acta Chir Scand **116**(3) : 235-250, 1958-1959.
6) Bathfield CA, Verfeld GA, Schepers A : Overgrowth following femoral fractures in children. J Bone and Joint Surg **61-B** : 256-257, 1979.
7) Griffin PP, Anderson M, Green WT : Fractures of the shaft of femur in children. Orthop Clin North Am **3**(1) : 213-224, 1972.
8) Stephens MM, Hsu LCS, Leong JCY : Leg length discrepancy after femoral shaft fractures in children : review after skeletal maturity. J Bone and Joint Surg **71B** (4) : 615-618, 1989.
9) Burdick CG, Siris IE : Fractures of the femur in children. Treatment and end results in 268 cases. Ann Surg **77** : 736, 1923.
10) Blount WP : Fractures in children. Baltimore, Williams and Wilkins, 1954.
11) Greville NR, Ivins JC : Fracture of the femur in children. An analysis of their effect on the subsequent length of both bones of the lower limb. Am J Surg **93**(3) : 376-384, 1957.
12) Staheli LT : Femoral and tibial growth following femoral shaft fracture in childhood. Clin Orthop Relat Res **55** : 159-163, 1967.
13) Kohan L, Cumming WJ : Femoral shaft fractures in children. The effect of initial shortening on subsequent limb overgrowth. Aust N. Z J Surg **52**(2) : 141-144, 1982.
14) Viljanto J, Kiviluoto H, Paananen M : Remodelling after femoral shaft farctures in children. Acta Chir Scand **141**(5) : 360-365, 1975.
15) Shapiro F : Fractures of the femoral shaft in children. The overgrowth phenomenon. Acta Orthop Scand **52**(6) : 649-655, 1981.
16) Edvardsen P, Syversen SM : Overgrowth of the femur after fracture of the shaft in childhood. J Bone and Joint Surg **58-B**(3) : 339-342, 1976.

日小整会誌（J Jpn Ped Orthop Ass）17(2)：411-416, 2008.

韓国小児整形外科学会訪問記

佐賀整肢学園こども発達医療センター整形外科
劉　斯允

さる11月，第18回日本小児整形外科学会の最優秀英文ポスター賞をいただき，副賞として平成20年4月の韓国小児整形外科学会（KPOS）へ参加する資格を得た．その10日間の韓国訪問を報告する．

出発の2か月前より，日本小児整形外科学会国際委員会の亀ヶ谷先生の仲介で，ソウル大学病院整形外科のProfessor Dr. Choと連絡を取り始めた．できるだけ多くの病院を訪問したいことを伝え，綿密なスケジュールの打ち合わせの後に，韓国訪問の幕開けとなった．

4月13日，日曜日，福岡空港を出発し，Incheon空港ではResident 2年目のDr. Chungが出迎えてくれた．彼の導きでソウル大学病院近くのホテルにチェックインし，当日夜はさらに彼の案内で近くの韓国家庭料理を堪能した．

4月14日，月曜日，朝7時30分，ソウル大学Senior Professor Dr. Choi，Professor Dr. ChoとProfessor Dr. Yooに挨拶したあと，早速手術見学に連れて行ってもらった．朝1例目のDr. Choiが執刀する1歳児の内反足手術では，Dr. Choi自身が一つひとつの手順を詳しく説明してくれた．2例目は7歳の先天性下腿偽関節症に対してIlizarovを用いた矯正骨切り術であったが，これもDr. Choiが詳しく説明してくれた．昼には大学近くの学生街でDr. Choとベトナム料理をいただいたあと，市内観光の予定をキャンセルして，Dr. Yooの執刀するRickets病O脚変形に対する大腿骨，下腿骨の矯正骨切り術を見学した．夜は自由行動を希望し，ひとりで明洞にてプルコギ，骨付きカルビを賞味した．食事後に明洞を散策したが，1年前のソウルにて開催されたWorld Congress of the International Society of Physical and Rehabilitation Medicine（ISPRM）に参加の時と比べ，中国人観光客の多さにびっくりした．

4月15日，火曜日，朝7時30分，ソウル大学case conferenceに参加した．進行はスライド形式で，私に対する配慮から，患者紹介や治療法討論は英語にて行われた．Conferenceのあと，Professor Dr. Souの車に乗せてもらい，彼の属するSamsung medical cen-

写真 1. Eulji university hospital の外観

ter を訪問した．旧ソウル市から漢江を渡って江南区に入り，新しい高層ビルが林立する中に病院はあった．江南区は以前，梨の栽培が盛んであったそうだが，今はその影もなく，近代都市に変貌していた．企業主体の Samsung medical center はがんセンターと本院に分かれ，旧ソウル市内にも小規模な分院をもっている．医師全員に Samsung 製の PDA 携帯電話が渡され，さすがに企業経営という印象であった．昼は職員食堂の利用を希望したところ，1 食 300 円でバイキング方式の美味しい食事が体験できた．午後は Professor Dr. Shim の執刀する 3 例の手術を見学した．1 例目は他医にて先天性内反股を大腿骨頭すべり症と誤診され，大腿骨頭にピンニングされた症例の抜釘術．2 例目は脳性麻痺患児の麻痺性股関節亜脱臼に対する内反骨切り術．3 例目は下腿骨折に対する Ilizarov を用いた固定術であった．夜は Dr. Shim および Dr. Sou と内反足の Ponseti 法治療を討論しながら韓国家庭料理をご馳走になったあと，KTX(急行列車)で Daejeon 市へ移動した．1 時間の列車移動だが，下車駅を間違えないように事前に女性車掌に下車の知らせを依頼しておいた．夜 11 時に車掌の優しい声で目が覚め，無事に Daejeon 駅で降りることができた．駅では Eulji university hospital(写真 1)の Professor Dr. Kim が迎えに来てくれており，その夜は市内のホテルに泊まった．

4 月 16 日，水曜日，朝 6 時 30 分に Fellow の Dr. Kung の迎えで 1 日が始まった．まず 7 時からの morning conference に参加した．昼まで Dr. Kim とお茶を飲みながら，症例の X 線を見せてもらい，治療法について討論した．歩行解析やボトックス治療，脳性麻痺の痙性筋の解離術について日韓両国間の同異を話し合ったが，こども達の治療に熱い気持ちの持ち主だと実感した．また，韓国の医学部卒業後のキャリア形成システムを詳しく教えてもらった．韓国の医学部はこれまで 2 年間の premedical education 後に 4 年間の医学専門課程というシステムであったが，4 年間の premedical education 後に 4 年間の医学専門課程というシステムへの変換を検討されているとのことであった．現在は，卒業後に 1

年間の Intern と 4 年間の Resident 研修の後，Broad test という専門医試験を受けて，Fellow になる資格を取得する．資格試験後に，大半の男子は 3 年間の兵役に参加する．退役後に Fellow として病院勤務を始める．また，韓国では Fellow になってからの海外留学が一般化しており，数年後に全ての医学部に 4 年間の premedical education 制度が導入されれば，落ち着いて専門分野に専念できるのはすでに 30 歳後半になるであろうという厳しい現実を知った．午後は Dr. Kim の執刀する脳性麻痺患児の筋解離術 2 例と胸背部の化膿創掻爬術を見学した．夕食は Dr. Kim と Professor Dr. Ahn と韓国料理を賞味した．食事中に足専門医の Dr. Ahn から外反扁平足の治療プロトコールを紹介してもらった．

4 月 17 日，木曜日，朝 7 時に Eulji university hospital の Fellow 2 名と共に，KTX にて本年度開催される韓国整形外科学会(KOA)会場の Daegu 市へ移動した．車内で日韓両国間の医療保険制度について討論しながら，あっという間の 1 時間で韓国第三の都市 Daegu 市に到着した．会場の Hotel interburgo は市内最大のホテルであり，KOA 会長の Kye-Myung university の Professor Dr. Song はなんと私のためにスイートルームでの宿泊を用意してくださっていた．今回私の発表する KPOS の症例検討会は KOA の二日目にあたり，同日には 6 つの分科会が開催される予定であった．初日午後は KOA の発表を聞いてみたが，韓国語の発表であった．しかしスライドの英文部分を一生懸命読んでいると，ある程度の理解はできた．夕食は Dr. Song の会長招宴に参加した．夜 9 時に招宴が終了．Daegu 市内の夜店を見に行きたかったが，翌日の発表もあるので，豪華なスイートルームで発表の練習をした．

4 月 18 日，金曜日，朝 8 時に KPOS の会場に行き，スライドチェックを済ませ，8 時 45 分から症例検討会に参加した(写真 2)．症例検討会の第一演者が英語で発表すれば全員が英語で発表しないといけない，韓国語の発表なら全員が韓国語で発表になるという暗黙の了解があるらしい．第一演者の韓国語発表を聞いたほかの演者らのほっとした表情が印象的であった．演題は症例検討 16 題以外に，アメリカ Shriner's hospital Dr. Harry Kim のペルテス病病理変化に関する special lecture と私の脳性麻痺に対するボトックス治療の発表で計 18 題であった．参加者はおよそ 70 人で，活発な討論が繰り広げられた．私の発表に関して，2 つの大学のスタッフから，私たちの施設で考案した GMFCS レベル V 脳性麻痺患児の評価法に興味を示し，彼らの大学でも使わせてほしいという反響があった．検討会の最後に，Dr. Song より感謝状をいただき，身に余るような光栄を感じた．午後はソウル大学の Dr. Cho，慶北大学の Dr. Oh，そして Dr. Harry Kim のご家族(奥さん，二人の小

写真 2. KPOS 症例検討会での発表中の様子

写真 3. 慶州観光
写真右より慶北大学の Dr. Oh，Shriner's hospital の Dr. Harry Kim，ソウル大学の Dr. Cho，筆者

写真 4.
慶州の夜

学校低学年のお嬢さん)と一緒に慶州観光に出かけた(写真 3)．慶州は新羅王朝の都であり，多くの遺跡が存在し，ユネスコより二つの世界遺産指定を受けている．遺跡めぐりの観光中に Dr. Harry Kim の可愛いお嬢さん達と仲良くなって楽しい時間を過ごせた．夜は民族舞踊を観賞しながら韓国家庭料理をいただいた(写真 4)．

4 月 19 日，土曜日，朝 8 時に KTX にてソウル市に移動．週末はフリーな行動を希望し解放してもらったので，この日は王様の宮殿(景徳宮)，南大門市場や 2 か月前に放火にあった南大門の焼け跡を見てきた．夜は明洞で安東地方の鳥煮込み料理を食べてみた．柔らかい鶏肉と豆腐，餅の風味はじつに素晴らしかった．安東地方は韓国北部にあり，安東産の韓牛も有名であるが，これは次回の韓国旅行の楽しみにとっておくことにした．日曜は免許なしで可能な実弾射撃を体験し，昼は念願の豚三枚肉の焼肉を食べにいった．この食堂の従業員さんと韓国版ノド自慢のテレビ番組を鑑賞することとなり，仲良くなったおかげで漬物やキムチがどんどん出てきて，結局二人前の焼肉が 1800 円の安さで大満足．午後は梨泰院を散策，休憩時に列車の椅子を使ったカフェで韓国お茶をもらい，先日の疲れを癒す週末となった．

4 月 21 日，月曜日，朝 7 時にソウル大学関連病院の Bundang Hospital Dr. Lie の迎えで

写真 5. Bundang hospital の外観

写真 6. Seoul university hospital の本院部分

写真 7.
Bundang hospital 見学後の晩餐
写真右より同院の Dr. Lie, Dr. Chung, 筆者, Dr. Park

同院を訪問した(写真5). ソウル大学関連病院はソウル市内に本院(写真6), Bundang Hospital と Boramae Hospital の三つの病院がある. 神経筋疾患は Bundang Hospital, 内反足や先天性股関節脱臼を含む先天性疾患は本院を中心に診療している. 韓国の神経筋疾患治療の大家の Professor Dr. Chung に是非会いたいという希望を叶えるための訪問であった. Bundang Hospital は5年前に完成, 地下3階から地上14階の病院に1000床の入院設備を有しており, 整形外科はこのうち120床を所有, 15名の Professor や12名の Fellow が所属している. 副院長兼任の Professor Dr. Chung の下, 脳性麻痺や足の外科を専門にする Professor Dr. Park が整形外科実質上のリーダーである. 午前中は Dr. Park と X 線フィルムの Migration Index と Acetabular Index による脳性麻痺患者の股関節手術適応の決定が妥当かどうかについて論議した. 午後は Dr. Chung の外来診察を見学した. 外来は2室を使用し診察のみ, 電子カルテの記録は記録係の女性スタッフによるものであった. 夜は Dr. Chung の厚意で韓国うなぎ料理をご馳走になった(写真7).

4月22日, 火曜日, 朝7時30分, ソウル大学の case conference に参加した後, ホテルに戻って荷造りし, 10日間の訪問を無事に終えて帰国した.

今回の韓国訪問で多くの友人をつくることができました．また，日韓両国の医学制度や医療実情に関して深く論議することもできました．この場をお借りして，このような機会を与えてくださった浜西 JPOA 会長ならびに日本小児整形外科学会国際委員会の先生方，特に連絡の労をとってくださいました亀ヶ谷先生に深く感謝の意を述べ，私の報告のしめとさせてもらいます．

付録：地方会抄録

第24回九州小児整形外科集談会

会　長：津村　弘(大分大学整形外科)
日　時：2008年1月19日(土)
場　所：九州大学西新プラザ

1．French変法による小児内反肘変形に対する治療成績

福岡大学整形外科
○金澤和貴・吉村一朗・野村洋智
竹山昭徳・内藤正俊
白十字病院整形外科　井上敏生

【目的】小児内反肘変形に対し当院で施行したFrench変法による上腕骨矯正骨切り術の治療成績を検討すること．

【対象および方法】2004年以後当院で手術を施行した小児内反肘変形3例(男性2例，女性1例，手術時平均年齢8歳)を対象とした．これらの症例に対し術後合併症，術前後の肘関節可動域，単純X線による評価等について検討を行った．

【結果】合併症としてhardware troubleを1例認めたが3例ともに骨癒合した．肘可動域(屈／伸)は術前平均125°／+20.0°から140°／+1.67°へ，単純X線上carrying angleは術前平均187.3°から168.3°へ，lateral tilting angleは術前平均15.0°から30.7°と改善した．

【考察】当院で施行したFrench変法は手技が簡単で内反変形に加えある程度内旋・伸展変形も矯正可能であるため有用な方法と思われた．

2．Kienböck病を発症した脳性麻痺児の1例

別府発達医療センター整形外科
○戸澤興治・黒木隆則・福永　拙
永富記念病院整形外科　鹿島信之・平　博文

【目的】Kienböck病は一般的に，手を酷使する青壮年男性に多く発症するといわれている．今回我々は，脳性麻痺児に発症したKienböck病を経験したので，文献的考察を加えて報告する．

【症例】16歳，女性．痙直型脳性麻痺．平成11年から当センターに入所し，理学・作業療法を行っている．平成19年1月より特に誘因なく左手関節痛出現し，外用薬で対応していた．その後疼痛は自制内で経過していたが，9月より再度左手関節痛が増強した．左手関節単純X線像にて月状骨は圧潰し，Lichtman分類のstage Ⅲb のKienböck病と診断した．また左手関節には麻痺による掌屈変形を認め，単純X線像上3 mmのulnar minus varianceを認めた．

【結語】脳性麻痺患者で10%程度にKienböck病を認めたとの報告もあり，若年者であっても手関節痛に対する鑑別診断として重要であると思われた．

3．進行性骨化性線維異形成症(Fibrodysplasia ossificans progressiva：FOP)の4例

九州大学整形外科　○中島康晴・福士純一
北九州小児救急医療センター　神薗淳司
東京大学リハビリテーション医学　芳賀信彦
九州大学整形外科　岩本幸英

FOPは小児期から全身の筋肉や靱帯が骨化する稀な疾患であり，その頻度は200万人に1人と言われている．特異な点として打撲や筋肉内注射，外科的治療で骨化が急速に進行する場合(flare-up)があり，本症の扱いに注意を要する理由となる．自験例4例について臨床的特徴を報告した．

症例は男性2例(4歳，15歳)，女性2例(7歳，22歳)である．初発症状は4例とも背部の疼痛を伴う腫脹および腫瘤であり，初発時の年齢は平均1〜5歳であった．4例中3例で生下時より母趾の短縮と外反が認められた．X線では母趾の中足骨の短縮や基節骨〜末節骨の癒合や欠損が見られた．関節周囲および傍脊柱筋の骨化により肩，肘，股，膝，足関節，胸腰椎の可動域制限が著明であり，X線上の骨化，可動域制限ともに進行性であった．頚椎では筋肉内骨化はなく，椎体および椎弓の癒合を全例に認めた．4例ともに，腫瘤摘出や生検目的でなんらかの外科的処置がなされており，背部や四肢の術後にはflare-upを認めた．原因遺伝子として注目されているBMP type Ⅰの受容体ACVR1の遺伝子変異は全員に確認された．その変異は206番目のCGC(アルギニン)がCAC(ヒスチジン)に変わるミズセンス変異であった．

4．ダウン症児に生じた原因不明の痙性麻痺について

湯布院厚生年金病院整形外科　○馬場美奈子
別府発達医療センター整形外科
黒木隆則・戸澤興治・福永　拙

【症例】6歳，男児，ダウン症候群．B型肝炎の既往があり，3歳時にインターフェロン療法を行ったが効果はなかった．平成17年9月頃より，両下肢の痙性が出現した．深部腱反射は両下肢で亢進し，Babinski反射，ankle clonusも認められたが，両上肢では亢進はなかった．現在，痙性の増悪はないが，尖足での拘縮があり，EKEは両側とも5°であり痙性歩行による易転倒性を認める．他に特異的な症状，所見は認めない．

【考察】下肢の痙性を起こす疾患は多種考えられる．本児においても頚椎環軸関節不安定症があり(ADD 4 mm)，頭部〜脊椎のMRI検査を施行したが，明らかな異常は認められなかった．また，HAMの可能性も疑い，HTLV-1を検査したが陰性であった．本児の痙性麻痺に関して，諸先生方に御意見を伺いたいと考える．

5．股関節脱臼を伴った亜急性硬化性全脳炎の2例

福岡県立粕屋新光園　○小宮紀宏・福岡真二
南多摩整形外科病院　松尾　隆

【症例1】6歳9か月時に転倒しやすくなって診断され，約1年で頚も坐らず寝返り不能になった．10歳1か月時，オムツを替えるときに疼痛出現し，近医で右股関節脱臼の診断を受け紹介された．右股内転内旋屈曲，左股内転伸展，右膝屈曲，左膝過伸展拘縮を認め，10歳3か月時に両股・両膝筋解離術と右股観血的整復を行った．16歳8か月の現在，再脱臼や疼痛を認めない．

【症例2】4歳10か月に痙攣発作で発症．8歳頃に寝返り不能になった．14歳6か月時，オムツの交換や体位変換のとき疼痛出現し，翌月当科を受診した．両股・両膝の屈曲拘縮が顕著で，右股脱臼，左股亜脱臼を認めた．手術を勧めたがこの時点では経過をみることになった．15歳7か月時，夜間痛も出現し，16歳時に両股・両膝筋解離術を行った．17歳4か月の現在，右股は脱臼のままだが，左股は整復され，両股とも疼痛を認めない．

6．脳性麻痺児に対するDega法骨盤骨切り術
―4症例の報告―

別府発達医療センター整形外科
○福永　拙・黒木隆則・戸澤興治

脳性麻痺児に股関節の亜脱臼，脱臼が見られる場合，大腿骨骨切り術と同時に，骨盤骨切り術が必要となることがある．今回，我々はDegaによって考案された方法に準じて骨盤骨切り術を施行し良好な経過を認めたので，考察を加えて報告する．

【症例】症例は脳性麻痺の児童4名，5股関節である．痙性四肢麻痺3名，痙性両麻痺1名である．術後約2年から5年の観察期間では臼蓋形成も良好であり，股関節の再脱臼は認めていない．

【経過】術後は4週間，体幹から下肢にかけてCastによる固定を行い，その後，股関節の可動域訓練を開始した．立位訓練は術後8週より開始した．

【結果と考察】Dega法による骨盤骨切り術では手術中の出血も少なく，Y軟骨閉鎖後も施行できることから先天性股関節脱臼後の臼蓋形成不全のみならず脳性麻痺児の股関節脱臼に対しても良好な成績を期待できる術式であると考える．

7．片麻痺を伴うDown症児に生じた股関節脱臼の治療経験

熊本県こども総合療育センター整形外科
○中原潤之輔・坂本公宣・池邉顕嗣朗

関節の弛緩性があるDown症児に股関節脱臼を生じることはしばしばあるが，今回我々は同側の痙性片麻痺を伴ったDown症児の股関節脱臼に対し，股関節周囲筋解離術(OSSCS)を行うと同時に広範囲展開法に準じた観血的整復術および大腿骨減捻内反骨切りを行い，良好な経過を認めたのでこれを報告する．

【症例】13歳，Down症女性．1歳4か月時に脳梗塞発症後より右片麻痺あり，2歳時に初回右股関節脱臼生じ保存療法で加療されるも脱臼を繰り返していた．11歳時に当科紹介され1年1か月間は脱臼を認めなかったが，13歳時に頻回に股関節脱臼するようになり，治療目的にて当科入院となった．入院後hemi spica cast行うも，2週後にギプス内再脱臼認めた．全麻下に関節造影および徒手整復試行するも臼蓋内介在物あり完全な整復は不能であった．後日，全麻下に右股関節周囲筋解離術(OSSCS)＋観血的整復術(広範囲展開法に準じる)＋大腿骨減捻内反骨切り施行し，術後は8週間ギプス固定行った．14歳8か月の現在，再脱臼や疼痛を認めない．

8．大腿骨頚部単発性骨嚢腫に対してcannulated screwを用いてシャント手術を行った1例

九州労災病院整形外科
○今村純忠・津留崎　晋・白仁田　厚

大腿骨頚部に発生した単発性骨嚢腫の1例を経験したので報告する．

【症例】9歳，男児．平成17年7月頃から左大腿部痛出現し軽快せず8/22当科受診．Xpにて左大腿骨頚部に2×3 cm大の骨透亮像，MRIでT1：low　T2：highのmassを認め大腿骨頚部単発性骨嚢腫と診断．大腿骨頚部内側皮質に病的骨折をきたしたため3週後にシャント手術を施行．内溶液は淡血性で，ドリル孔を介し隔壁を可及的に掻爬しStryker社製cannulated screwφ8 mm(内径3.2 mm)×50 mmを用いた．術後4週で仮骨形成を認め部分荷重を開始．術後8週で十分な骨形成認め全荷重開始．術後1年症状，再発なく経過し抜釘せずに経過を見ていたところ，2年目にscrewの中央に嚢胞性病変出現し再発が示唆された．抜釘の時期，抜釘の有無などを考えscrewの材質，内径のサイズ，先端の位置などの選択が重要であると考えられた．

9．大腿骨頭辷り症後の遺残変形によるHip impingement syndromeの一症例

大分大学整形外科学
○岩崎達也・加来信広・池田真一
原　克利・藤川陽祐・津村　弘
明野中央病院　中村英次郎
医療法人社団杏林会　杉岡洋一

【症例】18歳，男性．14歳時，サッカーを行った後，右股関節の疼痛を生じ近医受診したが，異常は指摘されず症状は約2週間で消失した．16歳時，特に誘因なく右股関節の屈曲制限と疼痛が出現し，前医を受診した．単純X線像上，右大腿骨骨頭下前方に骨の突出を認めたため当科に紹介された．右股関節は60°(passive)の屈曲制限とDrehmann徴候を認め，大腿骨頭辷り症後の遺残変形と，それによるHip impingement syndrome

と診断した．

股関節痛は，骨頭下前方の変形による骨の突出と臼蓋前方がインピンジすることによって生じていると考えられた．また，関節唇損傷による二次性の変形性股関節症が進行することも予想されたため，突出した骨を除去する手術を行った．

術後股関節屈曲時の疼痛は消失し，可動域も屈曲90°まで改善を認め，良好な経過が得られている．

10. 先天性膝蓋骨脱臼の治療

福岡市立こども病院整形外科

○平本貴義・藤井敏男・高村和幸
柳田晴久・和田晃房・井口貴裕

【目的】先天性膝蓋骨脱臼は，生下時より下腿外旋と膝屈曲拘縮を生じるが見逃されることも多い．今回我々は，その診断と治療を報告する．

【対象・方法】先天性膝蓋骨脱臼6例7膝の診断時平均年齢は1.3歳(生後8日～3.6歳)，手術時平均年齢は2.1歳(0.6歳～3.9歳)であった．全例に外側解離，内側縫縮，症例に応じて大腿四頭筋のV-Y延長，膝蓋腱外側の内側移行，後方解離を行った．

【結果】初期診断には，超音波検査が有効であった．術前のギプスまたは装具治療により屈曲拘縮は軽度へ改善した．手術により全例で膝蓋骨の良好な整復位が得られたが，3.9歳時に手術した1例では膝屈曲位で膝蓋骨の亜脱臼を認めた．外反膝・脛骨外旋は全例で改善した．膝可動域は全例良好で屈曲拘縮は10°以下となった．

【考察】先天性膝蓋骨脱臼は早期に診断し手術加療することが大切である．診断が遅れ手術時年齢が高い症例では本術式に半腱様筋腱移行(上崎法)を追加することが必要と考えた．

11. 右膝の疼痛で発症した急性リンパ性白血病の1例

福岡市立こども病院整形外科

○井口貴裕・藤井敏男・高村和幸
柳田晴久・和田晃房・平本貴義

今回，右膝の疼痛で発症し，急性リンパ性白血病の診断となった症例を経験したので報告する．症例は7歳，女児．既往歴は特にない．誘因なく右膝の疼痛が出現し，近医にて湿布，抗生剤内服を処方されるも改善なく，発症より4日後に当科紹介受診となった．初診時，右膝の腫脹，熱感を認めた．X線像では異常はなかった．MRIで右大腿骨のみでなく，症状のない左大腿骨にも骨幹部から骨端に浮腫像を認めた．血液生化学検査では，CRP2.9と上昇，血沈は1時間値28で，白血球は7190で分画異常はなかった．化膿性膝関節炎の鑑別のため関節穿刺を施行したが，混濁なく，細菌塗沫培養検査も陰性であった．骨シンチでは，膝以外の取り込みはなかった．小児科医と連携し，大腿骨骨髄炎，若年性特発性関節炎，一過性骨髄浮腫症候群，白血病等鑑別して，入院しギプスシーネ固定および抗生剤点滴投与を行い，症状，血液所見ともに寛解して2週間で退院となった．退院時点では，両側例で，末梢血の血液像に異常ないため，若年性特発性関節炎を最も疑っていた．しかし，2か月後に再び右膝痛が出現しCRPの上昇を認め，最終的には，発症より4か月後に骨髄穿刺を行い，急性リンパ性白血病の診断となった．

12. 小児期の外傷による大腿下腿変形に対しテーラースペーシャルフレームを用いて変形矯正を行った1症例

佐世保市立総合病院

○牧野佳朗・宮原健次・川原俊夫
浅原智彦・井上拓馬・吉田至幸

今回小児期のhigh energy外傷によるfloating knee後遺症によって左大腿および下腿変形をきたし，膝の疼痛を生じた症例に対し大腿，下腿同時に変形矯正を行い良好な結果を得られたので報告する．症例は17歳，男性．11歳時に学校の石碑が倒れたのに巻き込まれ受傷．大腿骨幹部骨折および下腿近位開放骨折であった．当日イリザロフ創外固定による骨接合をうけ，骨癒合したが骨端線損傷によると思われる変形が進行し下腿近位の著明な反張を示した．また，大腿の前方凸変形，回旋変形も認め歩行時の疼痛が出現していた．大腿は回旋および前方凸変形を髄内釘を用いて一気に矯正し，下腿は脛骨近位での反張および外反に対してTaylor Spatial Frameでの仮骨延長法によって矯正を行った．今回は比較的単純な矯正に使用したが，Taylor Spatial Frameは回旋など複雑な変形に対しても対応可能で有用な器械であり，今後も使用していきたい．

13. 二分脊椎の下腿回旋変形に対する脛骨回旋骨切り術の検討

北九州市立総合療育センター整形外科

○松尾圭介・佐伯　満・河野洋一
松尾　篤

二分脊椎において下腿の回旋変形はよく見られる．下腿回旋が正常値の2SD以上偏位して改善傾向が無く，歩行に支障をきたす場合や隣接関節への影響が強くなる場合は手術の適応と考えている．この変形に対して脛骨回旋骨切り術(TDO)を行った3例5肢の歩容について手術時期と方法，歩容について検討した．追跡期間は5～10年であり，全例に足部変形に対する矯正手術を併用している．

【症例1】L5レベル，AFO着用で独歩．下腿内捻30°，3歳7か月時に両側TDO施行．術後5年，内旋歩行は改善し体幹の側方動揺性は少ない．

【症例2】L5レベル，AFOと杖を用いて歩行．下腿内捻30°，4歳8か月時に両側TDO施行．独歩を獲得したが，術後5年に体幹側方動揺性の増加と左下腿外捻55°と再発し左TDO施行．

【症例3】右L4，左L5レベル，AFO着用で独歩．左下腿外捻60°，7歳10か月時に脛骨骨切り＋TDO施行．術後3年で再発，11歳時に脊髄空洞症とCharcot様の股関節症のため歩行不能となる．

14. 両膝離断術後の経過について

佐賀整肢学園こども発達医療センター整形外科
○桶谷　寛・窪田秀明・劉　斯允
浦野典子

我々は両脛骨列形成不全およびSandrow症候群例に対し，両膝関節離断術を行い，義足歩行訓練を行った症例を日本小児整形外科学会で報告した．今回その後の経過を報告する．

【症例1】8歳7か月，男児．Sandrow症候群．手術時4歳2か月，術後4年5か月経過．膝固定式装具から変更し，現在膝駆動式装具にて独歩訓練中．日常生活は主に車いす使用．

【症例2】8歳9か月，男児．両脛骨列形成不全症，右大腿骨顆部低形成．手術時3歳7か月，術後3年2か月経過．居住地が遠方のため，訓練は継続できていない．生活は主に車いす．

離断術後の義足に関しては継続的訓練が必要であり，成長に伴いソケットや義足自体の頻回の調整を必要とする．また日常生活，特に家庭では断端部荷重での移動が実用的であり，学校などの長距離移動は車いすを利用しなければならないなど，問題も存在する．

15. 脳性麻痺片麻痺患者1例に対するアキレス腱延長術前後の歩行分析評価

宮崎県立こども療育センター整形外科
○柳園賜一郎・福田　一・山口和正

【はじめに】脳性麻痺片麻痺患者にアキレス腱延長術を行い，その前後で歩行分析評価を行ったので報告する．

【対象】症例は7歳，男児である．術前にアニマ社製三次元歩行分析装置を用い歩行分析を行った後，アキレス腱延長術を行い，術後3か月の時点で歩行分析評価を行った．そのデータを当センターでえられた正常成人データと比較検討した．

【結果および考察】時間距離因子では歩行速度，ストライド長，歩調の減少をみた．運動学的には足関節立脚期背屈の増加，膝関節loading response での屈曲相の出現をみた．運動力学的には足関節モーメント，パワーパターンの正常化をみたが，ピーク値は低値を示した．

術後の歩行分析評価では，筋力の回復や歩行パターンの定着に時間がかかるため，最低1年後の評価が推奨されている．今回術後3か月での評価であり，今後リハビリをすすめていくことでの改善が期待される．

16. 多発性病的骨折を併発した胆道閉鎖症の一症例

九州大学大学院医学研究院整形外科
○藤井政徳・光安廣倫・中島康晴
九州大学大学院医学研究院小児外科
高橋由紀子・田口智章
九州大学大学院医学系研究院整形外科　岩本幸英

今回，胆道閉鎖症に伴った多発性病的骨折の1例を経験したので報告する．

【症例】生後11か月，男児．生後4か月に肝門部空腸吻合術施行するも改善無く，生体肝移植待機中であった．生後11か月，オムツ交換後に右下肢を抑える動作が出現．Xpにて右大腿骨顆上骨折，左大腿骨転子部骨折を認めたため，経皮的pinningを施行した．さらに2週後，右大腿骨転子部骨折を生じ，再度経皮的pinningを施行した．遷延無く骨癒合を得たが，生後1年2か月，原疾患により死亡した．

【考察】胆道閉鎖症等の重度胆汁うっ滞性肝疾患では骨粗鬆症，くる病という骨形成異常を合併する．原因としてVit.D吸収不全，長期臥床，紫外線不足等が考えられているが，発症機序に関して不明な点も多い．骨折予防には患児の愛護的な扱いが重要である．また，末期胆道閉鎖症においても生体肝移植により骨病変が著明に改善した例が報告されており，治療には根本的な病態の改善が必須である．

17. 指趾短縮に対し4か所の指(趾)骨延長を行った一症例

宮崎大学医学部整形外科
○渡邊信二・帖佐悦男・坂本武郎
関本朝久・濱田浩朗・野崎正太郎
前田和徳・中村嘉宏・船元太郎
崎濱智美・梅崎哲矢

先天的な指趾骨の短縮に対し我々は小型延長器を用いた骨延長術を行い良好な成績を得てきた．今回四肢の中手骨短縮に対して4か所の骨延長を行った症例を経験したので報告する．

【症例】11歳，女児．両側第4中足骨短縮症，両側母指・小指中手骨短縮症に対し延長を希望され受診する．機能的な異常は認めない．平成18年7月13日両側の第4中足骨短縮に対してミニホフマン延長器の装着を行った．待機期間8日で延長(0.5mm／日)を開始．途中延長器の弛みがありアライメント不整を来たし術後22週で抜釘となった．術前の中足骨長は右45.9mm左45.0mm，延長量は右15.0mm左18.4mm，延長率は右32.7%左40.9%，healing Indexは右106.0日／cm左86.4日／cmであった．平成19年8月2日右手の母指および小指に対しミニホフマン延長器の装着を行った．待機期間14日で延長(0.5mm／日)を開始．母指は7週，小指は10週で抜釘を行った．術前の骨長は母指39.0mm小指30.5mm，延長量は母指7.0mm小指13.5

mm，延長率は母指 17.9%小指 44.3%，healing Index は母指 65.7 日／cm 小指 48.1 日／cm であった．

18. 足根骨癒合症の治療経験

野村整形外科眼科　○野村茂治
県立粕屋新光園　福岡真二

足根骨癒合症は多発性のもの，形成不全に合併したもの，単関節の癒合と種々である．癒合の状態も線維性，軟骨性，骨性がある．多発性および症候性のものは小児期より変形および可動制限があるが，単関節の場合は症状の発現が 10 歳前後と遅い．演者が今まで経験した症例と共に，下関で経験した 3 症例を紹介する．内訳は男性 2 例，女性 1 例．手術時年齢は 10 歳から 13 歳．癒合部位は舟状骨―踵骨間が 2 例，距骨―踵骨間が 1 例である．いずれも軟骨性の癒合であった．癒合部位の切除により足部の痛みは消失している．

19. Current situation of Thai Pediatric Orthopaedic

Pramongkutklao Hospital BANGKOK. Thailand
○ Panya Surijamorn

Thailand has 62 million population in which aged below 20 are approximately 17.9 million. However there are only 21 pediatric orthopaedist and most (15) are in Bangkok.

Referring to the government policy, the Royal College of Orthopaedic Surgeons of Thailand (RCOST) plans to increase the member of Thai Pediatric Orthopaedist (TPO). By starting fellowship program in 2008, the fellow has to evaluated their abilities and skills according to course syllabus and a research proposal before receive their certification.

Today most of the TPO are graduated from aboard, most of them from USA and some from Japan. Standard treatment of TPO docters are likely mentioned in text book. Most cases are fracture, hip disease, cerebral palsy, foot and spinal deformities.

With regard to activities of TPO, there are case discussion meeting every 2 months, annual pediatric course review, organize oversea specialist lecture course (from POSNA/EPOS) and arrange pediatric section in RCOST annual meeting.

Like most Thai doctor, TPO work 40 hours in public hospital and then they have other private practice in evening or weekend. They usually work as general and pediatric orthopaedic consultant.

日本小児整形外科学会 平成20年度第1回理事会議事録

日　時：2008年5月23日(金)　12：00〜14：00

場　所：ロイトン札幌　パールホールC

出席者：国分正一(理事長)，佐藤雅人(副理事長)，扇谷浩文，荻野利彦，
奥住成晴，亀ヶ谷真琴，北　純，日下部虎夫，笹　益雄，富田勝郎，
浜西千秋，安井夏生，山本晴康，坂巻豊教(監事)，藤井敏男(監事)

欠席者：岩本幸英，瀬本喜啓

(敬称略)

【報告事項】

1．理事長報告

2011年に岐阜市で開催予定のアジア太平洋整形外科学会(APOA)脊椎・小児部門合同会議(Combined Congress of Spine & Pediatric Sections)のCo-Presidentとして，脊椎部門は清水克時教授(岐阜大学)が決定しているが，小児部門にはcouncil memberである亀ヶ谷真琴理事を推薦したい，との報告があった．亀ヶ谷理事を学会としても支援することを了承した．

2．庶務報告

正会員数　1178人　　名誉会員　28人

3．小児関連学会連絡協議会(平成20年1月18日)報告(副理事長)

各関連学会の諸問題と対応の報告に終始した．

小児科中心の会で，あくまで連絡会であり，交渉団体とは思えない雰囲気であった．

4．第19回学術集会準備報告(坂巻会長)

1）会期：平成20年12月11日(木)，12日(金)

会場：御殿山ガーデンホテル　ラフォーレ東京

会長：坂巻豊教(国立病院機構箱根病院副院長)

2）企画

① 主題　小児のスポーツ障害ほか

② 特別シンポジウム　[歩行開始後のDDHの治療]

演者：Colin Moseley(米)，Perry Schoenecker(米)，Ken Kuo(台湾)，三谷　茂(岡山大学)，日下部浩(国立成育医療センター)，和田晃房(福岡市立こども病院)

③ 教育研修講演

「先天性内反足の治療」　北　純先生

「小児の上肢先天性疾患の治療」　高山真一郎先生

④ 一般演題

⑤ランチョンセミナー　4題

イブニングセミナー　1題　Richard McCarthy(米)

3）演題受付　7月1日～8月27日

4）12月11日(木)　全員懇親会

5）第20回日整会骨系統疾患研究会：12月12日(金)午前

5．第20回学術集会予定(山本副会長)

1）日時：2009年12月4日(金)・5日(土)

2）会場：愛媛県県民文化会館(松山市)

6．第21回学術集会予定(安井理事)

1）日時：2010年11月26日(金)・27日(土)

2）会場：徳島県郷土文化会館

7．各種委員会報告

国際委員会

1）報告

① EPOS(Warsaw)の出席報告

② APOA Combined Congressに出席予定(2008年6月4日～7日に韓国，済州島)
小児部門にtraveling fellowshipが再開する．

③ APOAのHPに日小整会fellowshipsに関する情報を掲載し，同時に各国の小児整形外科の有力者に案内した．

④ SICOT，IFPOSとInternational Clubfoot Symposium(2008年8月23日～29日，Hong Kong)を紹介

⑤ 今年度Yamamuro-Ogiwara fellowとしてモンゴルからDr. Enkhzul Erdeneshoを選出した．

⑥ Yamamuro-Ogihara FellowshipおよびMurakami-Sano Fellowshipについては，発表時にそれぞれの先生方の写真を提示してもらうこととした．

⑦ KPOS-TPOS-JPOA Exchange Fellowship：今年度は4月にJPOAからKPOSへ劉　斯允先生(佐賀整肢学園こども発達医療センター)が出席した．JPOAが迎えるfellowは，TPOSからのDr. Ting-Ming Wangである．

⑦ JCOR購読について会員に希望を募り，30数名から申し込みがあった．

2）国際委員会(5月23日7：00)の決定事項

① 2008年Asian Fellowship：以下の3名を選出した旨の報告を受け，承認した．

Dr. Saurabh Singh, India,

Dr. Wang Xuewen, China,

Dr. Lim Kean Andrew, Singapore

② 2008年Murakami-Sano Fellowship：以下の2名を選出した旨の報告を受け，承認した．

前期　劉　斯允先生(佐賀整肢学園こども発達医療センター)

後期　中村順一先生(千葉大学)

③ 来年度KPOS-TPOS-JPOA Exchange Fellowship：

今年度の学会告示時および抄録に明記して頂くよう依頼する．

④ 山室先生から整形災害外科助成財団が毎年アジア諸国から招聘するfellowsの一人に小児整形外科医を含めてもらうよう，理事会から要請すべきとの提案があった．この報告を受け，理事長は当財団の理事長であるので，財団が推薦を依頼している来年度日整会学術総会岩本幸英会長に善処方をお願いすると回答した．

⑤ 松尾Fellowshipの設立

⑥ 青木委員より辞退の申し出があった．

教育研修委員会

1）第15回教育研修会

会期：平成20年8月23日(土)午後1時～午後6時

平成20年8月24日(日)午前9時～午後4時

会場：大正製薬(株)9階　会議室

参加費：会員5000円安くなり20000円，非会員30000円

編集委員会

1）機関誌

17巻1号(一般32編，外国人5編)平成20年2月15日発刊

17巻2号(主題・教育研修講演・外国人fellows)平成20年9月発刊予定

18巻1号(一般・ポスター)平成21年2月発刊予定

2）委員会

平成20年4月2日　　編集小委員会(東京)

平成20年5月24日　　編集委員会(札幌)

3）投稿状況

48件＋外国人6件，現在17巻2号発刊に向け，準備中．

広報委員会

1）ホームページの内容更新：

理事，評議員等の新役員名簿，理事会や評議員会の議事報告

各委員会の報告，Fellowの募集と報告，関連学会，研修会の公示

海外関連学会のアナウンス

2）会員専用ページ：登録会員専用ページの様式を変更した．

スポーツ委員会

1）第81回日本整形外科学会学術総会における特別ポスター展示企画「整形外科の明日を拓く」:

「子どものスポーツ外傷・障害予防システムの確立」のテーマで，当委員会と日整会スポーツ委員会，日本整形外科スポーツ医学会，日本臨床スポーツ医学会が共同で製作した．当委員会は「子どものスポーツ障害とその予防—啓発冊子の作成とその応用—」として発表した．

2）委員の交代：高村和幸委員より白仁田 厚先生へ交代

社会保険委員会

去る4月の改訂で整形外科領域は，小児の部分も含め要望が全く通らなかった．

用語検討部会

日整会から「整形外科学用語集第6版」の改定版出版に関して，当学会の領域の用語の検討を依頼された．部会より出された改正案を受けて検討し，次のように回答することとした．

DDHの略：発育性股関節形成不全のまま

Pavlik harness：リーメンビューゲル

リーメンビューゲル装具：Pavlik harnessを付け加える

RB：すべてRbに統一

8．松尾フェロー基金の創設

第17回日本小児整形外科学会会長藤井敏男先生より100万円が日小整会松尾フェローの基金として寄贈された．

目的：松尾　隆名誉会員(南多摩整形外科病院)が行っている脳性まひ治療体系の外国からの臨床研修希望者を援助する．

方法：一人当たり20万円(宿泊費などの経済的援助)

各年度1ないし2名とする．

研修期間：4週間(詳細は個別相談)

研修施設：〒195-0064　東京都町田市小野路町11-1

財団法人ひふみ会　南多摩整形外科病院

理事長　松尾 隆先生

TEL：042-735-3731㈹　　FAX：042-735-3732

応募先：日本小児整形外科学会事務局 E-mail：jpoa@jpoa.org

応募資格：推薦者2名を必要とする．

今年度は松尾先生ご自身に選考していただき，Liu Yuezhong先生，Chinaを選出した．今後の募集・選考は，国際委員会にお願いする．

【審議事項】

1．前回議事録承認

2．名誉会員・評議員推薦，定年評議員の承認

名誉会員：青木治人評議員(第15回学術集会会長)

評議員：伊部茂晴先生(茨城県立こども福祉医療センター整形外科部長)

定年評議員：青木治人評議員，岩谷　力評議員

3．日整会小児整形外科委員会との関係

現在，日整会小児整形外科委員会に，当学会より亀ヶ谷，北，浜西，安井理事が委員となっているが，当学会にも「小児整形外科研修あり方委員会」を設置し，北理事を担当理事として構成委員を人選する．

4．その他

学術総会パネル6「今後の小児の整形外科研修をどうするか」が充実したものであったので，日整会誌への執筆依頼がないと確認されれば，当学会誌に掲載してはどうかとの提案があり，承認された．

日本小児整形外科学会　各種委員会・部会委員

（平成 20 年度 9 月現在）（○：委員長）

国際委員会

○亀ヶ谷真琴　猪又　義男　扇谷　浩文　金谷　文則　川端　秀彦　北野　利夫
金　郁喆　西良　浩一　薩摩　眞一　高山真一郎　中島　康晴　藤井　敏男
二見　徹　町田　治郎　山室　隆夫（顧問）

教育研修委員会

○奥住　成晴　扇谷　浩文　川端　秀彦　北　純　君塚　葵　金　郁喆
齋藤　知行　下村　哲史　野口　康男　山下　敏彦　和田　郁雄

Multi-Center Study 委員会

○岩本　幸英　猪又　義男　扇谷　浩文　金　郁喆　川端　秀彦　齋藤　知行
高村　和幸　野口　康男

編集委員会

○荻野　利彦　岩本　幸英　亀ヶ谷真琴　川端　秀彦　坂巻　豊教　下村　哲史
瀬本　喜啓　高村　和幸　芳賀　信彦　浜西　千秋　藤井　敏男　安井　夏生

学会あり方委員会

○浜西　千秋　亀ヶ谷真琴　国分　正一　斉藤　進　坂巻　豊教　佐藤　雅人
安井　夏生

社会保険委員会

○佐藤　雅人　朝貝　芳美　亀ヶ谷真琴　北　純　日下部虎夫　薩摩　眞一
高村　和幸　中島　育昌

広報委員会

○藤井　敏男　扇谷　浩文　北　純　薩摩　眞一　品田　良之　和田　郁雄

スポーツ委員会

○日下部虎夫　赤澤　啓史　一戸　貞文　白仁田　厚　高山真一郎　戸祭　正喜
鳥居　俊　山下　敏彦

用語検討部会

○佐藤　雅人　日下部虎夫　亀ヶ谷真琴　廣島　和夫　藤井　敏男　本田　惠
山本　晴康

日本小児整形外科学会会則

第1章　総　則

第1条　本会は日本小児整形外科学会(Japanese Pediatric Orthopaedic Association)と称する.

第2条　本会は，事務局を本郷三丁目THビル2階(東京都文京区本郷2丁目40番8号)に置く.

第2章　目的および事業

第3条　本会は小児整形外科学の進歩発展を図ることを目的とする.

第4条　本会は，前条の目的を達成するために次の事業を行う.

(1) 学術集会，講演会及び研修会の開催
(2) 機関誌，図書等の発行
(3) 研究の奨励及び調査の実施
(4) 優秀な業績の表彰
(5) 国内外の諸団体との協力と連携
(6) 国際協力の推進
(7) その他，必要な事業

第5条　事業年度は10月1日に始まり，翌年9月30日に終る.

第3章　会　員

第6条　本会は，一般会員，名誉会員及び特定会員をもって構成する.

第7条　一般会員は，本会の目的に賛同する医師とする.

第8条　名誉会員は，小児整形外科学の発展に特別な貢献をした者，または本会の運営に多大の寄与をした者で，理事会の推薦により，評議員会の議を経て,総会の承認を得たものとする.

第9条　特定会員は，理事会において認められた外国人会員及び賛助会員とする.

第10条　名誉会員を除く本会会員は，毎年所定の会費を納入しなければならない．会費については別に定める.

第11条　会員は次の場合にその資格を失う.

(1) 退会の希望を本会事務局に申し出たとき
(2) 会費を3年以上滞納したとき
(3) 本会の名誉を傷つけ，またはその目的に反する行為があったとき

第4章　役員・評議員及び委員

第12条　本会は，次の役員及び評議員を置く.

(1) 理事長　1名
(2) 副理事長　1名
(3) 理事　10名以上15名以内を原則とする
(4) 監事　2名
(5) 評議員　60名以上

第13条　理事長は理事会において理事の互選により選出する.

2．副理事長は理事の中から理事長が指名し，理事会で選出する.

3．理事・監事は評議員の中から役員2名以上の推薦により理事会で選出し，評議員会において承認し，総会に報告する.

4．評議員は，別に定める規則に従い，一般会員の中から役員2名以上の推薦を得て理事会で選出し，評議員会において承認し，総会に報告する.

第14条　理事長は本会を代表し，会務を統括し，理事会を組織して本会の事業の執行を図る.

2．副理事長は理事長を補佐し，理事長が業務を遂行できなくなった場合はその職務を代行する.

3．理事は理事会を構成し，本会運営のため重要事項を審議決定する.

4．監事は本会の運営及び会計を監査する.

5．評議員は評議員会を構成し，本会運営のため重要事項を審議決定する.

第15条　役員の任期は選出された年の学術集会の翌日から1期3年，連続2期までとし，年齢満65歳に達した日の属する年度の総会までとする．ただし理事長については選出時年齢満65歳未満とし，67歳に達した日の属する年度の総会までとする.

2．評議員の任期は選出された年の学術集会の翌日から1期6年とし，再任を妨げない．ただし評議員の任期は年齢満65歳に達した日の属する年度の総会までとする.

第16条　本会に会務執行のため，別に定める委員会を置く.

2．委員会及び構成委員は,理事会で議決し，委嘱する.

第5章　会　議

第17条　理事会は，役員と，別に定める会長，次期会長及び前会長によって構成され，理事長が必要に応じ適宜これを招集し，議長を務める．ただし監事あるいは監事を除く理事会構成者の3分の1以上から会議に付議すべき事項を示して理事会の招集を請求されたときは，理事長は,その請求があった日から30日以内に理事会を招集しなければならない.

2．理事会は理事会構成者の3分の2以上が出席しなければ，議事を開き議決することができない．ただし当該議事につき書面あるいは電子メール通信などによって

あらかじめ賛否を表明した者は，これを出席者とみなす．

3．理事会の議事は，この会則に別段の定めがある場合を除き，監事を除く出席理事会構成者の過半数をもって決し，可否同数の時は，議長の決するところによる．

第18条　評議員会は毎年1回理事長がこれを召集する．ただし理事長または監事が必要と認めたとき，または評議員の1/3以上から審議事項を付して請求があったときは，理事長は，その請求があった日から30日以内に臨時評議員会を招集しなければならない．

2．評議員会の議長は理事長がこれを務める．

3．評議員会は評議員現在数の3分の2以上が出席しなければその議事を開き，議決することができない．ただし，委任状をもって出席とみなす．

4．評議員会の議事は，この会則に別段の定めがある場合を除き，出席者の過半数をもって決し，可否同数の時は，議長の決するところによる．

第19条　通常総会は年1回とする．理事長は学術集会中にこれを招集し，次の事項につき報告し，承認を受けなければならない．

(1) 事業報告及び収支決算についての事項
(2) 事業計画及び収支予算についての事項
(3) 財産目録及び貸借対照表についての事項
(4) その他，学会の業務に関する重要事項で，理事会において必要と認める事項

2．臨時総会は必要に応じて理事長がこれを招集する．

3．総会の議長は学会長がこれを務める．

第6章　学術集会

第20条　学術集会に会長，次期会長及び次次期会長を置く．

2．会長，次期会長及び次次期会長は，役員，評議員の中から理事会において選出し，評議員会において承認し，総会に報告する．

3．会長は本会の役員を兼ねることはできるが，理事長を兼ねることはできないものとする．

4．会長の任期は選出された年の学術集会終了の翌日から次期学術集会終了の日までとする．

5．会長は学術集会を開催し主宰する．

6．学術集会の期日はこれを開催する年度の会長がこれを決定する．

第21条　学術集会における発表演者は，共同演者を含めて，原則として会員に限る．会員でない者の学術集会への参加は，会長の許可と学術集会参加費の納入を必要とする．

第7章　学会誌

第22条　本会は日本小児整形外科学会雑誌(The Journal of Japanese Pediatric Orthopaedic Association)を発行し，会員に配布する．学会誌の配布は原則として入会以後に発行したものとする．

2．学会誌に論文を投稿する者は，共同執筆者を含め原則として会員に限る．学会誌への投稿規定は別に定める．

第8章　会則の変更

第23条　本会則は，理事会及び評議員会において，監事を除く理事会構成者の3分の2以上及び評議員の3分の2以上の議決を経て，総会で承認を得なければ変更することができない．

第9章　補　則

第24条　この会則施行についての規則等は理事会及び評議員会の議決により別に定める．また規則等を実施するための細則等は理事会が定めるものとする．

附　則　本会則は，平成2年11月16日から施行する．(平成8年11月29日改正)(平成15年11月22日改正)

会則改訂に伴う経過措置

平成15年11月22日の会則改正時に在任中の役員及び評議員は，この改正された会則に従って選出された者とする．

評議員の選出・資格継続に関する規則

第1条　この規則は，日本小児整形外科学会会則第13条4項の定めに基づき，評議員の選出・資格継続に関する事項について定める．

第2条　評議員は小児整形外科に関して造詣が深く，本学会で積極的に活躍し，医学・医療・福祉に資する指導的な会員とする．

第3条　評議員の定数は会則第12条5項の定めにより60名以上とする．上限は会員数の10%以内とする．

第4条　評議員の任期は会則第15条2項の定めによる．

第5条　評議員の任期を終了した時点でさらに評議員を継続する場合には，理事会による資格継続審査を受け，再任されなければならない．

2．資格継続審査の基準は評議員である6年間に，本学会で発表するか(共同演者・教育研修講演を含む)もしくは座長を経験し，あるいは小児整形外科に関する内容を学術誌・他学会・講演会で論文掲載・

発表・講演などの相当数あることとし，理事会に書面で提出する．

第6条　評議員であることを辞退する場合は，本人が理事長に書面で申し出る．

第7条　評議員は以下のいずれかの場合に，その資格を失効する．
(1) 会の名誉を著しく損ねた場合．(2) 評議員会に3年連続して欠席した場合．ただし相応の理由がある時には理事会による資格有効性の審査を受けることができる．

第8条　この規則に定めがなく，実施上補足を要する事項は，その都度理事会の定めるところによる．

第9条　この規則の改正は，理事会，評議員会の議を経て総会の承認を必要とする．

委員会規則

第1条　この規則は，日本小児整形外科学会会則第16条に基づき，委員会に関する組織・運営等について定める．

第2条　委員会の種別は次のとおりとする．
1．常置委員会：会務執行のための常設のものとして設置されるもの．
2．特別委員会：会務執行上特別の事案などに対処するため時限的に設置されるもの．

第3条　常置委員会の設置・改廃は，理事長または理事3名以上の設置目的等を明記した提案により，理事会の議を経て決定する．
2．特別委員会の設置は，理事長または理事の設置目的・期間等を明記した提案により，理事会の議を経て決定する．ただし理事長は設置期間内であっても目的を達成したものについては理事会の議を経て廃止することができる．

第4条　委員会の委員および委員長は，理事長の提案により，理事会で議決し，委嘱する．
2．委員会には委員長の指名により副委員長を置くことができる．
委員会には担当理事および委員長の依頼により理事会の議を経て，2名以内のアドバイザー，及び2名以内の臨時アドバイザーを置くことができる．
3．委員長は原則として2つの委員会の委員長を兼任することはできない．
4．委員の任期は3年とし再任を妨げない．ただし連続6年を越えることはできない．
5．委員は3年ごとに概ね半数を交代させる．
6．アドバイザーの任期は1年以内とし，再任を妨げない．

第5条　委員会は，理事会から諮問された事項について，迅速かつ専門的に審議し，その結果を理事会に答申しなければならない．

第6条　委員会は，委員現在数の過半数が出席しなければ議事を開き，議決することができない．
2．委員会の議決は，出席委員の3分の2以上の多数を必要とする．

第7条　この規則に定めがなく，実施上補足を要する事項は，その都度理事会の定めるところによる．

第8条　この規則の改正は，理事会，評議員会の議を経て総会の承認を必要とする．

附　則　この規則制定時に活動中の委員会(委員など含)はこの規則により設置されたものとする．

日本小児整形外科学会会費規則

第1条　この細則は，会則第10条に基づき，会費に関する事項について定める．

第2条　一般会員の会費は年額10,000円とする．

第3条　外国人会員の会費はこれを免除する．

第4条　賛助会員の会費は年額50,000円以上とする．

第5条　会費は，当該年度に全額を納入しなければならない．

第6条　この規則の改正は，理事会，評議員会の議を経て総会の承認を必要とする．

日本小児整形外科学会雑誌投稿規定

（平成 3年6月28日制定）
（平成20年5月24日改定）

1．投稿論文の主著者，共著者は日本小児整形外科学会の会員であること（編集委員会が認める場合を除く）．

2．論文は和文または英文とし，原則的に未発表のものとする．掲載論文の著作権は，日本小児整形外科学会に属する．日本小児整形外科学会は投稿論文をデジタル媒体（CDやホームページでの公開など）として使用する場合がある．他誌（英文誌）への再投稿には，編集委員会に申請し許可を得る必要がある．

3．論文はタイトルページ，要旨，本文，文献，図の説明文，図，表，からなる．図は原図を3部提出する．図以外は，オリジナル1部とコピー2部の合計3部を提出する．さらに，タイトルページ，要旨，本文，文献，図の説明文，表のはいったCD（テキスト保存，使用機種とソフト名を明記）を提出する．

1）タイトルページについて

以下のものを記す．

論文題名：日本語と英語で併記する（英語題名は日本語題名と同じ内容の英訳であること）．

著者名：日本語と英語で併記する．

所属機関：日本語と英語で併記する．番号により各著者の所属を示す．

キーワード：5個以内．日本語と英語で併記する．

連絡先：郵便番号，住所，電話番号，FAX番号，e-mail，氏名．

2）要旨について

要旨のみで目的，対象・方法，結果，結論がわかるように簡潔に記載する．

略号を用いることができるのは要旨の中で3回以上使用される場合とし，最初に全スペルを記述，括弧内に略号を記載し2回目以降略号を使用する．全スペルの提示なく使用できる略号は特に常用されているもの（例，MRIなど）に限る．

① 和文論文の場合

和文要旨（400字以内）と英文要旨（和文要旨と同じ内容の英訳であること，およそ200語を目安とする）を提出する．

② 英文論文の場合

英文要旨（200語以内）と和文要旨（英文要旨と同じ内容の和訳であること，およそ400字を目安とする）を提出する．

3）本文について

本文は序文，対象・方法，結果，考察，結論からなる．記載にあたって，序文の中で結果や結論を繰り返さない．考察は結果の単なる繰り返しではなく，得られた結果がいかに結論に結びつくかを論理的に説明する．

数字は算用数字を用い，度量衡単位はCGS単位で，m，cm，l，dl，kg，mgなどとする．薬剤名は一般名とし，必要に応じて商品名を併記する．機器名は商品名で記載し，会社名，所在地名を括弧内に追記する．略号を用いることができるのは，本文中に同一用語が3回以上使用される場合とし，最初に全スペルで記述，括弧内に略号を記載し2回目以降略号を使用する．全スペルの提示なく使用できる略号は特に常用されているもの（例，MRIなど）に限る．

① 和文論文の場合

A4版とする．横書き，20字×20行（ポイントサイズ12），改行ピッチ8mm以上で記述する．本文と文献の合計で15枚以内とする．

口語体，新かなづかい，常用漢字を基準とする．学術用語は日本整形外科学会用語集，日本医学会医学用語辞典に準拠する．外国語はできるだけ邦訳し，邦訳し得ない外国語や人名などは外国語綴りとする（例外ペルテス病）．カタカナ表記は常用されるもの（外国の地名など）のみとする．

② 英文論文の場合

A4版とする．ダブルスペースで，周辺に十分な余白（左辺は2.5cm以上）を置く．Century，11ポイントで，本文と文献の合計12枚以内とする．

4）図，表について

図，表は合計で10個以内とする（組写真は用いられている図，各々を1枚と数える）．表は文字，数字と横線のみで作成する．番号を付け，別紙に添付し，本文中に挿入箇所を指定する．図，表ごとに標題を付け，図には説明文を付ける．図，表は鮮明なものとし，大きさは手札（約9×13cm）程度とする．カラーは実費著者負担とする．

5）文献について

原則として本文中に引用されたもので，10個以内とする．記載順序は著者名のアルファベット順とし，同一著者の場合は発表順とする．本文中に肩番号を付けて照合する．著者名は3名までとし，4名以上は「ほか，et al」とする．

誌名の省略は公式の略称を用い，英文誌はIndex Medicusに従う．提出論文には，引用文献の，最初と最後の頁のコピーを必ず添付して投稿する．

記載例を下記に示す．

（例）

1）Aronson DD，Zak PJ，Lee CL et al：Posterior transfer of the adductors in children who have cerebral palsy．A long term study．J Bone Joint Surg **73-A**：59-65，1991．

2）Kruse RW，Bowen JR，Heinhoff S：Oblique tibial osteotomy in the correction of tibial deformity in children．J Pediatr Orthop **9**：476-482，1989．

3）Ogden JA：The uniqueness of growing bone．In Fractures in Children（Rockwood CA et al edt），Lippincott，Philadelphia，1-86，1972．

4）Schuler P，Rossak K：Sonographische Verlauf-skontrollen von Hüftreifungsstörungen．Z Orthop **122**：136-141，1984．

5）Tachdjian MO：Pediatric Orthopedics，Saunders．Philadelphia，769-856，1972．

6）滝川一晴，芳賀信彦，四津有人ほか：脚長不等に対する経皮的膝骨端線閉鎖術の治療効果．日小整会誌 **15**：50-54，2006．

7）吉川靖三：先天性内反足．臨床整形外科学（大野藤吾ほか編）7巻，中外医学社，東京，837-859，1988．

6）チェック表について

論文の体裁を整えるため，原稿をまとめる際にチェック表の項目を確認すること．

共著者にsenior authorがいる場合は校閲を受けた上で署名をもらい，原稿とともに投稿すること（チェック表は，ホームページからのダウンロード或いはコピー可）．

4．論文は十分に推敲し提出する．英文論文は，本学会が校正者を紹介する場合がある．その費用は投稿者の負担とする．

5．他著作物からの引用・転載については，原出版社および原著者の許諾が必要である．予め許諾を得ること．

6．倫理的配慮について

本誌に投稿されるヒトを対象とするすべての医学研究は，ヘルシンキ宣言を遵守したものであること．患者の名前，イニシャル，生年月日，病院での患者番号，手術日，入院日など，患者の同定を可能とする情報を記載してはならない．臨床疫学的研究も当該施設の基準等に合致していること．動物実験を扱う論文では，実験が当該施設の基準等に沿ったものであること．

7．論文の採否は編集委員会で審査し決定する．内容の訂正あるいは書き直しを求めることがある．

8．掲載料は刷り上がり4頁までは無料，これを超える分はその実費を著者負担とする．別刷は30部まで無料，これを超える場合は50部単位で著者実費負担とする．掲載料別刷料納入後，発送する．

9．原稿送り先

原稿は簡易書留またはEXPACK500にて下記に送付する．

〒113-0033　東京都文京区本郷2-40-8
THビル2階
日本小児整形外科学会事務局

投稿論文チェック表

平成　　年　　月　　日

□にチェックを入れ，この表を論文の一番上につけて投稿して下さい．

投稿者氏名：

所　　属：

論文名：

□タイトルページの体裁は，投稿規定通りですか．

① 論文の題名(日本語と英語で併記する)

② 著者・共著者名(日本語と英語で併記する)

③ 著者・共著者名のローマ字綴り

④ 所属機関(日本語と英語で併記する，番号により各著者の所属を示す)

⑤ キーワード(5個以内，日本語と英語で併記する)

⑥ 連絡先：郵便番号，住所，電話番号，Fax番号，E-mail，氏名

和文論文

□和文要旨：確認しましたか．(400字以内)

□英文要旨：① 内容は和文要旨と同じですか，② およそ200語

□本文の体裁：① A4縦位置，② 横書き，③ 20字×20行(ポイントサイズ12)，④ 改行ピッチ8mm以上ですか，⑤ 本文と文献の合計は15枚以内ですか．

英文論文

□英文要旨：確認しましたか．(200語以内)

□和文要旨：① 内容は英文要旨と同じですか，② およそ400字

□本文の体裁：① A4縦位置，② ダブルスペース，③ 周辺の十分な余白(左辺は2.5cm以上)，④ Century 11ポイント，⑤ 本文と文献の合計は12枚以内ですか．

□ページ番号はありますか．(タイトルページから図表まで)

□図表は投稿規定に準じていますか．図と表の合計は10個以内です(組写真は，用いられている図を各1枚と数える)．

① 別紙に添付，② 本文中に挿入箇所を指定する，③ 表題を付ける，④ 図に説明文をつける，⑤ 図表は鮮明なものとする，⑥ 写真の大きさは手札(約9×12cm)以上，ですか．

□引用文献の記載は，投稿規定に準じていますか．① 10個以内，② アルファベット順，③ 同一著者の場合は発表順，④ 本文中に肩番号を付ける，⑤ 著者名は3名までとし，4名以上は「ほか，et al」とする．

□引用文献は，最初と最後の頁のコピーを添付していますか．

□投稿論文数は3部ありますか．図は原図を3部提出，図以外はオリジナル1部とコピーを2部提出です．

□タイトルページ，要旨，本文，文献，図の説明文，表の入ったCD(テキスト形式で保存，使用機種とソフト名を明記)を確認しましたか．

□別刷：30部は無料です．その他に希望部数がある場合は以下の部数に○を付けて下さい．この分は有料で著者実費負担となります．：50部，100部，150部

□共著者の中にsenior authorはいらっしゃいますか．その方の校閲は受けていますか．署名を入れて下さい．

Senior author 署名(自著)欄：

日本小児整形外科学会

名誉会員・役員および評議員

平成 20 年 9 月現在

名誉会員

赤星　義彦　井澤　淑郎　石井　清一　石井　良章　石田　勝正
井上　明生　植家　毅　荻原　一輝　小田　裕胤　亀下喜久男
腰野　富久　斉藤　進　坂口　亮　島津　晃　杉岡　洋一
田辺　剛造　鳥山　貞宜　野島　元雄　服部　奨　廣島　和夫
船山　完一　本田　惠　松尾　隆　松永　隆信　松野　誠夫
村地　俊二　矢部　裕　山田　勝久　山田　順亮　山室　隆夫
吉川　靖三

役　員

理事長　国分　正一
副理事長　佐藤　雅人
理　事　岩本　幸英　扇谷　浩文　奥住　成晴　荻野　利彦
亀ヶ谷真琴　北　純　日下部虎夫　笹　益雄
瀬本　喜啓　富田　勝郎　浜西　千秋　安井　夏生
山本　晴康
監　事　坂巻　豊教　藤井　敏男
学術集会会長　坂巻　豊教(第 19 回会長)
山本　晴康(第 20 回会長)

評議員

青木　治人　赤木　繁夫　赤澤　啓史　朝貝　芳美　麻生　邦一
渥美　敬　泉田　良一　一戸　貞文　糸満　盛憲　猪又　義男
岩本　幸英　岩谷　力　内田　淳正　遠藤　直人　扇谷　浩文
大関　覚　荻野　利彦　奥住　成晴　落合　達宏　加藤　博之
金谷　文則　亀ヶ谷真琴　川端　秀彦　岸本　英彰　北　純
北野　利夫　城戸　研二　鬼頭　浩史　木下　光雄　君塚　葵
金郁　喆　日下部虎夫　久保　俊一　窪田　秀明　神前　智一
国分　正一　後藤　英司　小宮　節郎　西須　孝　齋藤　知行
坂巻　豊教　笹　益雄　薩摩　真一　佐藤　啓二　佐藤　英貴
佐藤　雅人　品田　良之　柴田　徹　嶋村　正　清水　克時
下村　哲史　杉　基嗣　勝呂　徹　鈴木　茂夫　瀬本　喜啓
高倉　義典　高村　和幸　高山真一郎　土谷　一晃　津村　弘

戸祭　正喜	富田　勝郎	戸山　芳昭	中島　育昌	中島　康晴
長野　昭	中村　耕三	中村　茂	二井　英二	西山　和男
野口　康男	野村　茂治	野村　忠雄	芳賀　信彦	畠山　征也
服部　義	浜田　良機	浜西　千秋	肥後　勝	福岡　真二
藤井　敏男	藤岡　文夫	二見　徹	別府　諸兄	町田　治郎
松崎　交作	松下　隆	松野　丈夫	松本　忠美	松本　秀男
南　昌平	宮岡　英世	森　修	安井　夏生	柳田　晴久
柳本　繁	山下　敏彦	山本　晴康	龍　順之助	和田　郁雄

（五十音順）

編集委員・査読委員

平成20年9月現在

委員長	荻野　利彦	山形大学整形外科教授
委　員	岩本　幸英	九州大学整形外科教授
	亀ヶ谷真琴	千葉県こども病院整形外科部長
	川端　秀彦	大阪府立母子保健総合医療センター整形外科部長
	坂巻　豊教	独立行政法人国立病院機構箱根病院副院長
	下村　哲史	都立清瀬小児病院整形外科医長
	瀬本　喜啓	医療法人寿楽会大野記念病院脊椎・側弯センター長，リハビリテーション科部長
	高村　和幸	福岡市立こども病院感染症センター整形外科部長
	芳賀　信彦	東京大学リハビリテーション科教授
	浜西　千秋	近畿大学整形外科教授
	藤井　敏男	福岡市立こども病院感染症センター副院長
	安井　夏生	徳島大学整形外科教授
査読委員	青木　治人	聖マリアンナ医科大学名誉教授
	渥美　　敬	昭和大学藤が丘病院整形外科教授
	奥住　成晴	神奈川県立こども医療センター肢体不自由児施設長(整形外科部長兼務)
	小田　　浤	社会福祉法人旭川荘療育センター療育園院長
	小田　裕胤	周南市立新南陽市民病院院長
	北野　利夫	大阪市立総合医療センター小児医療センター小児整形外科部長
	君塚　　葵	心身障害児総合医療療育センター所長
	佐藤　雅人	佐藤整形外科院長
	嶋村　　正	岩手医科大学整形外科教授
	富田　勝郎	金沢大学整形外科教授
	戸山　芳昭	慶應義塾大学整形外科教授
	中村　耕三	東京大学整形外科教授
	中村　　茂	帝京大学整形外科教授
	野口　康男	佐賀県立病院好生館整形外科部長
	廣島　和夫	学校法人四条畷学園理事
	廣橋　賢次	森ノ宮医療大学学長
	福岡　真二	福岡県立粕屋新光園園長
	本田　　惠	南昌病院リハビリテーションセンター部長
	宮岡　英世	昭和大学整形外科教授
	柳迫　康夫	心身障害児総合医療療育センター整肢療護園園長
	山本　晴康	愛媛大学整形外科教授

(五十音順)

第19回日本小児整形外科学会

会　期：2008年12月11日(木)～12日(金)
会　長：坂巻豊教(独立行政法人国立病院機構箱根病院 副院長)
会　場：ホテルラフォーレ東京
〒140-0001　東京都品川区北品川4-7-36
総合テーマ：「小児整形外科の現在・未来」

プログラム：
特別シンポジウム：「歩行開始後の先天股脱の治療」(演者指定)
Dr. Colin Moseley(米国), Dr. Perry Schoenecker(米国), Dr. Ken Kuo(台湾),
三谷　茂先生(岡山大学), 日下部 浩先生(国立成育医療センター),
和田晃房先生(福岡市立こども病院)
主　題：1．DDHの治療
2．小児のスポーツ障害
3．乳幼児側彎症の診断と治療
4．小児の頸椎疾患
5．Sprengel変形
6．Perthes病
7．内反足
教育研修講演：「先天性内反足の治療」 北　純先生(仙台赤十字病院)
「小児の上肢先天性疾患の治療」 高山真一郎先生(国立成育医療センター)
イブニングセミナー：「Treatment of idiopathic scoliosis」Prof. Dr. Richard McCarthy
ランチョンセミナー4題
一般演題(口演, ポスター, 英文ポスター)
KPOS, TPOS, アジアのフェローの口演, ポスター
(最優秀ポスター賞1題をTPOSに派遣いたします)

第19回学会ホームページ：http://jpoa2008.umin.jp/
第19回事務局：〒160-8582　東京都新宿区信濃町35番地
慶應義塾大学医学部整形外科学教室　事務局長　柳本　繁
第19回事務取扱：〒602-0855　京都市上京区河原町通荒神口下ル西側　安田ビル3F
㈱イーサイド コンベンション事業局内
TEL：075-213-7057　FAX：075-213-7058
E-mail：jpoa2008-office@e-side.co.jp
同時開催：第20回日本整形外科学会骨系統疾患研究会(会長：下村哲史)12月12日午前

2008年日本小児整形外科学会 Murakami-Sano Asia Visiting Fellowship 募集

【ご案内】

日本小児整形外科学会では，アジア諸国の小児整形外科施設における研修，あるいは現地での小児整形外科医療活動に対する指導・支援を通じ，学会が国際貢献に寄与することを目的として，2004年より Asia Visiting Fellow をアジア諸国に派遣することになりました．つきましては以下の要項に沿い Fellow を募集いたします．

【募集要項】

派遣国：アジア諸国(後進国の訪問が望ましい．学会に派遣・受け入れ可能な各国の病院リストがあります．)

募集人員：年間2名(前期・後期各1名)．応募時に研修目的か指導・支援目的かを明記のこと．

応募資格：

① 日本小児整形外科学会会員(3年以上)であること．

● 少なくとも2週間以上の出張が可能であること．

③ 英語に堪能であること．

④ 帰国後その活動内容を本学会で報告し，同時に日小整会誌へ投稿すること．

援助額：1人20万円

応募締切：後期2008年10月末日

その他：日本小児整形外科学会名で Certificate を発行します．

応募希望者は，学会 HP より，オンライン申込となっております．関連資料の請求は，下記にご請求下さい．

資料請求先：〒113-0033　東京都文京区本郷2丁目40番8号　TH ビル2F
日本小児整形外科学会 国際委員会 Asia Visiting Fellowship 宛
URL：www.jpoa.org　Tel (03) 5803-7071　Fax (03) 5803-7072

第10回国際テニス・スポーツ医学会議

会　期：平成20年(2008年)10月2日(木)～4日(土)

会　長：別府諸兄(聖マリアンナ医科大学整形外科)

会　場：シェラトン都ホテル東京
〒108-8640　東京都港区白金台1-1-50
TEL　03-3447-3111　FAX　03-3447-3133

会議の概要：シンポジウム，ワークショップ，一般演題(オーラル，ポスター)
その他テニスに関する企画を予定しております．

問合せ先：会議全般に関するお問合せ
第10回国際テニス・スポーツ医学会議事務局
〒216-8511　川崎市宮前区菅生2-16-1
聖マリアンナ医科大学整形外科学教室内

第23回日本臨床リウマチ学会

テーマ：「新たなリウマチ診療を拓くために」
会　期：2008年(平成20年)11月29日(土)・30日(日)
会　長：木村友厚
事務局：富山大学医学部整形外科
事務局長：松下　功
会　場：パシフィコ横浜(会議センター5F)
〒220-0012　横浜市西区みなとみらい1-1-1
大会参加費：一般：10,000円　コメディカル／学生：6,000円
学術プログラム：1）教育講演
2）シンポジウム
3）一般演題
4）ランチョンセミナー，イブニングセミナー
その他：懇親会，企業展示，ドリンクサービス
問い合わせ先：第23回日本臨床リウマチ学会　運営事務局
株式会社オフィステイクワン　担当：芳田尚之
〒461-0004　名古屋市東区葵2-5-6
TEL：052-930-6145／FAX：052-930-6146
E-mail：cra23@cs-oto.com／URL：http://www.cs-oto.com/cra23/

第36回日本関節病学会

会　期：平成20年11月7日(金)・8日(土)
会　長：浜西千秋(近畿大学医学部整形外科学教室　教授)
会　場：神戸国際会議場(〒650-0046　神戸市中央区港島中町6-9-1　TEL：078-302-5200)
テーマ：アルスロアゴラ～関節談論広場：関節病集学的研究の場に～
参加費：会員：10,000円
前期卒後研修医・学生：5,000円(研修手帳または学生証をご提示ください)
コメディカル：3,000円(当日登録のみ)
主題の一部：小児・思春期からの関節症予防手術，生物学的製剤とリウマチの寛解，早期リウマチの診断と治療，人工関節感染，人工関節術後パス短縮の工夫，関節病としての腰痛，リウマチ脊椎手術，サプリメントの功罪，運動療法，肺血栓塞栓症，関節の疼痛評価，軟骨の画像評価，軟骨再生手術，ほか
演　題：シンポジウム，パネルディスカッション，ワークショップ，一般演題(オーラルおよびポスター)

日本小児整形外科学会ホームページでは，会員専用ページを設けております．
「registered 会員」だけがご利用いただけますので，ご希望の方はお申込み下さい．
（＊「registered 会員」の申込み　http://www.jpoa.org/からアクセスできます）
会員専用ページでは，オンラインで下記がご利用できます．
＊会員名簿(勤務先のみ)の閲覧
＊会員情報変更(勤務先・自宅の住所変更)---開設しておりますのでご利用ください．
(補足)：ホームページの会員名簿について
ホームページ掲載を登録(registered)された方のみ掲載しています．
また，閲覧可能な会員は登録(registered)された方のみです．
会員名簿には，勤務先に関する情報のみ(勤務先名・勤務先住所・勤務先 TEL 番号・勤務先 FAX 番号)を掲載しています．

購読申し込み　日本小児整形外科学会雑誌（年 3 回刊）は日本小児整形外科学会機関誌ですが，会員外の方にもお頒けいたします．希望の号数と誌代・送料を添えて，学会事務局宛お申し込みください．

入会申し込み　新規入会を希望される方は，住所(確実な連絡先)，氏名，所属を明記の上，学会事務局までお申し込みください(封筒に「新入会申込」と表書してください)．

日本小児整形外科学会雑誌
第 17 巻第 2 号
2008 年 9 月 15 日　発行©
定価 4, 500 円（本体価格 4.286 円　税 214 円）
送料 135 円

Printed in Japan

編集・発行者　日本小児整形外科学会
理事長　国分正一
〒113-0033 東京都文京区本郷 2-40-8　TH ビル 2 階
電話 (03)5803-7071
FAX (03)5803-7072
E-mail：jpoa @ jpoa.org
URL：http：//www.jpoa.org/

制作者　株式会社　全日本病院出版会
〒113-0033 東京都文京区本郷 3-16-4-7 F
電話(03)5689-5989　FAX (03)5689-8030

印刷・製本　三報社印刷株式会社