日小整会誌（J Jpn Ped Orthop Ass）17(2)：288-291, 2008.

B群溶血連鎖球菌による新生児化膿性股関節炎の1例

自治医科大学とちぎ子ども医療センター小児整形外科
石川りか・渡邉英明・雨宮昌栄・吉川一郎
自治医科大学整形外科学教室
刈谷裕成・星野雄一

要旨 B群溶連菌感染は，出生後2か月以内に多く発生し，産道感染が原因と考えられている．B群溶連菌による新生児化膿性股関節炎を経験した．症例は生後7日目の男児．生後5日ごろより左足を動かさなくなり，開排制限があったため，先天性股関節脱臼を疑われて紹介となった．初診時，左臀部の腫脹と開排制限があった．単純X線で左大腿骨頭の外方化があり，MRIで左股関節の関節液貯留と関節周囲が造影される所見があった．左化膿性股関節炎と診断し，同日緊急手術を行った．関節液培養の結果からB群溶連菌が検出され，感受性のある抗菌薬を3週間投与し軽快した．生後2か月以内のB群溶連菌による化膿性関節炎は，この時期の化膿性関節炎の62.5%を占めるといわれている．新生児期の化膿性関節炎を疑った時には，B群溶連菌による化膿性関節炎を強く疑い，早期の観血的治療と抗菌薬治療をすべきである．

近年では，出生後2か月以内に発症する化膿性関節炎の起因菌は，黄色ブドウ球菌よりもB群溶血連鎖球菌(以下，B群溶連菌)によるものが多いと報告されている[7]．

その多くは，発症齢が生後1週以上経過した遅発型であり[5)7)]，生後1週以内の早期型の報告は少ない．また，臨床的に発熱や患部の熱感などの所見が少なく，他覚所見が関節運動低下や軽度の患部腫脹程度しかないという特徴があり，見逃されやすい[5)7)]．

今回，生後1週以内に発症した新生児B群溶連菌感染による化膿性股関節炎の症例を経験したので報告する．

症例

症例：生後7日目の男児．在胎39週，正常分娩で出生．出生時には特に異常はなかった．

生後5日目より左足を動かさないことに母親が気付き，左股関節の開排制限があることから，近医で先天性股関節脱臼を疑われて当院に紹介となった．

初診時には，発熱はなかった．左股関節に開排制限があり，左臀部から鼡径部にかけて軽度の腫脹があった(図1)．

また，単純X線写真では，左股関節のtear drop distanceが13 mm(右11 mm)と左大腿骨頭外方化がみられた(図2)．

超音波検査で左股関節内にlow echoic lesionがあり，関節液貯留が疑われた(図3)．

造影MRIでは左股関節内にT1 low intensityの内容物があり，液体の貯留が疑われた．また左股関節周囲の軟部組織と滑膜に造影効果がみられ

Key words：neonate(新生児)，group B streptococcus(B群溶血連鎖球菌)，purulent coxitis(化膿性股関節炎)
連絡先：〒329-0498　栃木県下野市薬師寺3311-1　自治医科大学とちぎ子ども医療センター小児整形外科　石川りか
電話(0285)58-7374
受付日：平成20年3月3日

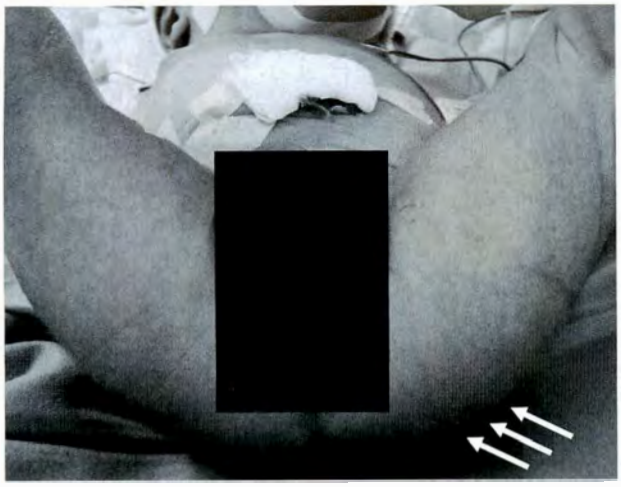

図 1. 初診時股関節部所見
左股関節の開排制限と腫脹があった.

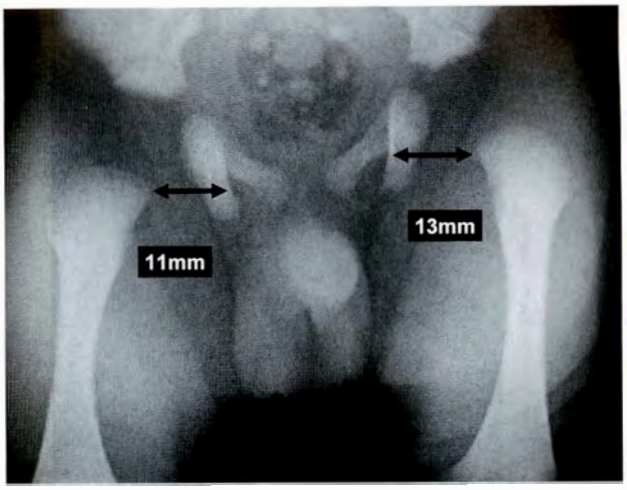

図 2. 術前正面単純 X 線像
左股関節の tear drop distance は 13 mm であり，大腿骨頭外方化がみられた.

た(図 4).

血液検査では，白血球 20500/μl(好中球 72.3%，リンパ球 19.2%)，CRP 1.94 mg/dl と共に上昇していた.

以上の所見から，左化膿性股関節炎と診断し，同日に緊急で左股関節切開排膿手術を行った.

術中，関節内から淡褐色の濁った関節液が流出し，黄色膿苔様の組織が骨頭の周囲に存在した(図 5). 骨頭軟骨面はびらんもなく，外観上は正常であった. 関節液を細菌培養検査に提出したところ，B 群溶連菌が検出された.

術後，抗菌薬 Vancomycin hydrochloride (45 mg/kg/day) と Ceftriaxone sodium (80 mg/kg/day)を 5 日間投与した. 術後 6 日目より細菌培養検査で感受性のある Benzylpenicillin potassium(20 万単位/kg/day)に変更，術後 12 日目には白血球 9900/μl，CRP 0.07 mg/dl とほぼ正常化したために，経口抗菌薬 Amoxicillin(25 mg/kg/day)に変更した. 術後 19 日目には，値が上昇していた白血球値と CRP 値が完全に正常化(順に 8900/μl，0.01 mg/dl)したため，抗菌薬の服用を中止した.

その後の経過で，股関節痛や腫脹の再発は見られなかった. 術後 6 か月が経過した現在，再発を疑わせる臨床所見はなく，単純 X 線写真では左股関節にも正常な大腿骨頭核が出現してきている(図 6).

図 3. 術前左股関節部超音波像
股関節内に low echoic lesion があった.

考　察

1950 年代では，生後 2 か月以内の新生児および乳児化膿性関節炎において，最も頻度の高い起因菌は黄色ブドウ球菌であった[5)7)]. しかし，1975 年 Howard らの報告以来，B 群溶連菌による報告が増加し始め[5)7)]，1978 年には B 群溶連菌による感染が[7)]，黄色ブドウ球菌による感染を抜いて新生児および乳児化膿性関節炎の 62.5%を占めるようになった[7)]. しかし，本邦での B 群溶連菌による新生児および乳児化膿性関節炎の報告例は，渉猟し得たかぎりでは 5 例と未だに少な

図 4. 術前左股関節部造影 MRI
横断面
股関節内に T1 low intensity が有り，股関節周囲の軟部組織と滑膜に造影効果が認められた．

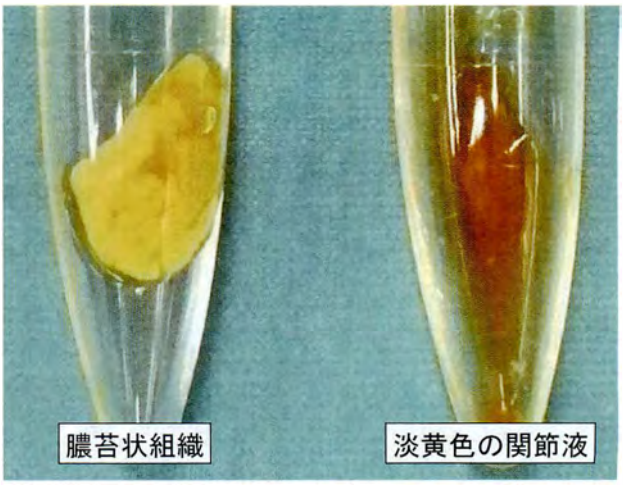

図 5. 関節内組織および関節液
関節内に黄色膿苔様の組織と淡褐色の濁った関節液が存在した．

図 6. 術後 6 か月正面単純 X 線像
左股関節に正常な大腿骨頭核が出現してきた．

い[1)3)5)8)10)]．

その報告のほとんどが生後 1 週齢以上に発生する遅発型で，生後 1 週齢以内に発生する早期型の報告は，これも渉猟しえた限りでは，1976 年 Pittard ら[9)]による 1 例と自験例とをあわせて 2 例のみである．一般的に遅発型が多いことから，産道感染よりも医療従事者からの水平感染が最も疑われているが[5)7)]，自験例のような早期型では，産道感染も十分に考えられる．

B 群溶連菌による化膿性関節炎は，早期に関節切開，排膿などの適切な外科処置と抗菌薬投与を行えば予後は良好であり，再発も少ないという特徴があるので[5)]，早期診断が特に重要である．しかし，自験例のように発熱や患部の熱感などの炎症を疑わせる所見が少なく，他覚所見も関節運動低下や軽度の患部腫脹程度しかないという特徴がある[5)7)]．しかも，いったん発熱が生じ，全身に感染が及ぶようになると予後は不良であるとの報告もあり[2)]，全身状態の把握が重要である．

以上のことから，生後 2 か月以内に発症した新生児および乳児化膿性股関節炎に対する抗菌薬は，起因菌が不明な時には，B 群溶連菌と黄色ブドウ球菌をターゲットにした抗菌薬を中心に選ぶことが薦められる[5)7)]．我々の施設ではメチシリン耐性黄色ブドウ球菌に起因する化膿性関節炎が，悪化の進行も早く予後不良になりやすいこと[4)6)11)]から，起因菌が同定されるまでは，メチシリン耐性黄色ブドウ球菌にも感受性のある抗菌薬を同時に投与している．

抗菌薬の投与期間については議論の多いところである．過去の報告をみると 3〜6 週間と明確な基準はない[5)7)11)]．我々の施設では起因菌が同定された時点で，感受性のある抗菌薬に変更し，白血球値と CRP 値が正常化した時点で，感受性のある経口抗菌薬を 1 週間投与し，臨床所見と血液検査で再発がなければ終了するようにしている．

術後，6 か月が経過した現在のところは，再発

もなく，成長障害も生じていない．しかし，今後も成長障害発生の可能性はあるので，長期の経過観察が必要であると考える．

まとめ

生後1週間以内に発症したB群溶連球菌による新生児化膿性股関節炎の1例を経験した．早期の切開排膿および抗菌薬投与によって速やかに症状も軽快し，術後6か月の時点で再発もなく経過良好であった．

文　献

1) 赤木禎治，西見寿博，橋本武夫ほか：B群レンサ球菌による新生児．小児科臨床　**39**：2487-2490，1986.
2) Brougton RA, Edwards MS, Haffar A et al：Unusual manifestations of neonatal Group B streptococcal osteomyelitis. Pediatr Inf Dis **1**：410-412. 1982.
3) 原　学，奥秋　保，長谷川和寿ほか：乳幼児化膿性股関節炎の小経験．日本骨・関節感染症学会雑誌　**20**：48-51，2006.
4) Korakaki E, Aligizakis A, Manoura A et al：Methicillin-resistant staphylococcus aureus osteomyelitis and septic arthritis in neonates：Diagnosis and management. Jpn J Infect Dis **60**：129-131. 2007.
5) 倉田さつき，山内芳忠，佐藤幸一郎ほか：B群溶連菌による骨髄炎，関節炎の各1例．日本新生児学会雑誌　**27**：475-480，1992.
6) 増田義武，藤井敏男，高村和幸ほか：新生児・乳児の化膿性股関節炎の初期治療の成績．整形外科　**53**：1255-1260，2002.
7) Memon IA, Jacobs NM, Yeh TF et al：Group B Streptococcal Osteomyelitis and Septic Arthritis. Am J Dis Child　**133**：921-923. 1979.
8) 大木豪介，井本憲志，佐々木浩一ほか：ガイド付き超音波下穿刺が診断と治療に有用であった新生児化膿性股関節炎の1例．整・災外　**49**：405-408，2006.
9) Pittard WB, Thullen JD, Fanaroff AA et al：Neonatal septic arthritis. J Pediatr　**88**：621-624. 1976.
10) 上田久司，数佐正邦，安永祐司ほか：B群溶連菌による新生児化膿性股関節炎の1症例．整形外科　**35**：1442，1984.
11) 吉岡　一：小児のメチシリン耐性黄色ブドウ球菌(MRSA)感染症とその治療．日本小児科学会雑誌　**93**：2159，1989.

Abstract

Group B Streptococcal Coxitis in a Neonate：A Case Report

Rika Ishikawa, M. D., et al.

Department of Pediatric Orthopedics, Jichi Children's Medical Center, Tochigi

Group B hemolytic streptococcus infection occurs only within two months after birth, and is thought to be caused by birth canal infection. We report such a case that had developed purulent coxitis, involving a boy of seven days old. He had not moved the left lower extremity since the 5th day after birth and was referred to our hospital as a suspected case of developmental dysplasia of the hip. On admission, he presented swelling in the left buttock and limitation in movement of left hip. On X-ray, there was lateralization in left femoral neck, and Gd-MRI showed intracapsular fluid pooled with the circumferential soft tissue of the left hip joint enhanced. He was diagnosed as having purulent coxitis, and underwent emergency surgery. Group B hemolytic streptococcus was detected in a culture, and antibiotics were administered for three weeks. Purulent arthritis due to group B hemolytic streptococcus within two months after birth accounts for 62.5% of all cases of purulent arthritis in this period. In all cases of neonatal purulent arthritis, we should suspect purulent arthritis by group B hemolytic streptococcus, and perform surgery as soon as possible, with following antibiotic treatment.