日小整会誌 (J Jpn Ped Orthop Ass) 17(1)：62-64. 2008.

小児亜急性骨髄炎の治療成績

静岡県立こども病院整形外科
滝川一晴・田中弘志・岡田慶太
東京大学大学院医学系研究科外科学専攻感覚・運動機能医学講座
リハビリテーション医学分野
芳賀信彦

要旨 小児亜急性骨髄炎の治療成績について知ることを目的に以下の研究を行った．当科で初期治療から行った亜急性骨髄炎6例を対象とした．平均初診時年齢は8歳8か月，平均経過観察期間は3年3か月だった．調査項目は主訴，部位，骨内の部位，治療方法，再発の有無等である．主訴は疼痛が5例，運動障害が1例．部位は上腕骨1例，大腿骨2例，脛骨2例，踵骨1例．骨内の部位は，骨端から骨幹端3例，骨幹端1例，骨幹1例，踵骨の1例はapophysisに近接する部位だった．治療は4例に生検・掻爬を行い，うち2例に持続灌流，1例に骨移植を併用した．1例は生検のみを行った後抗生剤を投与した．1例で生検は行わずに抗生剤内服のみを行った．抗生剤投与期間は内服のみの1例は80日，他は静注3〜14日後に内服5〜80日であった．5例は初回治療で治癒したが，初期治療まで発症から1年1か月経過していた1例は，再発し複数回の追加手術を必要とした．

はじめに

亜急性骨髄炎は炎症所見が軽微なことから，初期治療までに時間がかかることが多い．その治療法については議論があるが，本邦では小児亜急性骨髄炎のまとまった報告が殆どない[4)7)]．我々は，生検と掻爬を主体とする治療を行ってきた．我々の治療成績を知ることを目的に以下の研究を行った．

対象と方法

過去の報告通り亜急性骨髄炎は，疼痛などの症状が2週間以上持続し，発熱などの全身症状が軽度又はなく，血液検査で炎症所見が軽度又はないが，X線で異常所見を示すものと定義した．対象は，1997年以降当科で初期治療から行った6例(男性3例，女性3例)である．初診時年齢は1か月〜12歳8か月(平均8歳8か月)，終診時年齢は1歳4か月〜18歳6か月(平均11歳11か月)，経過観察期間は1年1か月〜8年4か月(平均3年3か月)であった．調査項目は主訴，部位，骨内の部位，初診時白血球数およびCRP値，治療方法，抗生剤投与期間，生検例では病理所見および培養結果，再発の有無である．

結果(表1)

主訴は，疼痛5例，新生児の1例は運動障害であった．部位は上腕骨1例，大腿骨2例，脛骨2例(図1)，踵骨1例(図2)．骨内の部位は，骨端から骨幹端2例，骨幹端1例，骨幹1例，大転子から転子間部1例，踵骨の1例ではapophysisに近接する部位であった．初診時白血球数は，5,100から14,100(平均8,383)/μl，CRP値は0.1未満〜0.84であった．治療は4例に生検と掻爬を行い，うち2例に持続灌流，1例に骨移植を併用した．1例は生検のみを行った後に抗生剤を投与した．炎症所見のなかった1例は，生検は行わず

Key words：subacute osteomyelitis(亜急性骨髄炎)，biopsy(生検)，curettage(掻爬)，antibiotic therapy(抗生剤治療)
連絡先：〒420-8660 静岡市葵区漆山860 静岡県立こども病院整形外科 滝川一晴 電話(054)247-6251
受付日：平成19年3月14日

表 1. 症例一覧

症例	性別	初診時年齢	主訴	部位	骨内の部位	発症から治療までの期間	生検	手術	抗生剤投与期間(日)	再発
1	男	10歳2か月	疼痛	脛骨	骨端から骨幹端	1年1か月	有	掻爬 骨移植	静注 13 内服 80	あり
2	女	12歳6か月	疼痛	脛骨	骨幹端	2か月	有	掻爬 持続灌流	静注 14 内服 29	なし
3	男	11歳3か月	疼痛	大腿骨	大転子から転子間部	2か月	有	無	静注 3 内服 5	なし
4	男	10歳2か月	疼痛	踵骨	apophysis 近傍	1か月	有	掻爬 持続灌流	静注 12 内服 53	なし
5	女	7歳7か月	疼痛	大腿骨	骨幹	1か月	無	無	内服 80	なし
6	女	1か月	運動障害	上腕骨	骨端から骨幹端	19日	有	掻爬	静注 11 内服 60	なし

図 1.
症例 1
左脛骨近位骨端から骨幹端部外側の骨透亮像

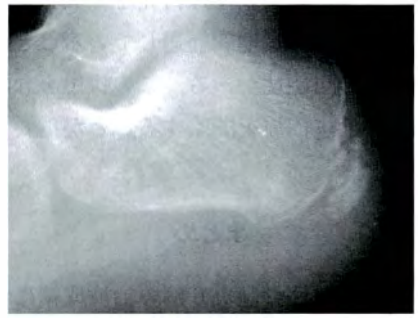

図 2. 症例 4
踵骨 apophysis に近接する部位の骨透亮像

表 2. 小児亜急性骨髄炎の分類(Roberts 分類改変[6])

型	部位	鑑別診断
Ⅰ	骨幹端(皮質骨糜爛なし)	
	a. 辺縁硬化なし	抗酸球性肉芽腫
	b. 辺縁硬化あり	類骨骨腫
Ⅱ	骨幹端(皮質骨糜爛あり)	骨肉腫, 抗酸球性肉芽腫, 結核, 真菌感染
Ⅲ	骨幹(皮質骨)	類骨骨腫
Ⅳ	骨幹(骨膜)	ユーイング肉腫, 円形細胞腫瘍, 白血病
Ⅴ	骨端	軟骨芽腫, 結核
Ⅵ	椎体	軟骨芽腫, 結核, 真菌感染
Ⅶ	骨端・骨幹端	—
Ⅷ	扁平骨	—

に抗生剤内服のみを行った. 抗生剤投与期間は内服のみの1例は80日, 他は静注3〜14日後に内服5〜80日であった. 抗生剤は静注, 内服とも主に第1世代セフェムまたはペニシリン系抗生剤を常用量使用した. 生検を行った5例全例で, 病理像は慢性炎症所見を示した. 培養では, 5例中1例で黄色ブドウ球菌が検出された. 5例は治癒したが, 発症から1年1か月が経過し, 掻爬・骨移植を行った1例は再発した. そのため複数回の追加手術を必要とした(症例1).

考 察

亜急性骨髄炎は疼痛などの症状が2週間以上持続し, 発熱などの全身症状が軽度又はなく, 血液検査で炎症所見が軽度又はないが, X線で異常所見を示すものと定義されている. 慢性疾患や免疫不全を伴うものや, 既に抗生剤治療を受けたものは除外する. 更に急性や慢性の骨髄炎とは区別されている. 宿主の抵抗力増大と菌毒性の相対的低下の結果生じると考えられている[5].

その治療法には議論があるが, 近年ではX線で悪性腫瘍を疑わせる像を示さなければ, 生検の有無は別として, 抗生剤投与を6週間前後行う治療が第一選択として薦められている[1)3)5)]. また, 抗生剤治療の有効性は, 掻爬の効果と同等である

と報告されている．しかし，亜急性骨髄炎は多様な部位に生じ，そのX線像も様々であることも知られており，鑑別すべき疾患は多岐に渡る[2)6)]（表2）．我々は，亜急性骨髄炎を疑った場合，原則的には確定診断のために生検は行うべきと考えている．

また，再発は稀と報告されており，再発例の特徴は不明である．発症から1年1か月経過して治療を行った1例で，我々は再発を経験した．したがって，発症から長期間経過していることは再発の危険因子の可能性がある．この疾患を念頭におき可及的早期に治療を開始することが重要であると考える．

まとめ

1）小児亜急性骨髄炎6例の治療成績について報告した．

2）掻爬を主体とした初回治療で5例は治癒した．しかし，初期治療までに発症から1年1か月経過していた1例は再発した．

文　献

1) Ezra E, Cohen N, Segev E et al：Primary subacute epiphyseal osteomyelitis：Role of conservative treatment. J Pediatr Orthop **22**：333-337, 2002.
2) González-López JL, Soleto-Martín FJ, Cubillo-Martín A et al：Subacute osteomyelitis in children. J Pediatr Orthop **10**：101-104, 2001.
3) Hamdy RC, Lawton L, Carey T et al：Subacute hematogeneous osteomyelitis：Are biopsy and surgery always indicated? J Pediatr Orthop **16**：220-223, 1996.
4) 松元　悟，茨木邦夫，乗松尋道ほか：当科における小児亜急性骨髄炎の検討．整形外科と災害外科　**38**：1789-1792，1990.
5) Rasool MN：Primary subacute haematogenous osteomyelitis in children. J Bone Joint Surg **83-B**：93-98, 2001.
6) Roberts JM, Drummond DS, Breed AL et al：Subacute hematogeneous osteomyelitis in children：A retrospective study. J Pediatr Orthop **2**：249-254, 1982.
7) 田中康志，浜西千秋，田中清介：骨端軟骨板を越えて波及した小児亜急性骨髄炎の2例．日小整会誌　**5**：5-7，1995.

Abstract

Subacute Osteomyelitis in Children

Kazuharu Takikawa, M. D., et al.

Department of Pediatric Orthopedics, Shizuoka Children's Hospital

To review the treatment for subacute osteomyelitis in children, we investigated six patients who underwent initial treatment in our institute. They included three males and three females. The mean age at the initial visit was 9 years, and the mean follow-up period was 3 years. We evaluated chief complaint, the site, the region of the bone, the treatment method, any relapse, and so on. Initially five patients presented pain, and one patient presented movement disturbance. The site was the humerus in one patient, the femur in two patients, the tibia in two patients, and the calcaneous in the other one patient. The region of the bone was from the epiphysis to the metaphysis in three patients, the metaphysis in one patient, the diaphysis in one patient, and near the apophysis with the calcaneous in the other one patient. Four patients received biopsy and were treated with curettage. Two of these then received continuous irrigation, and one patient received a bone graft. Antibiotics were administered after surgery in these patients. One patient was treated with the antibiotics after the biopsy. Another one patient was treated with oral antibiotics alone. Five patients were healed after the initial treatment, but the other one patient with one year and one month until the initial treatment had a relapse.