日小整会誌 (J Jpn Ped Orthop Ass) 16(1) : 114-117, 2007.

先天性筋性斜頸による顔面非対称性のインスタント写真を用いた評価

大阪市立大学大学院医学研究科整形外科

中川敬介・北野利夫・今井祐記・高岡邦夫

要旨 先天性筋性斜頸は自然軽快することの多い疾患であるが，稀に観血的治療を要する症例も存在するため身体所見およびその評価方法が重要である．斜頸に伴って生じる身体所見の一つとして顔面非対称性が挙げられるが，その客観的評価は難しい．我々は外来でのインスタント写真を用いて顔面非対称性を評価している．一般的に顔面非対称性が2歳までに徐々に減少する症例では手術に至らない症例が多く，変化なし，または徐々に増加する症例では手術に至る症例が多いことが示唆される．2歳を過ぎても胸鎖乳突筋部の拘縮，頸部可動域制限，顔面非対称性を認める場合に，胸鎖乳突筋下端切除術を行っている．術後はおおむね顔面非対称性は徐々に減少する結果を示したが，手術時年齢6歳，術後1年強の1例で顔面非対称性を残している．年長になってからの先天性筋性斜頸手術では顔面非対称性の完全な回復が難しく，筋性斜頸の手術治療については適応に年齢の制限はないが，顔面非対称性を残存させないためには5歳までの手術が望ましいと考えられる．

はじめに

先天性筋性斜頸によって生じる身体所見の評価項目は一定していない．斜頸位に伴う影響の一つとして顔面非対称性が挙げられるが，その客観的評価は難しい．我々は外来でのインスタント写真を用いて顔面非対称性を評価し，主な評価項目の一つとしている．その評価方法と経時的変化および術後成績について述べる．

治療方針

まず当院での筋性斜頸の治療方針を述べる．乳児期に診断された症例は2歳までは育児指導のみとし，2歳を過ぎても胸鎖乳突筋部の拘縮，頸部可動域制限，顔面非対称を認め，後に述べる顔面非対称性が2°以上の症例に，機能面だけでなく整容的な改善も期待できる手術であることを説明し，胸鎖乳突筋下端切除術を行う．2歳以降に受診し，上記の条件を満たす症例については可及的早期に手術を計画する．

対象および方法

対象症例は1999年4月～2004年3月までの5年間に当院を初診し手術に至りかつ術後1年以上，後に述べるインスタント写真での経過を追えた症例とした．男児4例，女児7例の計11例である．経過を比較するために手術に至らなかった8症例についても検討した．初診時平均年齢は2歳9か月(1か月～6歳3か月)，手術時平均年齢は3歳9か月(2歳2か月～6歳7か月)であった．満3歳未満で当院を初診した症例は7例であり，うち6例は満3歳までに手術を施行，1例は両親が手術

Key words : congenital muscular torticollis(先天性筋性斜頸), treatment policy(治療方針), facial asymmetry(顔面非対称性)

連絡先：〒545-8585 大阪市阿倍野区旭町1-4-3 大阪市立大学大学院医学研究科整形外科 中川敬介
電話(06)6645-3851

受付日：平成18年6月5日

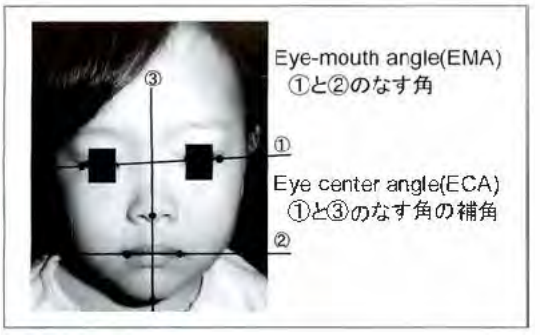

図 1. 顔面非対称性の写真上での計測

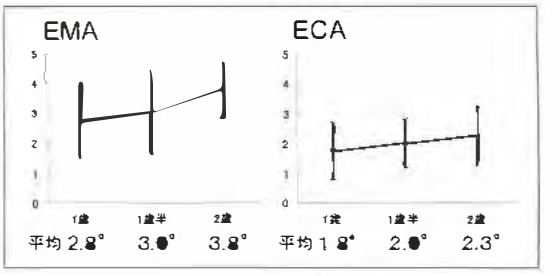

図 2. 手術例の術前経過

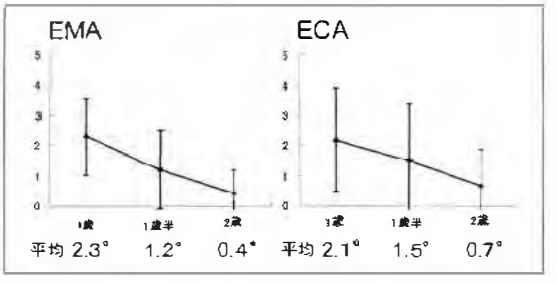

図 3. 非手術例の術前経過

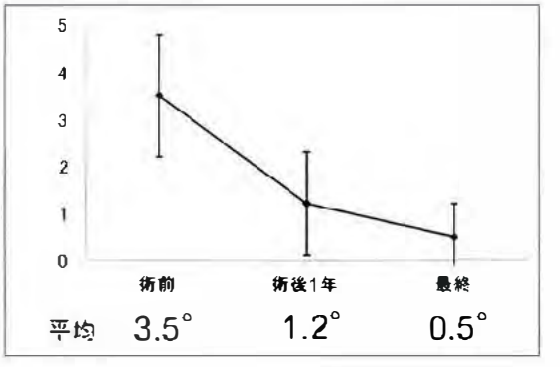

図 4. EMA の術後変化

をためらったため 4 歳時に手術を施行していた．満 3 歳以降に当院を初診した症例が 4 例で，4 例とも初診から 4 か月以内に手術を施行していた．

一般的に先天性筋性斜頸の治療成績評価項目としては，整容面では斜頸位の残存，顔面非対称，胸鎖乳突筋部の状態などで評価されることが多い[1)~6)]，今回顔面非対称の容易な評価方法として eye-mouth angle(EMA) と Eye-center angle (ECA) を計測した．また，機能面では頚椎可動域やオトガイ肩峰間距離 (Acromio-Mandibular Distance；AMD) で評価されることが多く[1)~6)]，今回は比較的容易で客観的な評価方法として AMD で評価した．

EMA と ECA の評価方法であるが，図 1 に示すように両眼角を結ぶ直線を●，両口角を結ぶ直線を●，鼻先端と下顎先端を結ぶ直線を● とし，● と ● のなす角を EMA，● と ● のなす角の補角を ECA とした．ともに 2°以上を有意な変形と定義した．

結　果

1 歳から 2 歳までの経過は，手術に至った症例 (手術例) と手術に至らなかった症例 (非手術例) に分けて示す．手術例では EMA，ECA ともに全症例とも不変または増加した (図 2)．非手術例では EMA，ECA ともに全症例とも減少した (図 3)．EMA の手術例の術後変化は，術前平均 3.5°が術後 1 年で 1.2°，最終受診時で 0.5°であった (図 4)．2°以上の残存例は 1 例で 6 歳時に初診した症例であった．同じく ECA の手術例術後変化は，術前平均 2.1°が術後 1 年で 1.1°，最終受診時で 0.5°であった (図 5)．同じく 1 例のみで 2°以上の残存を示した．EMA，ECA ともに術後徐々に減少する結果を示した．

次に AMD の術後変化であるが，術前平均 2.9 横指が術後すぐに改善し，術後 1 年では平均 0.2 横指であった (図 6)．

考　察

先天性筋性斜頸は経過観察のみで自然軽快することの多い疾患であるが，観血的治療を要する症例も存在し，身体所見の評価方法が重要となる．斜頸位に伴う影響の一つとして顔面非対称性が挙げられるが，その客観的評価は難しい．文献上では外眼角-口角間距離 (EMD) が用いられることが多いが，「距離」を用いているため成長経過を考慮

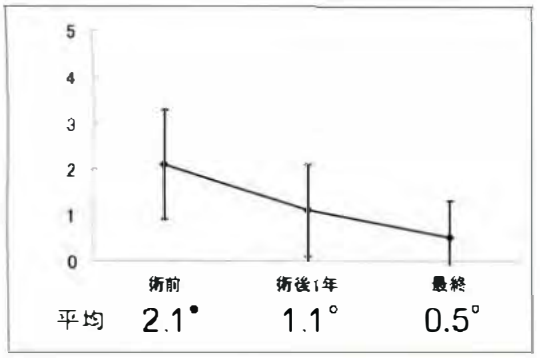

図 5. ECA の術後変化

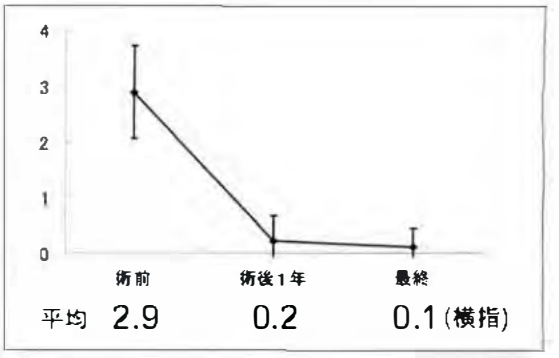

図 6. AMD(オトガイ肩峰間距離)の術後変化

に入れにくい．そこで我々は「角度」を用いたEMA, ECA で評価した．また機能面の評価としては頚椎可動域より客観的な評価が可能と考えられるオトガイ肩峰間距離(AMD)を用いて評価した．今回の調査から，1 歳から 2 歳にかけての経過中に EMA，ECA が不変もしくは増加する症例では手術が必要となる場合が多く，EMA, ECA が減少する症例では手術を必要としない可能性が高いことが示唆される．

手術成績に影響する因子としては，術前因子としては変形・可動域制限の程度，手術時年齢，合併症の有無，皮膚などの体質が，術中因子としては徹底した止血の確認，可動域改善の確認が，術後因子としては矯正位の確実な保持，早期からの積極的な可動域訓練などが文献上挙げられている[4]．

我々の治療症例の中では，手術時年齢 6 歳，術後 1 年強の 1 例で EMA，ECA 2°以上の変形を残している．年長になってからの手術では斜頚の完全な回復が難しく，顔面非対称性が残存する例もみられるとされる．文献上は 6 歳を過ぎてからの手術では顔面非対称性が残存する率が高くなるとの報告[6]もあり，上記の症例はこれに該当した．

まとめ

顔面非対称性の客観的評価法としてインスタント写真上での計測が有用である．斜頚の手術による顔面非対称性の改善を得るには 5 歳までの手術が望ましいと考えられる．

文 献

1) Canale ST, Griffin DW, Hubbard CN et al：Congenital muscular torticollis. A long term follow up. J Bone Joint Surg 64 A：810-816, 1982.
2) 星川 健，国分正一，相澤俊峰ほか：筋性斜頚成長終了例と胸鎖乳突筋筋腹切離術．整・災外 48：233 239，2005.
3) 井上 淳，赤澤啓史，三宅良昌：筋性斜頚手術の長期成績．日小整会誌 10：50 54，2001.
4) 亀ヶ谷真琴，篠原裕治，黒川雅弘：年長児(6 歳以上)筋性斜頚例の手術成績．日小整会誌 7：161 166，1998.
5) 野口康男，井原和彦，杉岡洋一ほか：筋性斜頚における治療成績評価法の検討―アンケート調査と直接検診との関連より．日小整会誌 3：252-256，1994.
6) Wirth CJ, Hagena FW, Wuelker N et al：Biterminal tenotomy for the treatment of congenital muscular torticollis. J Bone Joint Surg 74 A：427 434, 1992.

Abstract

Treatment Policy and the Results of Congenital Muscular Torticollis using Photography

Keisuke Nakagawa, M. D., et al.

Department of Orthopaedic Surgery, Osaka City University Graduate School of Medicine

Congenital muscular torticollis is generally healed spontaneously. However, some cases need operative treatment. So, the evaluation of the degree of torticollis is important. Facial asymmetry is a known feature, but is difficult to evaluate objectively. Here, we have used a digital camera, and examined the facial asymmetry. Of 19 cases we have seen, 11 of them underwent surgery due to loss in range of motion, contracture in the sternocleidomastoid muscle and findings of facial asymmetry not healed spontaneously by 2 years old. Surgery was successful in all patients, except for one who received relatively late surgery at 6 years old and remains with facial asymmetry. We concluded that surgery should be performed before 5 years old, because a later operation did not lead to recovery from the facial asymmetry in one patient.