日小整会誌 (J Jpn Ped Orthop Ass) 16(1)：85-88, 2007.

脳性麻痺の姿勢異常に対する ボツリヌス毒素製剤による治療経験

愛知県心身障害者コロニー 中央病院整形外科

伊藤弘紀・矢崎 進・高嶺由二・沖 高司

要 旨 我々は頚部の過伸展や体幹の後側弯による姿勢異常を示す小児脳性麻痺患者に対して，A型ボツリヌス毒素製剤(BTX-A)による治療を行った．対象は2005年5月までに，姿勢異常の改善を目的にBTX-Aの投与を受けた脳性麻痺患者のうち，20歳未満であった6例である．初回投与年齢は4～17歳，投与回数は1～3回，1回の投与量は30～100単位(平均71単位)であった．BTX-A投与後には，全症例で筋緊張の低下や姿勢の改善がみられ，母親は「抱きやすくなった」「患児の意図的な動きがでやすくなった」などと評価していた．Tsuiの評価方法でも，改善傾向を認めた．しかし，著明な効果が認められたのは1か月程度であり，効果の持続期間に不満もみられた．BTX-Aの投与は姿勢異常の改善に有用であった．その適応や評価方法については，今後さらに検討する必要がある．

脳性麻痺は，脳の非進行性病変に基づく運動および姿勢の異常を示す疾患であり，異常な筋緊張の出現がその本質的な問題となっている．異常筋緊張により生じる四肢や体幹の姿勢異常は，患者のみでなく介護者にも大きな負担となる．我々は姿勢異常を示す小児脳性麻痺患者に対し，A型ボツリヌス毒素製剤(BTX-A)を用いた治療を行っている．その結果について報告し，今後の課題を検討する．

症例と方法

斜頚や頚部の過伸展に加え，体幹の高度な後側弯変形を示し，理学療法や内服療法などによっても改善が困難である脳性麻痺患者に対し，2003年以降，我々はBTX-Aであるボトックス®(アラガン社製，現在はグラクソ・スミスクライン社が製造販売)を使用した治療を行っている．今回の調査対象は，2005年5月までに，頚部の過伸展や斜頚ならびに体幹の後側弯変形の改善を目的として本製剤の注射による治療を行った，20歳未満の脳性麻痺患者とした．症例数は6例(男4，女2)で，患者の体重は10～30 kg(平均18.3 kg)であった．全例が坐位不能な運動レベルであった．投与部位は板状筋，半棘筋，広背筋を主とした後頚部や傍脊柱筋であるが，症例の状態により，また2回目以降の症例では前回の改善状況により選択部位を適宜変更した．注射後の変化は，主な介助者である母親からの聞き取りと，Tsui score[3]によって評価を行った．

結 果

初回投与時の年齢は4～17歳5か月(平均11歳6か月)であった．1回の治療で投与した薬剤量は30～100単位で，初回のみを対象にした平均投与

Key words：cerebral palsy(脳性麻痺)，spasticity(痙性)，paravertebral muscles(傍脊柱筋)，botulinum toxin(ボツリヌス毒素)，posture(姿勢)

連絡先：〒480-0392 愛知県春日井市神屋町713-8 愛知県心身障害者コロニー 中央病院整形外科 伊藤弘紀
電話(0568)88-0811

受付日：平成18年3月13日

◀図 1
症例 1 の注射部位
(2 回目)

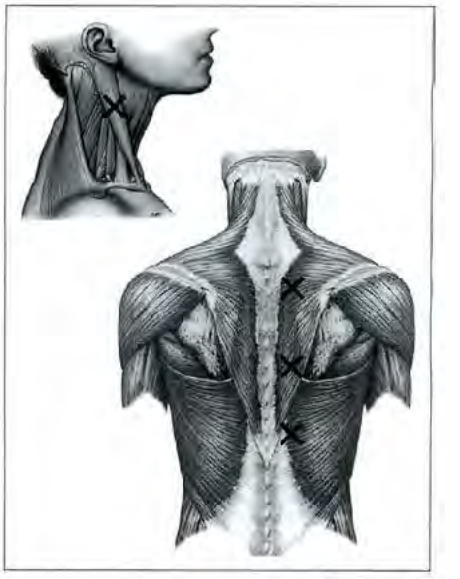

図 2. ▶
症例 2 の注射部位

量は 56.0 単位, すべての治療を対象とすると平均 72.3 単位であった. 体重 1 kg あたりの投与量に換算すると 2.2〜5.9 単位(平均 4.1 単位)となる. 調査期間中の投与回数は, 1 回が 3 例, 2 回が 1 例, 3 回が 2 例であった.

施注後には, 全例で緊張の緩和が得られ, 半数以上で姿勢の改善を認めた. 姿勢の改善には至らなくても, 個々の状態として, 自分で頸や体の向きを変えられる, 上肢の自動運動がでやすくなったなどの患者自身の動作の改善がみられたり, 抱きやすくなった, 車いすへの移乗が容易になったなど, 介護面での改善があったと母親は評価していた. その一方で, 著明な改善効果は 2 週間〜1 か月程度で消失しており, 効果の持続期間が短いことが不満となった. Tsui score の平均値は注射前が 14.0(10〜19), 注射後 1〜2 週では 10.3(5〜15)であった. 副作用と考えられる症状は, 認めなかった.

症例提示

症例 1：12 歳, 男児, 体重 18 kg. 脳性麻痺にてんかん, 精神遅滞を合併している. 筋緊張の亢進に伴い高度な後弓反張姿勢をとることが多かった. 内服やポジショニングなどの方法ではコントロールができなかったため, BTX A による治療を行った.

2003 年 8 月, 11 月, 2004 年 12 月の計 3 回, BTX-A を投与した. 筋緊張の亢進が著明であったため, 初回より 100 単位を使用した. 傍脊柱筋を中心に, 僧帽筋, 後頸部への投与を行った(図 1).

治療前は「頭とお尻がくっつくこともある」というほどの強い反張が, 注射後 1 週ごろには著明に改善し, 日常生活において「反張姿勢をとらなくなり自分で体位が変えられる」, 「(介護者による) 車いすへの移乗が楽になった」などと, 母親は効果に満足していた. しかし 1 か月が経過するころには, 効果がみられなくなった. Tsui score による評価ができた投与 2 回目は 11(注射前)から 5(1 週後)へ, 3 回目は 19 から 15 へと改善していた.

症例 2：5 歳, 女児, 体重 12 kg. 脳性麻痺にてんかん, 精神遅滞を合併. 体幹の強い後側弯変形に加え, 頸部の回旋・側屈, 下肢の wind blown 変形があった. 2004 年 11 月に BTX-A 30 単位を投与した. 投与部位は右胸鎖乳突筋と傍脊柱筋とした(図 2).

投与後には頸部および体幹の姿勢改善を認め, 上肢機能も「絵を描きやすくなった」などの改善があった. 2 週ごろより徐々に効果は減弱し, 1 か月程度で姿勢の改善効果はなくなっていたが, 上肢機能の改善はさらに 1 か月程度継続した. Tsui score による評価は 10(注射前)から 6(10 日後)へ改善していた.

考 察

重度の脳性麻痺患者では姿勢異常を伴っている

ことが多く，従来その治療としては，理学療法，内服が中心で，重度な症例には傍脊柱筋解離などの外科的治療が行われてきた．

本製剤の有効成分は，ボツリヌス菌によって生産される神経毒素の中で，最も毒性が強くかつ安定しているとされるA型ボツリヌス毒素である．末梢の神経筋接合部において，神経終末内のアセチルコリン放出を抑制して伝達を阻害することで，筋弛緩作用を示すとされている．しかし，この作用は神経枝が新生されるために，数か月で消退する．

BTX Aによる治療は，投与そのものは筋肉内への注射であり，容易に行うことができる．対象とする筋の選択や，投与量の増減により，多様な症状への応用が可能になる点も利点である．Comellaら[1]は成人を対象にしているが，反張姿勢を示す症例への投与で，姿勢が改善したことを報告している．脳性麻痺患者に対しても，特異的な姿勢や，筋の緊張度を適切に評価することができれば，その姿勢を改善させることは可能である．今回，我々が行ったボツリヌス治療の経験から，本治療法は投与量や部位の選択などに経験を要するものの，ほとんどの症例でその効果が得られるものと考えた．しかし，高度な脊柱変形を生じた症例では姿勢の改善は乏しく，また傍脊柱筋はボリュームが大きくなるため，特に体格の大きな症例では今の保険適応のもとでは，投与量が不足しがちとなる．また今回の症例では，1か月を過ぎるとはっきりとした効果がみられなくなってしまい，次回のBTX-A投与まで効果が継続しないことは，今後の課題ともなった．

本製剤に特有な副作用として，嚥下障害や呼吸障害の発生が報告されており，特に重度の脳性麻痺患者では注意が必要である．また効果の持続期間は一般的にも3〜4か月とされており，継続した効果を期待する場合には繰り返して投与することになり，抗体産生が起こりうる．また小児への投与については，筋そのものの変化や長期投与の影響なども危惧される[2]．我々が治療を行った症例には，明らかな副作用は認められなかった．

今回は重度の脳性麻痺患者を対象としたため，治療効果についての評価は，主な介助者である母親からの聞き取りが中心となった．わずかな違いにも気づくところがある反面，主観的要素が中心となり，効果の継続期間についても曖昧となることは否めない．本製剤は，全症例の使用成績調査を行うことになっているため，Tsuiscoreによる評価を全例で行った．1〜2週間後の評価では，ほとんどの例で点数は改善していた．しかし本来は痙性斜頸の評価に用いられる尺度であり，ADLの改善程度とTsui scoreの改善は必ずしも一致しているわけではなく，今回のような体幹姿勢の異常が主体となる症例では十分な評価にならないと考えられる．今後は，姿勢の変化を適切に評価できる方法を検討する必要がある．また治療目的には，介護者の負担軽減もあり，姿勢改善以外の視点からの評価も必要となろう．

まとめ

脳性麻痺児の異常姿勢に対し，BTX Aによる治療を行った．緊張の緩和により，姿勢の改善のみでなく，動作の改善や介助量の軽減といった効果が得られた．重篤な副作用はなかった．効果を持続させる方策，評価方法については，今後の検討課題である．

文　献

1) Comella CL, Shannon KM, Jaglin J：Extensor truncal dystonia：successful treatment with botulinum toxin injections. Mov Disord 13：552-555, 1998.
2) Gough M, Fairrst C, Shortland AP：Botulinumm toxin and cerebral palsy：time for reflection? Dev Med Child Neurol 47：709-712, 2005.
3) Tsui JK, Eisen A, Mak E et al：A pilot study on the use of botulinum toxin in spasmodic torticollis. Can J Neurol Sci 12：314-316, 1985.

Abstract

Botulinum Toxin Injection for Truncal Dystonia in Cerebral Palsy

Hironori Ito, M. D., et al.

Department of Orthopaedic Surgery, Central Hospital, Aichi Prefectural Colony

Six patients with cerebral palsy and an abnormal posture (spastic truncal dystonia) with torticollis and kyphoscoliosis were treated with botulinum type A toxin (BTX A). The age of first treatment was 4 17 years. The dosage of BTX A was 30 100 U (mean 71 U). After BTX A injection, the tightness of paravertebral muscles weakened, and posture was improved in all patients. Parents were satisfied that the changes allowed them to be held easily, and voluntary movements by the child became easier. It was difficult to evaluate these changes in attitude in cerebral palsy using a Tsui score. The remarkable effect continued for only around 1 month. The injection of BTX A was useful for improvement in abnormal posture in cerebral palsy. However, the indication for BTX A needs to be determined, and results further investigated.