日小整会誌 (J Jpn Ped Orthop Ass) 16(1) : 1-5, 2007.

再生不良性貧血に対するステロイド大量療法後に生じた小児大腿骨頭壊死症の長期経過

昭和大学藤が丘病院整形外科
大下優介・渥美敬・柁原俊久
平沼泰成・玉置聡・朝倉靖博
東戸塚記念病院整形外科
山崎謙

要旨　大腿骨頭壊死症はステロイド大量療法後に続発して発症することが多いが，小児の報告は少ない．我々は再生不良性貧血の治療においてステロイドパルス療法を受けたのち，両側の大腿骨頭壊死症を起こした症例を保存的に加療し成長終了まで経過を追えたので報告する．

本症例は，保存療法にて壊死域の縮小が明らかに生じており，小児ステロイド性大腿骨頭壊死症に対しては保存療法を考慮する必要があると考えられた．

はじめに

小児ステロイド関連大腿骨頭壊死症の報告は極めて稀である．今回我々は，7歳時に再生不良性貧血に対するステロイド治療を受けたのちに両側の大腿骨頭壊死症を生じた女児を成長終了まで経過を追えたので文献的考察を加え報告する．

症例

患者：7歳，女児

7歳9か月時より運動時の息切れ，顔色不良が出現，8歳0か月時より歩行時の倦怠感，体幹部の点状出血斑が出現した．近医小児科を受診したところ汎血球減少を認め，再生不良性貧血の診断を受けた．同疾患治療のためその後6か月間のステロイド投与を受け，その間に2度のステロイドパルス療法を受けた．この間のステロイド最大投与量はプレドニン換算で1日あたり1,250 mg，総投与量は23,974 mgであった．

パルス療法後約半年の時点で左股関節痛を訴えたため当科を初診．単純X線股関節正面像(図1-a)ではステロイド投与に関連した大腿骨頭症を疑わせる骨頭圧潰や帯状硬化像などの所見はなく両側大腿骨頭の萎縮像を認めるのみであったためsteroid induced osteoporosisと診断し経過観察としたが，8歳9か月時に股関節痛が増悪，小児科入院中に当科を再診した際の単純X線股関節正面像(図1-b)では両側骨頭荷重部に広範な帯状硬化像の形成と軽度の骨頭圧壊が観察され，この時点でステロイド性大腿骨頭壊死症と診断した．病期，病型は現行の厚生省班会議改訂分類[2]に当てはめた場合に両側ともtype C1, stage 3Aに分類される広範囲壊死であり当初外科的治療も考慮されたが，この時点ではまだ原疾患に伴う汎血球減

Key words : osteonecrosis in the femoral head(大腿骨頭壊死), child(小児), aplastic anemia(再生不良性貧血), cortico steroid administration(ステロイド治療), treatment(治療)
連絡先：〒227-8501　神奈川県横浜市青葉区藤が丘1-30　昭和大学藤が丘病院整形外科　大下優介
電話(045)974-6365
受付日　平成17年10月27日

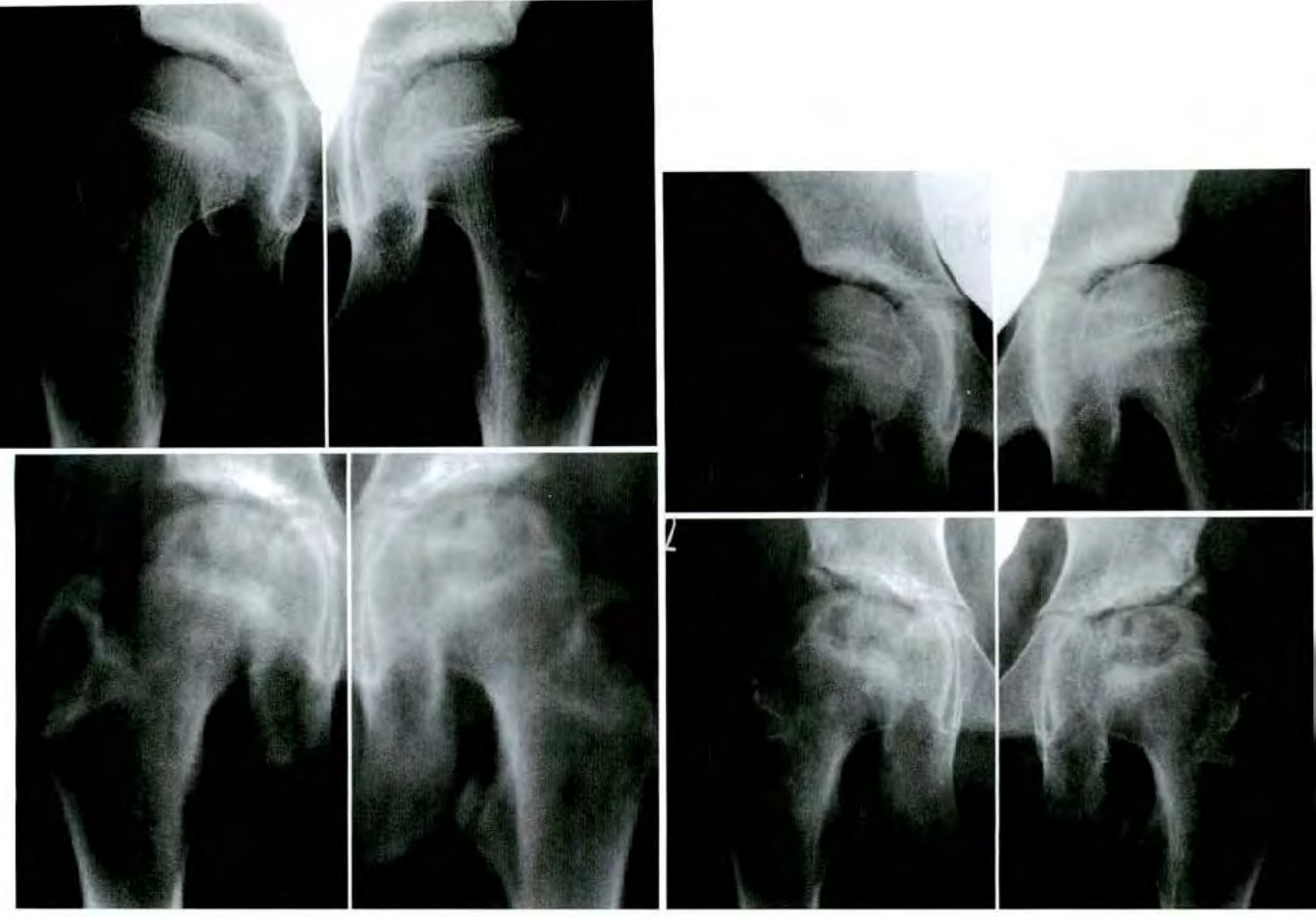

図 1. 単純 X 線両股関節正面像

a | b
c | d

a：初診時．大腿骨頭の萎縮像のみを認め steroid induced osteoporosis と判断した．
b：再診時．両大腿骨頭の圧潰はみられないがわずかな帯状硬化像が骨頭外側にみられ type C 2 の広範囲壊死と判断した．
c：治療開始 2 か月後．分界部は明瞭となるも荷重部に健常域を認めない．
d：治療開始後 4 か月後．帯状硬化像が骨頭内側へ移動し壊死域が縮小し type B へと移行した．

少の改善がみられず全身状態は不良であったため保存的治療を選択，小児科入院のベッド上で両股関節軽度外転位にて両下肢それぞれ 1.5 kg の介達牽引を 3 か月行った．牽引 2 か月後の単純 X 線像(■ 1-c)では分界部は明瞭となり，荷重部の広範囲に壊死像を認めたが，治療開始 4 か月後の単純 X 線像(■ 1-d)では壊死域の明らかな縮小が観察されたためにプール内免荷歩行を開始，6 か月後の両股関節単純 X 線正面像(図 1-e)では病型は両側とも type B への移行が確認され二本松葉杖歩行にて退院となった．

症状出現より 2 年後の単純 X 線では帯状硬化像が消失(■ 1-f)，5 年後の単純 X 線両股関節正面像では両側とも骨頭の扁平化，頸部の短縮を認めるものの関節適合性は良好であった(■ 1 g)．症状出現より 9 年後の 17 歳時においても適合性は保たれており(■ 1 h)，JOA score は 100 点(表 1)と良好であるが，骨頭変形はペルテス病に対する評価法を当てはめると右は Stulberg class II 左は class III に分類される骨頭前面の扁平化，変形が観察されており，将来の関節症への進展に対し今後も注意が必要であると考えられた．

考 察

ステロイド性小児大腿骨頭壊死骨頭症の報告は少なく，中でもステロイド投与を必要とした原疾患が再生不良性貧血であった報告は我々が渉猟し得た範囲では岡ら[6]による 1 例のみであった．金

e f
g h

図 1. 単純 X 線両股関節正面像（つづき）

e：治療開始 6 か月後．荷重部害側健常域は右 100%左 77%と増加し壊死域の縮小が認められる．
f：治療開始後 2 年後．帯状硬化像は消失した．
g：治療開始後 5 年後．両側ともに骨頭の扁平化，頚部の短縮を認める．
h：治療開始後 9 年後．

子ら[10]は急性リンパ性白血病の小児例においては女児であることも骨頭壊死症の risk factor であると報告している．基礎疾患が異なるため単純に比較はできないが本症例もまた女児例であった．

本症例は短期経過を当教室の山崎がすでに報告[1]している．この中で山崎も述べているが，本症例の特殊性として，① 修復形態がペルテス病の修復過程と異なること，● 成人の骨頭壊死と類似した X 線像を示すにもかかわらず，修復速度が速いことの 2 点が挙げられる．

小児大腿骨頭壊死症に対する治療に関する報告としては，保存的療法として Cole ら[2]，Bömelburg ら[1]は免荷療法を，Hummer ら[4]は免荷式長下肢装具療法を，荻澤ら[5]は長下肢装具での治療を報告しているが，免荷に牽引療法を併用したか否かの記載はない．観血的治療としては，Prindull ら[8]は屈曲骨切り術を，Hanif ら[3]，Ronald ら[7]は人工関節置換術を報告している．

本症例では，単純 X 線で骨頭壊死が明らかとなった時点での病変の大きさ，局在を考慮すると，

表 1. 最終経過観察時の関節可動域

	右	左
屈曲/伸展	120°/5°	130°/5°
外転/	35°	35°
内旋/外旋	30°/15°	35°/15°
JOA Hip Score	100	

これを成人例に照らし合わせた場合に骨切り術の適応も十分あったものと考えるが，汎血球減少が十分に改善されていない状態では積極的に外科的治療に踏み切れず結果として保存的治療を選択したというのが正直なところである．また，その後の短期経過においても，骨頭の圧潰，亜脱臼位の明らかな進行を認めず壊死範囲の縮小を認めたためそのまま免荷のみによる保存的療法を継続し，補正手術を行うことなく成長終了まで経過を追えた．

まとめ

再生不良性貧血に対するステロイドパルス療法後に生じた小児両側ステロイド性大腿骨頭壊死症

の1例を　了まで観察した．本症例では保存療法により明らかな壊死域の縮小がみられ比較的良好な治療成績が得られた．

結　語

1）再生不良性貧血に対するステロイドパルス療法後に生じた小児両側ステロイド関連大腿骨頭壊死症の1例を保存的に成長終了まで経過観察した．

2）本症例は保存療法により，壊死域の縮小が明らかに生じており，成人の大腿骨頭壊死症に比べ小児では広範囲ステロイド性大腿骨頭壊死症といえども保存的療法を考慮する必要があると考えられた．

本稿の要旨は，第13回日本小児整形外科学会にて発表した．

文　献

1) Bömelburg T, von Lengerke HJ, Ritter J : Aseptic osteonecrosis in the treatment of childhood acute leukemias. Eur J Pediatr 149 : 20 23, 1989.
2) Cole WG, Neal BW : Corticosteroids and avascular necrosis of the femoral head in childhood. Aust Pediatr J 12 : 37 42, 1976.
3) Hanif I, Mahmod H, Pui CH : Avascular femoral head necrosis in pediatric cancer patients. Med Pediatr Oncol 21 : 655 660, 1993.
4) Hummer CD Jr : Avascular necrosis of the capital femoral epiphysis in a child receiving corticosteroids. Clin Orthop Relat Res 125 : 65 67, 1977.
5) 荻澤　進，今高城治，小沢武史ほか：急性リンパ性白血病の治療中に大腿骨頭壊死を合併した女児例．Dokkyo Journal of Medical sciences 27 : 335 340, 2000.
6) 岡　徹明，坂田葉子，鈴木　豊ほか：加味帰脾湯が奏効した再生不良性貧血の1例．臨床小児医学 46 : 133 135, 1998.
7) E Potter DE, Genant HK, Salvatierra O : Avascular necrosis of bone after renal transplantation. Am J Dis Child 132 : 1125 1129, 1978.
8) Prindull G, Weigel W, Jentsch E et al : Aseptic osteonecrosis in children treated for acute lymphoblastic leukemia and aplastic anemia. Eur J Pediatr 139 : 48 51, 1982.
9) 高岡邦夫，渥美　敬，大園健二ほか：特発性大腿骨頭壊死症　診断基準・治療方針策定ワーキンググループ：特発性大腿骨頭壊死症診断基準・病型・病期分類．厚生労働省特定疾患対策事業骨関節系調査研究班　特発性大腿骨頭壊死症調査研究分科会報告書2001.
10) 東京小児がん研究グループ(TCCSG)，金子雅文，太田節雄，土田昌宏ほか：無菌性骨頭壊死をきたした急性リンパ性白血病(ALL)症例についての疫学的調査．小児がん 32 : 288, 1995.
11) 山崎　謙，渥美　敬，扇谷浩文ほか：再生不良性貧血の治療に続発した小児ステロイド性大腿骨頭壊死症の1例．臨整外 26 : 217 221, 1991.

Abstract

Osteonecrosis in the Femoral Head Following Corticosteroid Administration for the Treatment of Aplastic Anemia in a Child : A case report

Yusuke OSHITA, M. D., et al.

Department of Orthopaedic Surgery, Fujigaoka Hospital, Showa University School of Medicine

We report a case of a nine year old girl with bilateral osteonecrosis in the femoral head following steroids administration for treating aplastic anemia. At 1 year after thesteroids pulse treatment, the patient had bilateral hip pain, but conventional radiographs showed no findings of any onset of osteonecrosis. At 6 months later, an AP radiograph showed mild collapse with sclerotic change implying osteonecrosis. The lesion was decreased in size after 3 months' skin traction on the bed. Gait was permitted using two crutches.

At final follow up(after 9 years), the lesions were improved although the femoral heads remained slightly deformed. The patient had no symptoms of pain during activities in daily life.