日小整会誌 (J Jpn Ped Orthop Ass) 15(2)：294-298, 2006.
第16回日本小児整形外科学会学術集会　主題VII-2／ペルテス病

両側股関節外転装具によるペルテス病の治療成績

鹿児島県立整肢園整形外科
中村雅洋・吉野伸司・肥後　勝
鹿児島大学大学院運動機能修復学講座整形外科学
小宮節郎

要　旨　両側股関節外転装具で治療し骨成熟年齢まで経過観察したペルテス病の治療成績について検討した．対象は146例158股(男児133例，女児13例)で発症年齢は平均6.7±2.2歳，Catterall分類はgroup 2 4股，group 3 75股，group 4 79股であった．初期治療は全例両側外転装具で保存的に行い，経過観察中に股関節適合性不良，大転子高位，脚長差が生じた症例には補正手術を行った．最終調査時のStulberg分類はclass I 22股，class II 70股，class III 44股，class IV 22股でclass Vはなかった．正常股関節と考えられるclass I，IIは58%で，両側例，高年齢発症例，広範囲障害例の成績が不良であった．補正手術は臼蓋側5股にSalter骨切り術，RA0，大腿骨側27股に大転子下降術，脚延長術を行ったが，大転子下降術は低年齢で発症した広範囲障害例に多かった．

はじめに

ペルテス病の治療は保存的，観血的治療を問わずcontainmentの概念に沿ったものが一般的で，当園では両側股関節外転装具を用いた保存的治療を行っている．今回は当園で初期治療を行い，骨成長終了まで経過観察できた症例の治療成績を検討したので報告する．

対象と方法

対象は1975年以降当園で治療したペルテス病386例中，骨成熟年齢と考えられる15歳以降まで観察し得た146例(男児133例，女児13例，両側例12例)である．初診時年齢は平均6.7歳(2～12歳)，調査時年齢平均15.9歳(15～24歳)，経過観察期間は平均9.0年(3～19年)であった．

治療方法は入院のうえ，2kgの下肢介達牽引を行い，股関節の過敏性がとれ，外転が35°以上可能になった時点でBatchelor型の両側股関節外転装具を装着した(図1)．装具は就寝時以外は常に装着し，原則的に免荷，移動は車椅子で行うため，学童児は装着後も入院治療となる場合が多い．装具治療中は股関節可動域改善訓練を中心とした理学療法を毎日行い，X線写真を1か月おきに撮影してcontainmentと骨頭修復状態を確認した．X線写真上primary healingに至った時点で装具を除去，歩行を開始したが，装具装着期間は平均14.4か月(4～30か月)であった．装具除去後は外来で定期的に経過観察を行い，股関節適合性不良，大転子高位などが出現した場合は補正手術を行った．

今回はこれらの症例の発症年齢，初期Catterall分類，最終調査時Stulberg分類，補正手術の有無を調査し，治療成績と成績影響因子について検討した．

Key words：Perthes' disease(ペルテス病)，conservative treatment(保存的治療)，bilateral hip abduction brace(両側股関節外転装具)
連絡先：〒891-0175　鹿児島市桜ヶ丘6-12　鹿児島県立整肢園整形外科　中村雅洋　電話(099)265-5007
受付日：平成18年1月5日

結　果

今回の対象症例の平均発症年齢は6.7±2.2歳(2～12歳)であった．片側例の6.9±2.1歳に対し，両側例先行側は4.8±2.1歳で両側例が明らかに低年齢で発症していた($p<0.01$)．

Fragmentation stageで評価したCatterall分類にgroup 1はなく，group 2が4股(3%)，group 3が75股(47%)，group 4が79股(50%)であった．発症年齢別では6歳未満にgroup 2はなく，group 3が33%，group 4が67%，6歳以上9歳未満ではそれぞれ4%，49%，47%，9歳以上では3%，64%，33%であった．6歳未満の症例におけるgroup 4の頻度が6歳以上の症例より明らかに高かった($p<0.05$)．

最終調査時のStulberg分類はclass I 22股(14%)，class II 70股(44%)，class III 44股(28%)，class IV 22股(14%)でclass Vはなく，ほぼ正常股関節と考えられるclass I，IIは58%であった．発症年齢別では6歳未満のclass I，IIが61%，6歳以上9歳未満が68%であったのに対し，9歳以上の症例では47%と成績不良となる傾向があった($p<0.1$，図2 a)．Catterall分類別ではgroup 3のclass I，IIが70%であったのに対し，group 4は49%と明らかに成績が不良であった($p<0.05$，図2-b)．片側例と両側例に分けて検討すると，片側例のclass I，IIは63%，両側例は33%で明らかに両側例の成績が不良であった($p<0.05$，図2-c)．

初期治療終了後から最終調査時までに跛行を呈し，大転子高位や大腿骨短縮を認めた症例に大転子下降術単独，あるいは脚延長術との合併手術，股関節適合性不良を認めた症例にChiari骨盤骨切り術，寛骨臼回転骨切り術を施行した．結果的に補正手術は大腿骨側27股(17%)，臼蓋側5股(3%)に行われた．

症例呈示

症例は初診時年齢7歳6か月の男児，左ペルテス病である(図3-a, b)．初診時necrosis stageで，2週間の外転牽引を行った後に装具を装着した(図3-c)．Fragmentation stageでのCatterall分類はgroup 3，Herring分類はgroup Bで，primary healingに至るまで14か月間装具治療を行った．最終調査時には軽度の骨頭肥大，頸部短縮を認めるものの，骨頭は球形でStulberg分類class II(図3 d，e)，臨床症状はなくJOA score 100点であった．

図1．両側股関節外転装具

考　察

ペルテス病の保存的治療にはcontainmentを目的とした様々なcast, braceが使用され，成績良好例は片側型装具で46～66%[5)6)9)]，両側型装具で50～94%[2)4)8)10)]と報告されている．当園で使用しているBatchelor型装具は比較的簡便，確実にcontainmentが得られる利点がある．両側型装具で免荷を基本とするためADL制限は大きいが，当園は肢体不自由児施設で入園期間に制限は少なく，養護学校が併設され就学の便宜が図れるため，containmentの獲得，維持を優先して本装具を使用している．

今回の検討では症例全体の成績良好例は58%であったが，片側例に限ると63%とほぼ満足できる結果であった．一方，両側例は33%と明らかに成績不良で，発症年齢が低年齢であったことも考慮すると，片側例とは異なる何らかの生理学的，

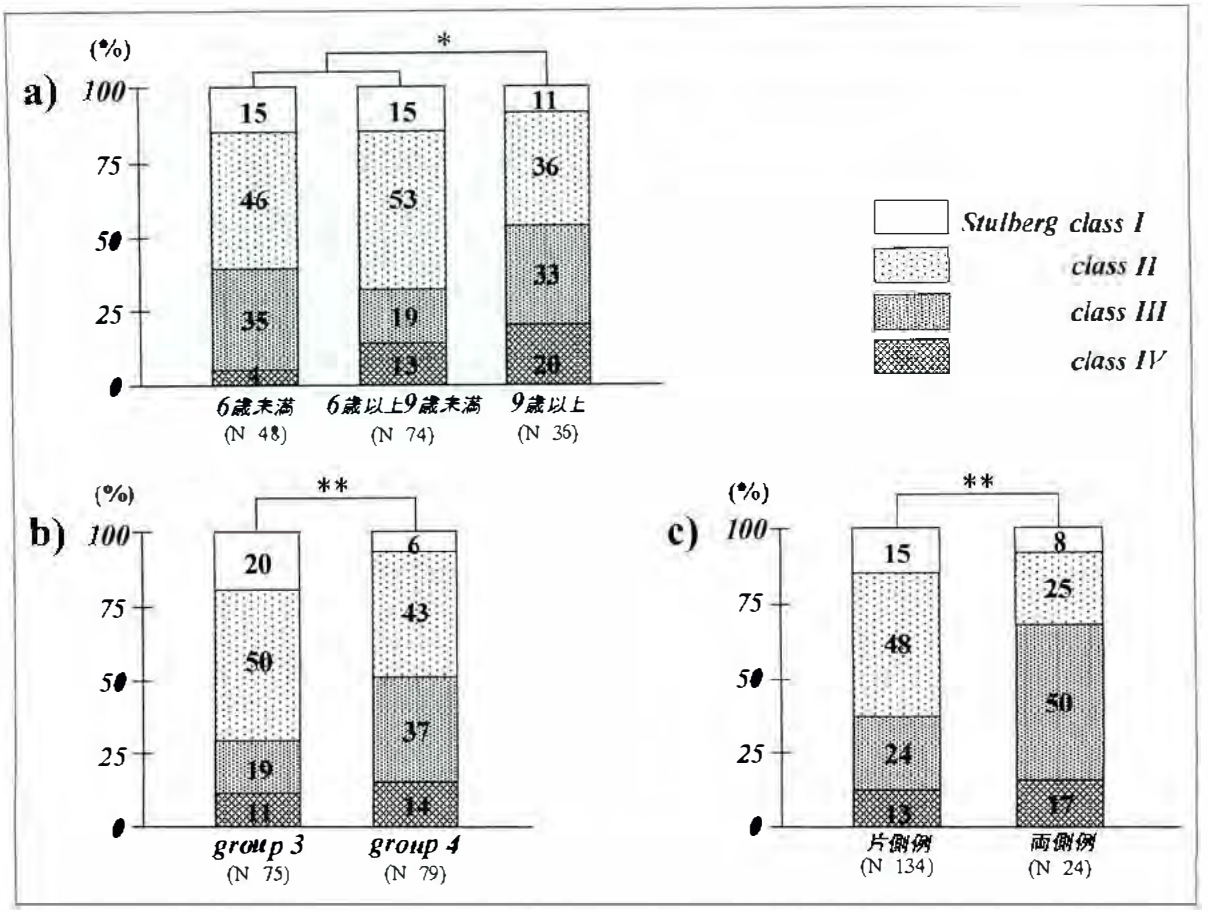

図 2. Stulberg 分類による調査時 X 線評価
a：発症年齢別　b：Catterall 分類別　c：片側例と両側例(*p<0.1, **p<0.05)

解剖学的異常が発症，治癒過程に関与している可能性が推察される．

ペルテス病の成績影響因子として発症年齢と骨頭障害範囲を指摘する報告が多い[2)6)8)10)]．今回の片側例の成績を検討すると，発症年齢別では 9 歳未満の成績良好例 68% に対し 9 歳以上は 48%，骨頭障害範囲別では Catterall 分類 group 3 の成績良好例 70% に対し group 4 は 56% であり，従来の報告と同様に年長発症例，広範囲骨頭障害例の成績が不良であった．年長発症の広範囲障害例では骨頭だけでなく臼蓋の remodeling 能低下，装具療法に対する compliance 低下による治療成績悪化が予測され，確実な containment 獲得のためには内反骨切り術，骨盤骨切り術などの観血的治療法も考慮する必要があると思われる．また年長発症例には深沢ら[3)]が報告した成人の大腿骨頭無腐性壊死症として対処するべき症例が含まれる可能性もあり，症例によっては containment 療法以外の適切な治療法を検討する必要がある．

ペルテス病における大腿骨頭の形態や股関節適合性に関する研究に比べ，下肢成長障害に関する報告は少ない[1)7)]．自検例の頚部短縮のために大転子下降術を行った 27 股を検討すると，head at risk sign の lateral subluxation，metaphyseal cyst をともに 94% と高率に認め，補正手術を行わなかった症例と比較して発症年齢が低く，Catterall 分類 group 4 が多い傾向がみられた．一般に低年齢発症例は予後良好とされているが，広範囲障害例で骨端線障害を伴う場合には，残余成長期間が長いため下肢成長障害が発生しやすいと考えられる．

まとめ

1）両側股関節外転装具で治療し，骨成熟年齢

図 3.
左ペルテス病，男児
a：初診時(7歳6か月)X線正面像
b：初診時Lauenstein像
c：装具装着後X線正面像
d：最終調査時(16歳10か月)X線正面像
e：最終調査時Lauenstein像

以降まで経過観察できたペルテス病146例158股関節の治療成績を検討した．

2）最終調査時のStulberg分類class I，IIは58%で，両側例，片側例の年長発症例，骨頭広範囲障害例の成績が不良であった．

3）補正手術として行った大転子下降術は低年齢発症の広範囲障害例に多かった．

文献

1) Canario AT, Williams L, Wientroub S et al：A controlled study of the results of femoral osteotomy in severe Perthes' disease. J Bone Joint Surg 62-B：438 440, 1980.
2) 藤井正司，金澤慎一郎：Perthes病に対する外転装具療法の長期成績と保存療法の適応．関節外科 24：58 64，2005.
3) 深沢雅則，加藤哲也，増田武志ほか：10歳代に発症したペルテス病および大腿骨頭無腐性壊死症の分析．中部整災誌 24：596 599，1981.
4) 亀ヶ谷真琴，篠原裕治，小泉 渉ほか：ペルテス病に対する外転・荷重装具であるAtlanta braceの成績．日小整会誌 5：147 152，1995.
5) 窪田秀明，野口康男，中島康晴ほか：ペルテス病に対する西尾式装具治療の成績．日小整会誌 9：15 18，2000.
6) 楠谷 寛，藤井敏男，高村和幸ほか：西尾式外転免荷装具の治療成績．別冊整形外科 48：129-138，2005.
7) Shapiro F：Legg Calvé Perthes disease, a study of lower extremity length discrepancies and skeletal maturation. Acta Orthop Scand 53：437 444, 1982.
8) 杉 基嗣，開地逸朗，国司善彦ほか：ペルテス病の保存的治療成績．日小整会誌 3：9 14，1993.
9) 高木 徹，三谷 茂，塩田直史ほか：免荷装具療法におけるペルテス病の治療成績．日小整会誌 9：236 241，2000.
10) 田村 清，二見 徹，小林雅彦ほか：A cast変法の長期成績とその限界．日小整会誌 3：157 163，1993.

Abstract

Conservative Treatment Using a Bilateral Hip Abduction Brace for Perthes' Disease : Review of Results

Masahiro Nakamura, M. D., et al.

Kagoshima Prefectural Handicapped Children's Hospital

We have examined the outcomes in patients with Perthes' disease treated using a bilateral hip abduction brace and who were followed until the age of bone maturation. We reviewed the results for 158 hips in 146 patients(133 boys and 13 girls)with a mean age at onset of 6.7±2.2 years. According to Catterall's classification, 4 hips were in group 2, 75 hips in group 3, and 79 hips in group 4. We treated all patients initially with an abduction brace for both hip joints, and performed additional surgery if residual deformity was observed during follow-up. According to Stulberg's classification at final follow up, 22 hips were in class I, 70 hips class II, 44 hips class III, 22 hips class IV, and none in class V. Those in classes I and II accounted for 58% of all hips. The outcome was generally poor in patients who were affected in both hip joints, whose age at onset was older, and who had extensive impairment. As additional surgery, we performed Salter's osteotomy and RAO in 5 hips on the acetabular side, and distal transfer of the greater trochanter in 27 hips on the femoral side. Distal transfer of the greater trochanter was required in many patients with extensive impairment whose age at onset was younger.