日小整会誌 (J Jpn Ped Orthop Ass) 14(2)：109 113, 2005.

随意性股関節脱臼の1例

長野県立こども病院整形外科
魚住　律・藤岡文夫・赤羽　努

要　旨　症例は1歳2か月の女児で，右股関節の弾発を主訴に来院した．家族歴で特記すべきことなし．現病歴ではときおり右股関節をコキッといわせることに母親が気づいた．四肢，顔貌に異常なし．皮膚の異常弛緩性，脚長差，関節可動域制限はいずれもなかったが全身の関節弛緩性を認めた．ぐずって泣き出すと右股関節にクリックを生じた．単純X線写真上臼蓋形成不全や骨頭変形はなかったが，脱臼時は骨頭が外下方へ移動した．関節造影では介在物はなく，CT，MRIでも異常はなかった．牽引，外固定を施行したがいずれも無効だった．固定を終了し経過観察としたところ一時脱臼がまったく見られなくなったが，保育園通園をきっかけに脱臼が再発した．4歳になり脱臼整復は自在となったが「もうやらないように」と指導して以降脱臼のエピソードはない．本症例は関節弛緩という基盤に心理的な要因が加わり病態が形成されたものと考えられた．

はじめに

外傷の既往がなく麻痺性あるいは結合組織疾患といった基礎病変が存在しない児の随意性股関節脱臼は稀である．今回我々はそのような1例を経験したので若干の文献的考察を交えて報告する．

症　例

症　例：1歳2か月の女児．第2子．

現病歴：ぐずって泣き出したとき右股関節をコキッといわせることに母親が気づいた．この異音は1歳頃より始まった．既往歴では1歳になってもハイハイしないことから小児科受診していたが，神経学的に明らかな異常はなかった．検診において股関節の異常を指摘されたことはなかった．家族歴では特記すべきことはなかった．

現　症：四肢，顔貌に異常なし．皮膚の異常弛緩性，脚長差，関節可動域制限はいずれもなし．全身の関節についてその弛緩性を検査したところ，CarterとWilkinson[2]の5徴候のうち母指が前腕につく，肘，膝関節の過伸展，足関節の過度背屈の4つを満たした．股関節部に腫脹なし．関節可動域制限なし．ぐずって泣き出すと右股関節にクリックを生じた．自ら股関節を屈曲させ，開排位にもっていくと大転子がガクッと外方に突出し，その後前方に整復感があった．初診時にはつかまり立ち，独歩はできなかった．

画像所見：非脱臼時の単純X線写真上臼蓋形成不全や骨頭変形はなく，骨頭位も正常であった．見かけ上の頚体角は右154°，左152°と軽度の外反股を認めた(図1)．脱臼時は骨頭が外下方へ移動し，vacuum phenomenonが陽性であった(図2)．関節造影では介在物を認めず，開排位，ランゲの肢位で両股関節裂隙に造影剤が幅広く貯留し，伸展位とするとこれがやや減少した(図3)．全身麻酔のもとで他動的にストレスをかけてみたが，脱臼を再現することはできなかった．CT，MRIでは関節唇の内反，肥厚や骨・軟骨の損傷などは見ら

Key words：dislocation of the hip(股関節脱臼)，voluntary(随意性)，children(小児)
連絡先　〒399 8288　長野県南安曇郡豊科町大字豊科3100　長野県立こども病院整形外科　魚住　律
電話(0263)73 6700
受付日：平成16年8月11日

図 1. 1歳2か月，女児．両股正面中間位 X 線像

図 2. 開排位 X 線像，脱臼時

a
b
c

図 3. ▶

股関節造影像
a：中間位正面
b：開排位
c：ランゲの肢位．股関節伸展位の求心性が良好であった

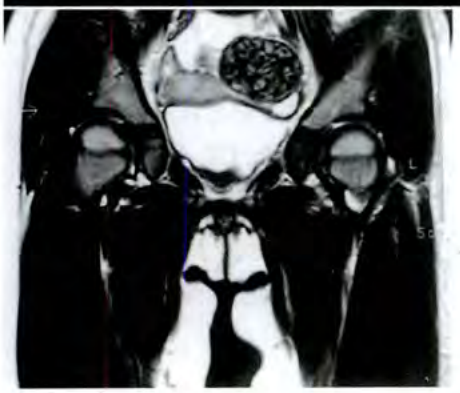

a
b

図 4
a：単純 CT 像
b：MRI T-1 強調画像
関節唇の内反，肥厚や骨・軟骨の損傷などは見られなかった

れなかった(図 4)．

経　過：関節造影所見で股関節伸展位のほうが他の肢位より求心性が良好であったため，まず入院の上2週間両下肢水平牽引とした．脱臼が認められなくなったため退院し経過観察とした．この頃よりつかまり立ちも始まった．しかし1か月後より脱臼が再発した．バストバンドを腰部～大腿部に装着し股関節屈曲を制限したところ，脱臼が認められなくなったが2か月するとまた脱臼させるようになった．またこの頃より左股関節も脱臼させるようになった．再度入院し水平牽引を行い，脱臼回数が減少してきたところで体幹以下右下肢

図 5. 体幹以下右下肢伸展装具

a
b

図 6. ▶

4 歳時脱臼時 X 線像
a：右脱臼時
b：左脱臼時．たのめば左右とも自在に脱臼させた

伸展装具を装着した(図 5)．装着後脱臼が消失したので約 2 か月後より数時間ずつ装具をはずしていった．1 歳 9 か月頃より独歩が始まった．しかし大泣きするとやはり脱臼させることから，装具療法は無効と判断し，2 歳より単に経過観察のみとした．しばらくの間は泣くと脱臼させていたが，3 歳 4 か月以降脱臼は自然に消失した．3 歳 9 か月より保育園に通いだし，このとき一時的に脱臼が再発した．保育園で脱臼させているとの報告はなかった．4 歳になるとやってみるようお願いすれば左右自在に脱臼・整復ができた(図 6)．痛みはないとのことだった．聞きわけがよくなってきたので，もうそういうことはしないように指導すると，それ以降まったく脱臼させることはなくなった．

考 察

全身的な結合組織病，骨軟骨異形性症，外傷などが無いにもかかわらず股関節の脱臼が繰り返されることは稀である．報告が少ないこともあり，病態に関してはまだ明らかになっていない．Ahmadi[1]は反復する股関節脱臼についてこれらを 3 つに分類している．① 再発性脱臼(recurrent dislocation　外傷後不随意におこる)，② 随意性脱臼(voluntary dislocation　靱帯弛緩性，麻痺性疾患が関与する)，③ 習慣性脱臼(habitual dislocation 靱帯弛緩性，麻痺性疾患が関与せず外傷後でない)．

随意的に股関節を脱臼させるというこの稀な行為は，現在までに小島[5]と Song[7]の報告から海外および本邦で 32 例の報告があり，その特徴としてスナップ，クリック，ホッピングと表現される音がする，女児に優位，無痛性，単関節である，右側優位といったことがあげられている．両側例は 32 例中 5 例で，全体の約 15%を占めるに過ぎない．単純 X 線写真においては異常所見を認めないが，多くの症例で脱臼時 X 線写真上 Vacuum phenomenon が陽性である[1)3)5)6)7)]．小杉ら[6]によるとこの vacuum phenomenon は関節軟骨面から骨頭が引き離されるときに，周りの組織からの free gas が吸収され gas chamber ができたために現われ，これが生じるということは関節周囲組織により関節包が十分に支持されているということを意味していると述べている．外傷などによる 2 次的な脱臼との鑑別診断の糸口となると考えられる．CT，MRI といった画像検査は 15 例で行われているが，軟部組織の大きな異常を認めたもの

はなく，CT 上臼蓋後壁の低形成を指摘されたものが2例[4)9)]，高度の前捻角を認めたもの2例[7)] MRI 上骨頭軟骨のわずかな変化を認めるものが1例[7)]あるのみであった．

随意性股関節脱臼の成因については様々な考察がなされており，全身的あるいは股関節に限局した関節包の弛緩[5)6)]，臼蓋後壁の欠損，変形[4)]，精神的な問題[1)5)]などが挙げられている．しかしながら，全身の関節弛緩，靱帯弛緩はとくに基礎疾患のない小児でも珍しいことではなく，臼蓋の形状に関しても，脱臼が起こる前から変形があったのか，脱臼が繰り返されたためにそうなったのかを判断することは難しい．精神的問題に関して Ahmadi ら[1)]は随意性股関節脱臼を起こす子どもは何らかの精神的問題を抱えており，指しゃぶりや爪噛み，耳介を引っ張るといった周囲の注意を引くための行為と似通っていると述べている．これら考えられる原因はどれも単独では随意性股関節脱臼を説明しがたい．こういった状況が複合されて起こってくるのではないかと考えられる．

治療に関しては経過観察のみ16例，装具ないしは牽引などの保存的治療が8例，手術治療の行われたものが6例であった．経過観察例の中には両親から脱臼癖をやめるよう指示された例も含まれていた．手術療法については関節縫縮術，内反骨切り術等が行われていた．予後に関してはいずれも良好で，重篤な後遺症を残したという報告はなかった．

今回，我々の経験した症例は外傷の既往がなく基礎疾患はないが全身の関節弛緩性を認めた．また先に挙げた特徴をほとんど満たしているため随意性股関節脱臼と診断した．全身の関節弛緩性と軽度の外反股があり身体的にも脱臼を起こしやすい特徴を備えており，またぐずって脱臼をくりかえす，保育園に通いだして回数が増加するといったエピソードから精神的未熟さや分離不安が関与していたと考えられた．全身麻酔下，覚醒時の両方において他動的な脱臼の再現は不可能であった．外部からの脱臼操作ではなし得ない，患児なりの「はずすコツ」があると考えられた．治療に関しては牽引療法，装具療法いずれも無効であったが，もうやらないように，との指導以降脱臼は消失した．身体・心理様々な要因の関与した小児股関節疾患であると考えられた．

まとめ

1）稀な随意性股関節脱臼の1例を経験したので報告した．

2）画像所見上特に異常を認めなかった．

3）児の環境の変化により一時的に脱臼回数が増加するなど精神面の関与が示唆された．

4）牽引，外固定は無効であったがその後の指導と経過観察により脱臼の消失をみた．

文　献

1) Ahmadi B, Harkess JW：Habitual dislocation of the hip：a new, simple classification and report of a case. Clin Orthop **175**：209-212, 1983.
2) Carter C, Wilkinson J：Persistent joint laxity and congenital dislocation of the hip. J Bone Joint Surg **46 B**：40 45, 1964.
3) Chan YL, Cheng JCY, Tang APY：Voluntary habitual dislocation of the hip：sonographic diagnosis. Pediatr Radiol **23**：147 148, 1993.
4) Goldberg I, Rousso I：Voluntary habitual dislocation of the hip：a case report with follow up by computed tomography. J Bone Joint Surg **66-A**：1117 1119, 1984.
5) 小島　朗，門脇　徹，松岡孝志：随意性股関節脱臼の1例．日小整会誌　**11**：143 146, 2002.
6) 小杉雅英，浅井春雄，荻野幹夫ほか：随意性股関節脱臼の1例．整形外科　**39**：1942 1946, 1988.
7) Song KS, Choi IH, Sohn YJ et al：Habitual dislocation of the hip in children. J Pediatr Orthop　**23**：178 183, 2003.
8) Stuart PR, Epstein HP：Habitual hip dislocation. J Pediatr Orthp　**11**：541 542, 1991
9) 武川幸男，大久保康　，永渕龍彦ほか：小児に発生した随意性股関節脱臼の1例．整形外科 **38**：1592 1595, 1987.

Abstract

Voluntary Habitual Dislocation of the Hip : A Case Report

Ritsu Uozumi, M.D., et al.

Department of Orthopaedic Surgery, Nagano Children's Hospital

Voluntary dislocation of the hip is rare. Here we report a case of voluntary dislocation of the hip in a girl aged 1 year and 2 months, presenting with the chief complaint of clicking of the right hip. There was no specific relevant family history, although her mother reported occasional snapping of the right hip. On examination, her stature and face were normal, with normal skin and no leg length discrepancy, but she showed mild joint laxity in all joints. When agitated, the patient demonstrated a frequent snapping sound associated with dislocation of the right hip. Radiographic examination including arthrography, computed tomography, and magnetic resonance imaging showed no abnormality except that the right hip was dislocatable. Treatment with a brace and traction was not effective. We abandoned attempts to immobilize her hip, and the frequency of dislocation decreased spontaneously. After beginning nursery school, the frequency of dislocation increased temporarily. At 4 years of age, since being instructed to stop dislocating her hip, no further episodes of dislocation have occurred. In this case, psychological factors seemed to be suggested as the cause of the habitual dislocation.