日小整会誌（J Jpn Ped Orthop Ass）13(2)：131-134, 2004.

小児手関節掌側ガングリオンの手術成績

北海道勤医協苫小牧病院整形外科
畑中　渉

要　旨　小児手関節掌側ガングリオンに対する手術成績について検討した．対象は男児2例，女児2例で，年齢は平均6.8歳(5～8歳)，手関節掌側の腫瘤を主訴に来院していた．罹病期間は不明の1例を除いて，平均4か月(1～9か月)．手術は上肢伝達麻酔下に止血帯を使用し，手術用ルーペ下に行われた．ガングリオンの茎の発生起源は，橈骨舟状骨間，橈骨月状骨間，橈骨舟状骨月状骨間，橈側手根屈筋腱腱鞘であった．1例で術中橈骨動脈を損傷し，手術用顕微鏡下に血管縫合を行った．術後平均11年4か月(4年4か月～16年4か月)の現在，腫瘍の再発はなく，手関節の運動痛や可動域制限を認めなかった．小児手関節掌側ガングリオンにおいて手術治療は，基部を十分切除することで有効であると考えられた．

はじめに

ガングリオンは手に発生する軟部腫瘍の中でもっとも頻度が高く，手関節部に好発する．手関節ガングリオンの好発年齢は広い年代にわたっているが，Nelson ら[6]によると20歳以下は約10%，さらに10歳以下の小児に発生するのは約2%以下と報告されている．さらに掌側発生例は Angelides ら[2]によると全体の約20%と言われており，10歳以下の小児に発生した手関節掌側ガングリオンは比較的稀であるといえる．今回，我々は10歳以下の小児に発生した手関節掌側ガングリオンの4症例の手術成績について調査したので報告する．

対象と方法

1982年7月より2002年9月までに当院で手術治療を行った手関節掌側ガングリオンの76例79手中(■1)，10歳以下の小児に発生した4例4手(男児2例，女児2例)を対象とした(表1)．初診時年齢は5～8歳(平均6.8歳)．罹病期間は不明の1例を除いて，1～9か月(平均4か月)．利き手発生例が2例，非利き手発生例が2例で，差は無かった．全例手関節掌側の腫瘤触知を主訴に来院していた．1例に運動時痛を認めた．全例手関節X線上の異常所見は認めなかった．

手術は小児ではあったが，day surgery 目的に，上肢伝達麻酔下に止血帯を使用し，手術用ルーペ下に行われた．皮切は，縦皮切が3例，逆L字状皮切が1例であった．手術は完全摘出を心がけ，内容物を穿刺減圧後にピオクタニン液を内部に注入し内腔を十分染色し茎を確定させ，主包腫のみの切除だけでなく，関節包を含めて基部を約5×5 mm 切除[3]するようにした．

結　果

ガングリオンの茎の発生起源は，それぞれ，橈骨舟状骨間，橈骨月状骨間，橈骨舟状骨月状骨間，橈側手根屈筋腱腱鞘であった．合併症は1例にみられ，術中橈骨動脈を剥離中に損傷し，手術用顕

Key words：ganglion(ガングリオン)，wrist(手関節)，children(小児)，surgical treatment(手術治療)
連絡先：〒053-0855　北海道苫小牧市見山町1-8-23　北海道勤医協苫小牧病院　畑中　渉　電話(0144)72-3151
受付日：平成15年1月9日

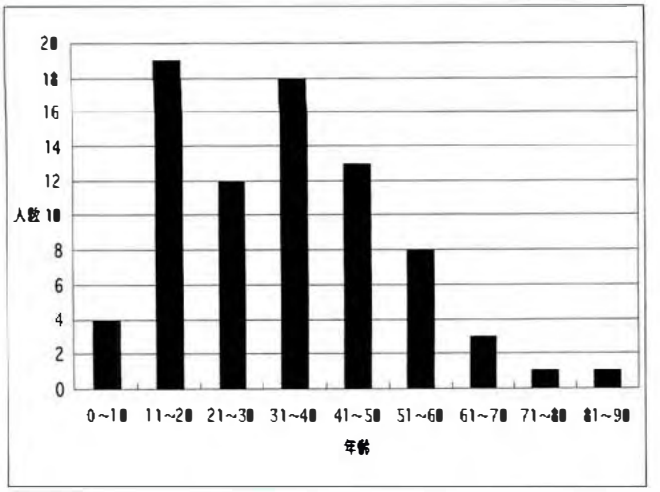

図 1. 当院手術例の手術時の年齢分布

図 2. 初診時所見
手関節橈掌側の腫脹を認める.

表 1. 症例概略

	年齢	性別	罹病期間	利き手・非利き手
症例 1	8	男	1	利き手
症例 2	8	男	9	非利き手
症例 3	5	女	—	非利き手
症例 4	6	女	2	利き手
平均	6.8 歳		4 か月	

図 3. 切除標本
基部(矢印)を約 5×5 mm 大に切除している.

微鏡下に血管縫合を行った.術後平均 11 年 4 か月(4 年 4 か月～16 年 4 か月)の現在, 腫瘍の再発はなく, 手関節の運動痛や可動域制限を認めなかった.

症 例

8 歳, 男児. 右手関節橈掌側の腫瘤・圧痛を主訴に来院した(図 2). 他院にて 2 回穿刺歴あり, 再発例のため根治治療を希望していた. 罹病期間は 9 か月であった. 縦皮切にて進入し, 橈側手根屈筋腱腱鞘に茎を持つガングリオンを摘出した(図 3). 術後 11 年 7 か月の現在, 再発は無く, 疼痛・運動時痛などの残存も無い.

考 察

手関節ガングリオンの好発年齢は 20 歳代を中心に広い年代にわたっていると報告されているが, 20 歳以下の発生は約 10%, さらに 10 歳以下の小児に発生するのは約 2%以下といわれている[4]. さらに掌側ガングリオンは, 手関節部ガングリオンのうち, 17～35%[2)6)7)]と報告されている. このため, 10 歳以下の小児に発生した手関節掌側ガングリオンは比較的稀であるといえる.

ガングリオンの治療には, 経過観察のみ, 圧挫, 穿刺, 穿刺ならびに薬物注入等の保存的治療, 手術療法があげられる. 再発することがあるため, 保存療法を推奨する報告が散見されるが, 一般的に関節包から発生したガングリオンでは, 娘包腫が存在するため再発しやすい[1)6)]といわれており, 保存療法では娘包腫の処置が困難であるため, 我々は手術療法を第一選択としてきた. また, 成人例と異なり, 親が腫瘤による美容上外観を気にして早期に根治的治療を希望されていた. 手術創による美容上の問題発生についても考慮しながら, 相談の上手術を決定してきた.

手術は再発予防に娘包腫を含めて完全摘出を心がけており, 周囲からの剥離後に内容物を 26 G 針

で可及的に穿刺減圧したのち，ピオクタニン液を内部に注入染色させ茎を確定させて，田村ら[8]の方法に従い，関節包を最低5×5mmを切除するようにしている．田村らは関節包を約2×2mm切除した群の再発率25%に比べ，約5×5mm切除した場合の再発率は3.3%ときわめて低率と報告している．

手術療法の合併症に，橈骨動脈，橈骨神経浅枝，正中神経掌枝，外側前腕皮神経の損傷があげられる．橈骨動脈との癒着が強かった1例は手術時に橈骨動脈を損傷し血管縫合を余儀なくさせられた．癒着が強固な場合は，Lister ら[5]により血管壁に腫瘍壁を残し，血管壁を温存する方法も報告されている．Jacobs ら[4]は28%に術後の知覚障害をみたと述べている．今回の症例では，術後知覚障害を認めた症例はなかったが，注意深い操作が合併症の予防に重要である．

ガングリオンの発生機序に関しては，retention cyst，滑液膜のヘルニア，真性腫瘍，線維性組織のムチン様変性などの諸説がある．このうち，靭帯のムチン変性説[1)3)]が，広く受け入れられているが，ムチン変性が一次的なのか，外傷などにより二次的に発生するのかについてはいまだ不明である．今回報告した低年齢での発症は，外傷との関連も無く，繰り返されるストレスも無いことから，外傷などによる二次的に発生するものというよりは，一次的に発生するものではないかと考えられた．

まとめ

1）1982年7月より2002年9月までに手術治療を行った手関節掌側ガングリオン76例79手中，10歳以下の小児に発生した4例4手についての術後成績を検討し報告した．

2）再発は認められず，手関節運動痛や可動域制限も認めなかった．

3）ガングリオンを娘包腫を含めて摘出するため，内腔を十分染色し茎を確定させ，基部を約5×5mm切除することで，再発を予防できたと考えられた．

文　献

1) Angelides AC, Wallace PF : The dorsal ganglion of the wrist ; its pathogenesis, gross and microscopic anatomy and surgical treatment. J Hand Surg 1 : 228 235, 1976.

2) Angelides AC : Ganglion of the hand and wrist. Operative Hand Surgery 3 : 2281-2299, 1988.

3) Carp L, Stout AP : A study of ganglion with special reference to treatment. Surg Gynecol Obstet 47 : 460 468, 1928.

4) Jacobs LGH, Govaers KJM : The volar wrist ganglion : Just a simple cyst? J Hand Surg 15 B : 342 346, 1990.

5) Lister GD, Smith RR : Protection of the radial artery in the resection of adherent ganglions of the wrist. Plast Reconstr Surg 61 : 127 129, 1978.

6) Nelson CL, Sawmiller S, Phalen GS : Ganglions of the wrist and hand. J Bone Joint Surg 54 A : 1459 1464, 1972.

7) 二宮邦稔，児島忠雄，小立　健ほか：手関節橈掌側のガングリオンの病像と治療成績について．日手会誌 8 : 178 182, 1991.

8) 田村文雄，高畑直司，笠井康弘ほか：手関節部ガングリオンの手術成績．整形外科 39 : 1689-1693, 1988.

Abstract

Results of Surgical Treatment of Volar Wrist Ganglion in Children

Wataru Hatanaka, M. D.

Department of Orthopaedic Surgery, Hokkaido Kin ikyo Tomakomai Hospital

The purpose of this study was to examine the result of volar wrist ganglia in young children treated with surgery. Between 1982 to 2002, four volar wrist ganglia in children (two boys and two girls) were treated at this hospital. The mean age of the patient at the time of diagnosis was 7 years (range, 5 8 years). The condition excluding 1 patient had been present for a mean of 4 months (range, 1 9 months) before surgical treatment. All operations were done with use of a tourniquet and a brachial block. The volar wrist ganglia originated from radio scaphoid joint, radio lunate joint, radio scapho-lunate joint, or the tendon sheath of the musculus flexor carpi radialis. The mean follow up was for 11 years and 4 months (range, 4 16 years). Recurrences were not found. Surgical treatment with wide resection was effective in the treatment of volar wrist ganglia in children.