日小整会誌 (J Jpn Paed Orthop Ass) 12(1・2)：42-46, 2003.

Woodward 変法による肩甲骨高位症の治療成績

名古屋大学医学部整形外科学教室
加藤光康・北小路隆彦・鬼頭浩史・高嶺由二
名古屋大学医学部保健学科理学療法部
猪田邦雄
愛知県青い鳥医療福祉センター
栗田和洋

要　旨　肩甲骨高位症に対し，当院で Woodward 変法を行った 7 例 7 肩につき検討した．男児 6 例，女児 1 例．左側 5 例，右側 2 例．術前 Cavendish 分類 Grade III 4 例，Grade IV 3 例であった．術後平均観察期間は 9 年であった．術前合併奇形の種類，術前後および最終診察時に Cavendish 分類，肩関節外転角度，X 線像上の肩甲骨上下縁の椎体レベルの変化を検討した．合併奇形は全例に存在したが Grade IVの症例では腰仙椎に及ぶ奇形や心，腎疾患などの全身疾患の合併を認めるものがあった．術後全例において Cavendish 分類の改善は得られたが術前から著明な胸郭変形を有する症例では Cavendish 分類および関節可動域の改善が少なかった．X 線像上の肩甲骨の下縁の椎体レベルは術後平均 1.4 椎体の低下を獲得し，経過観察中に 1 椎体の下降を認めた．Woodward 変法は肩甲骨高位症の形態，機能障害に対し有用な方法であった．

はじめに

肩甲骨高位症は胎生期における肩甲骨の下降障害が原因とされている．その症状は外見的にも機能面でもほとんど障害を認めないものから着衣の上からでも容易に変形が認められ，肩関節の高度の可動域制限を有するものまで様々である．治療としては美容上および機能面で障害を有する場合，外科的治療が選択されるがその方法には Green 法や Woodward 法[6]，更にその変法が用いられることが多い．今回，我々は当院にて Woodward 変法[1]により治療を行った肩甲骨高位症の術後成績を調査したので報告する．

対象および方法

1983～1999 年までに当院にて Woodward 変法で治療を行った 7 例を対象とした．性別は男児 6 例，女児 1 例であり，左右別は左 5 例，右 2 例であった．手術時平均年齢は 4 歳 1 か月 (2 歳 10 か月～6 歳 4 か月)，術後平均経過観察期間は 9 年 (1 年 9 か月～16 年 3 か月) であった．それぞれの症例について合併奇形の有無およびその種類，術前後の Cavendish 分類[3] (表 1)，肩関節の外転角度，X 線像上の肩甲骨上下縁の椎体レベルを調査した．

結　果

合併奇形に関しては全例何らかの奇形を合併していた．Omovertebral bone (肩甲脊椎骨) は 7 例中 6 例に認められ，頚椎癒合症 5 例，二分脊椎 4 例と頚部の合併奇形が多かった．また Grade IVの症例では頚部以外の多発奇形の合併も認められた

Key words：sprengel deformity (スプレンゲル変形)，Woodward procedure (ウッドワード法)，congenital elevation of the scapula (肩甲骨高位症)
連絡先：〒 466-8550　愛知県名古屋市昭和区鶴舞町 65　名古屋大学整形外科　加藤光康　電話 (052) 741-2111
受付日：平成 14 年 2 月 25 日

表 1. Cavendish 分類[3]

- Grade I
  (very mild) -the shoulder joints are level ; the deformity is invisible, or nearly so, when the patient is dressed.
- Grade II
  (mild) -the shoulder joints are level or almost level, but the deformity is visible, when the patient is dressed, as a lump in the web of the neck.
- Grade III
  (moderate) -the shoulder joint is elevated two to five centimeters ; the deformity is easily visible.
- Grade IV
  (severe) -the shoulder is quite elevated, so that the superior angle of the scapula is near the occiput.

表 2. 合併奇形の種類

Cavendish 分類	III	IV	計
Omovertebral bone	4	2	6/7
Klippel-Feil syndrome	3	2	5/7
Scoliosis (Cervical thracic synostosis)		1	1/7
Spina bifida	3	1	4/7
Cervical rib	1		1/7
Lumbo-sacral abnormalities		1	1/7
Costal abnormalities		2	2/7
Thorax deformity		2	2/7
Congenital heart disease		1	1/7
Congenital urological disease		1	1/7

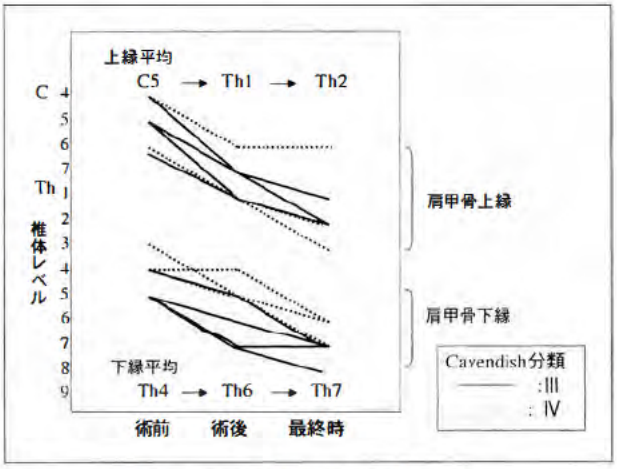

図 1. 肩甲骨上下縁の経時的変化

図 2. 症例 1：術前 3 歳 10 か月
Cavendish 分類 Grade III

(表 2).

術前の Cavendish 分類は Grade III 4 例, Grade IV 3 例であった. 術前 Grade IIIの 4 例中 3 例は最終診察時 Grade I に 1 例は Grade II に改善した. 術前 Grade IV の 3 例中 2 例は最終診察時 Grade II に改善したが 1 例は Grade III までの改善にとどまった.

肩関節の外転角度は全体では術前平均 91°から最終診察時平均 141°に改善した. 一方, 外転角度の改善を Cavendish の分類別に評価すると Grade IIIの症例では術前平均 98°が最終診察時 165°に改善していたのに対して, Grade IVの症例では術前平均 83°が最終診察時 110°と改善角度が少なかった.

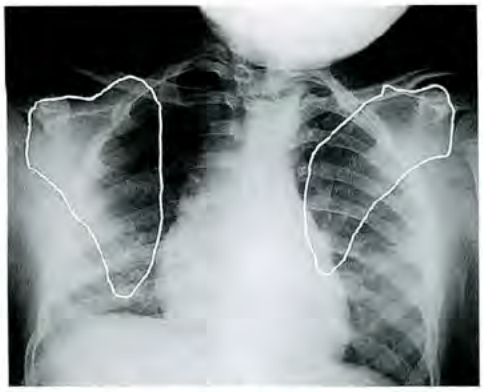

図 3. 症例1：最終診察時　10歳7か月
Cavendish 分類　Grade I

図 4. 症例2：術前　3歳11か月
Cavendish 分類　Grade IV

図 5. 症例2：術前 CT にて著明な胸郭変形を認めた

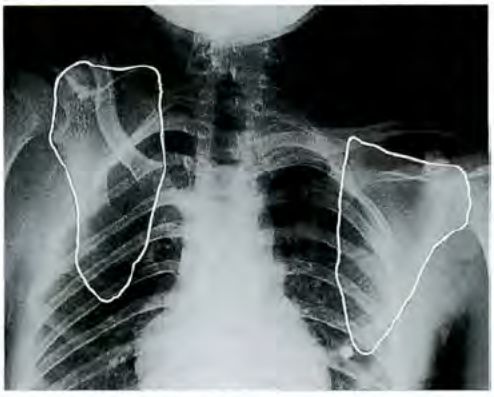

図 6. 症例2：最終診察時　15歳8か月
Cavendish 分類　Grade III

肩甲骨の高位は手術にて上縁は平均2.4椎体，下縁は平均1.4椎体の下降を獲得できた．更に経過観察中に上下縁ともに平均1椎体の下降を認めた．また経過観察中に4例において肩甲骨下縁の下降が健側よりも進行していた(図1)．

症　例

症例1：手術時年齢3歳10か月の男児，Cavendish の分類では術前 Grade IIIであった．肩関節の外転角度は術前100°で，肩甲骨は第4頚椎から第4胸椎にあり，肩甲脊椎骨，頚椎癒合症，二分脊椎を合併していた(図2)．術後肩甲骨は第7頚椎から第5胸椎に引き下げられ，Cavendish の分類は Grade I に肩関節の外転角度は160°に改善した．術後6年9か月経過，肩甲骨は更に下降を示し，関節可動域も維持されている(図3)．

症例2：手術時3歳11か月の男児，Cavendish 分類 Grade IV，肩関節外転角度は80°と著明に制限されていた．肩甲骨は術前第4頚椎から第3胸椎に挙上しており，先天性心疾患，泌尿器疾患，二分脊椎，仙骨形成不全を合併し，特に CT にて胸郭変形は著明であった(図4，5)．術後，肩甲骨は健側に比較して上下縁で4椎体差までの引き下げにとどまり，回転偏位の矯正は不十分であった．また関節可動域は120°までの改善にとどまった．術後，11年9か月経過，肩甲骨下縁は1椎体の更なる下降を認めたが外転可動域は100°に低下していた(図6)．

考　察

肩甲骨高位症は胎生期の肩甲骨の下降障害が原因とされている．当疾患に特徴的な肩甲脊椎骨の存在は文献的には20～50%といわれているが[1)2)4)5)7)]，今回の調査では7例中6例にその存在が確認された．

当疾患の合併奇形として頚胸椎や肋骨の異常や心疾患，泌尿器疾患が知られている．今回の Grade IIIの症例では合併奇形は頚椎癒合症や二

分脊椎，頚肋の頚部周囲に局在する傾向を示したが，Grade Ⅳの症例では胸椎癒合症から腰仙椎異常や更に心疾患や泌尿器疾患など全身的な合併奇形の存在を認めた．また3例中2例に強い胸郭変形を認めた．本疾患の重症例では全身的な合併奇形の検索も必要と思われる．

Woodward法[6]には肩甲骨周囲筋を骨膜外に切離しomovertebral boneを切除，肩甲骨を下降し周囲筋を再縫着する原法とBorgesら[1]が報告している原法にさらに肩甲骨の内上角から棘上部の切除を追加している変法がある．今回我々は内上角の切除を追加する変法を用いている．この方法では肩甲骨棘上部の前方突出による下降制限を除去し，また頚部の突出も軽減されうるからである．以前よりWoodward法による当疾患の治療成績は様々な報告がされてきている．Carsonら[2]は可動域で50°の改善，1.6 cmの下降，Borgesら[1]は35°の改善，2.7 cmの下降を報告している．またGroganら[4]は37°の改善，2 cmの下降を報告している．猪田ら[7]は56°の改善，1椎体の下降を報告している．肩甲骨の下降の測定には様々な方法が採用されている．今回我々は肩甲骨の下降の比較に椎体レベルを用いた．これは絶対値を用いて肩甲骨の下降を計測すると経過観察中の骨格の成長によりその数値の意味合いが変化してくると考えたからである．今回の調査では50°の可動域の改善と1.4椎体の肩甲骨の下降を認めた．これは他の報告とほぼ一致しており，術者による術後成績に差を生じないことが確認できた．Woodward法の経年的な変化はほとんど報告されていないが，今回の調査では術後経年的に1椎体の更なる下降を認めた．患側の肩甲骨が一般に低形成であることを考慮すると成長に伴う筋力変化により，下降を生じた可能性がある．

胸郭変形と肩甲骨の引き下げおよび外転角度の関係を調べると胸郭変形を伴う症例では健患側での肩甲骨下角の椎体レベルの差の残存が大きく，引き下げが不十分であり，外転角度の改善も少なかった．これは胸郭変形を合併していると術中の胸郭上での肩甲骨の引き下げおよびその維持が困難となり，頚部の変形が残存し，Cavendish分類の改善が少なくなると思われる．ただし頚部周囲の突出は術中に内上角の切除を行うため，ある程度目立たなくなっており美容上の改善は獲得されていた．また回転変位の矯正も困難となり，glenoidの下方回転が残存し，外転可動域の改善に制限を生じたと考えられる．

まとめ

1）Woodward変法により肩甲骨の引き下げが得られ，術後も下降位が維持されていた．

2）術直後よりも経年的な下降が認められた症例が4例存在した．

3）胸郭変形を合併する症例では外転可動域の改善とCavendishの分類の改善が少なかった．

文　献

1) Borges JLP, Shah A, Torres BC et al：Modified Woodward Procedure for Sprengel deformity of the shoulder：long-term result. J Pediatr Orthop **16**：508-513, 1996.
2) Carson WG, Lovell WW, Whitesides TE et al：Congenital elevation of the scapula. J Bone Joint Surg **63-A**：1199-1207, 1981.
3) Cavendish ME：Congenital elevation of the scapula. J Bone Joint Surg **54-B**：395-408, 1972.
4) Grogan DP, Stanley EA, Bobechko WP：The congenital undescended scapula. J Bone Joint Surg **65-B**：598-605, 1983.
5) Ross DM, Cruess RL：The surgical correction of congenital elevation of the scapula. Clin Orthop **125**：17-23, 1977.
6) Woodward JW：Congenital elevation of the scapula. Correction by release and transplantation of muscle origins. J Bone Joint Surg **63-A**：219-228, 1961.
7) 猪田邦雄ほか：先天性肩甲骨高位症の治療　別冊整形外科No. 6 肩関節，南江堂，東京，172-178，1984.

Abstract

Modified Woodward Procedure in the Treatment of Congenital Elevation of the Scapula

Mitsuyasu Katoh, M. D., et al.
Department of Orthopaedic Surgery, School of Medicine, Nagoya University

Seven Sprengel deformities were corrected by the modified Woodward procedure in seven patients during the past 17 years. The mean age at the operation was 4 years and 1 month. The mean follow-up after the operation was 9 years. Six patients were boys and one patient was a girl. All patients had other associated abnormalities. The mean increase in the total abduction of the shoulder was 50 degrees, but individual increases were less(20 degrees and 35 degrees) in the two patients with thorax deformity than in the patients without thorax deformity. The mean scapular lowering postoperatively was 1.4 level of vertebral bodies. At follow-up, the mean scapular lowering was one level more than the level immediately after the operation. In all patients, there was much improvement in appearance as assessed on the Cavendish scale. The modified Woodward procedure seems to be safe and to have effects on cosmetic and functional improvement in patients with Sprengel deformities.